

## 폐암 세포주를 사용한 신, 비장 및 간 피막하 분석법의 비교

김수현\* · 김종인\* · 이해영\* · 조봉균\* · 박성달\* · 김송명\*

### Human Lung Cancer Cell Xenografts Implanted under the Capsule of Kidney, Spleen and Liver

Soo Hyun Kim, M.D.\*, Jong In Kim, M.D.\*, Hae Young Lee, M.D.\*  
Bhong Gyun Jo, M.D.\*, Sung Dal Park, M.D.\*, Song Myung Kim, M.D.\*

**Background:** Complete resection by the surgery has been selected as the treatment of choice in lung cancer patients, but in cases of recurrence after excision or inoperable cases, the importance of anticancer chemotherapy has been emphasized. If one can select a set of the sensitive chemotherapeutic agents before anticancer chemotherapy, it will give more favourable results. Subrenal capsular assay has been recognized as a useful in-vivo chemosensitivity test of thoracic and abdominal tumors and it can be done in a short time for a rapid interpretation of tumor responsiveness to anticancer chemotherapeutic drugs. It has been reported that various kinds of cancer cells can be implantable to the kidney, but so far there is no comparative study of xenogeneic cell implantation on liver, spleen and kidney. The author implanted the human lung cancer cells under the capsule of S.D rat's liver, spleen and kidney respectively and compared the pattern of growth and histology. **Material and Method:** After incubation of human lung cancer cell line (SW-900 G IV) in RPMI 1640 (Leibovitz L-15 medium) culture media, 3×3×3 mm size fibrin clots which contain 10<sup>8</sup> cancer cells were made. Thereafter the fibrin clots were implanted at subcapsule area of liver, spleen and kidney of S.D. female rat. For immune suppression, cyclosporin-A (80 mg/Kg) was injected subcutaneously daily from post-implantation first day to sixth day. The body weight was measured at pre and post implantation periods. The growth pattern and the size of tumor mass were observed and the pathologic examination and serum tumor marker tests were performed. **Result:** Body weight increased in both of control and experimental groups. Serum Cyfra 21-1 was not detected. Serum levels of CEA and NSE revealed no significant change. The SCC-Ag increased significantly in implanted group. The growth rate of human lung cancer cells which was implanted on spleen was higher than on liver or kidney. The surface area, thickness, and volume of tumor mass were predominant at spleen. The success rates of implantation were 80% on kidney, 76.7% on spleen and 43.3% on liver. Pathologic examination of implanted tumors showed characteristic findings according to different organs. Tumors that were implanted on kidney grew in a round shape, small and regular pattern. In the spleen, tumors grew well and microscopic neovascularization and tumor thrombi were also found, but the growth pattern was irregular representing frequent daughter mass. Human lung cancer cells that were implanted in the liver, invaded to the liver parenchyme, and had low success rate of implantation. Microscopically, coagulation necrosis and myxoid fibrous lesion were observed. **Conclusion:** The success rate of implantation was highest in the kidney. And the mass revealed regular growth that could be measured easily. The SCC-Ag was presented earlier than CEA or Cyfra21-1. The Cyfra21-1 was not detected at early time after

\*고신대학교 의학부 흉부외과학교실

Department of Thoracic and Cardiovascular Surgery, Kosin University College of Medicine

†본 연구는 고신대학교 의학부의 연구비지원(2002년도)에 의한 결과임.

논문접수일 : 2003년 6월 16일, 심사통과일 : 2003년 8월 12일

책임저자 : 김송명 (602-702) 부산광역시 서구 암남동 34번지, 고신대학교 의학부 흉부외과학교실

(Tel) 051-990-6236, (Fax) 051-248-9407, E-mail: ksmd@kosinmed.or.kr

본 논문의 저작권 및 전자매체의 지적소유권은 대한흉부외과학회에 있다.

implantation. The best model for tumor implantation experiment for chemosensitivity test was subrenal capsular analysis than liver and spleen and the useful serum tumor marker in early period of implantation was the SCC-Ag.

(Korean J Thorac Cardiovasc Surg 2003;36:711-720)

**Key words:** 1. Cell transplantation  
2. Animal models  
3. Neoplasm marker

## 서 론

폐암은 근치적 절제술이 가장 좋은 치료법이나 수술 후 재발 또는 수술시기가 지난 경우에는 항암화학치료의 중요성이 크게 강조된다. 항암화학치료를 위한 예비 실험으로 시험관 내에서 시행하는 감수성 검사방법과 생체 내(in vivo)에서 실시하는 검사방법이 있다. 생체 내 실험 중 인체 이종이식(human xenograft) 실험에는 동소성(orthotopic)과 이소성(heterotopic) 이식으로 나눌 수 있으며 개흉했을 때 여러 가지 호흡기 문제가 발생하여 수술 후 치료가 매우 어려워지므로 흉부보다는 heterotopic한 복부나 피하조직이 간편하기 때문에 실험에 많이 선택된다. 특히 전이에 대한 동물실험방법 중에 혈액이 풍부한 비장 내에 암세포를 직접 주사함으로써 간 전이나 폐 전이를 만드는 방법을 그 예로 들 수 있다.

폐암과 같은 고형암종의 치료에는 수술적 치료법을 제외하면 항암화학치료나 방사선치료와 같은 세포독성적인 치료들이 있다. 위의 방법들은 치료 효과면에서나 안정성에 분명한 한계가 있다. 첫째, 정상조직과 악성 암조직을 구별할 수 없으므로 양자를 구분하여 공격할 수가 없는 점과 정상조직에 치명적인 손상을 주어 각종 부작용을 일으키며 이를 방지하기 위해서는 용량을 줄이거나 투약을 중지해야만 하는 점들이다. 둘째, 암세포가 저항력을 처음부터 갖고 있거나 아니면 치료과정 중에 저항력을 갖게 된다는 것이다. 그러므로 암치료에는 복합적인 치료법들이 상승작용이 일어나도록 치료 전에 항암화학치료제가 선별된다면 임상치료에 유익한 정보를 얻으므로 치료효과를 극대화할 수 있을 것이다. 최근 부작용은 적고 항암효과가 우수한 약제들이 속속 개발되고 있으나 악성종양의 완전한 관해나 완치에는 아직도 미흡한 상태이다.

신피막하 분석법(subrenal capsular assay, SRCA)[1-8]은 흉, 복부 종양의 생체 내 검사법으로 중요성이 인정되고

있을 뿐만 아니라 항암 감수성 검사[9]로서도 짧은 기간 내에 판별이 가능한 이점들이 잘 알려져 있는 실정이다. Bogden 등[2,3]이 개발한 신피막하 분석법은 지속적인 연구 개발에 힘입어 간편해지고 시간도 많이 단축되어 그 유용성이 이미 잘 알려져 있다[4-6]. 그러나 실험 쥐의 좌측 복부를 개복하였을 경우 바로 동일한 장소에 혈액이 더욱 충만한 비장이 있으며 그 약간 위쪽에는 혈액과 영양이 풍부한 여러 엽의 간장이 있다. 간은 폐암의 흔한 전이장소이고 비장은 혈액이나 폐 전이를 잘 일으키는 실험 장기이다. 특히 각종 암세포의 이식장소로도 신장은 이미 잘 알려져 있으나 비장이나 간에서의 이식성적을 직접 비교한 연구는 없는 실정이다.

저자는 인체 암세포 이식의 실험방법 중에 비장과 간장에 암세포주를 이식하였을 경우와 신장에 시행되는 신피막하 분석법에 의한 성장의 차이점 유무를 평가하고 종양 이식 성공을 평가할 수 있는 종양 표지자를 검출하고자 하였다.

## 대상 및 방법

### 1) 실험동물 및 실험군

실험에 사용한 동물은 Spague Dawely 계의 암컷 흰쥐(이하 S.D. 쥐) 35마리를 사용하였고 대조군 5마리, 실험군 30마리였다. 체중은 250~320 gm의 범위에 있었다.

### 2) 연구방법

(1) 세포주 및 세포배양: 본 실험에 사용한 폐암세포주(SW-900 G IV)는 폐암 중에서 악성도가 매우 높은 편평세포암종으로 한국세포주은행(Korean cell line bank, KCLB)에서 동결된 상태의 세포 암종과 배양액에서 성장시킨 세포포유액 2종류를 구입하여 사용하였다. 동결 세포주를 고체탄산가스통에서 꺼낸 후 37~40°C의 수조에 넣어 40~60

초간 가운으로 녹였다. 이어 상온의 clean bench 내에서 70% 알코올액 속에 넣어 시험관 전체를 깨끗하게 소독하였다. 폐 암세포주(SW-900 G IV)의 배양은 세포부유액을 원심분리기(Hitachi 05PR-22 Japan) 1000 RPM에 3분간 원심분리하여 배양용 용기에 넣어 37°C 5% CO<sub>2</sub>가 공급되는 배양기(CO<sub>2</sub> Incubator, Jauan, France)에서 배양하였다. 이때 사용한 배양액은 RPMI 1,640 배양액(Leibovits L-15 medium)이었다[10].

(2) **Fibrin clot 제조:** Fibrin clot은 Fingert[11,12]와 이민혁 등[13]이 소개한 방법으로 제조하였다. 배양 플라스틱 용기 표면에 유착하여 단층으로 증식중인 폐암세포주(SW-900 G IV)를 phosphate 완충 생리식염수(phosphate buffer saline, PBS)로 세척한 후 trypsin-EDTA (Gibco, USA) 용액으로 처리하여 단세포 현탁액으로 만든 후 우태혈청(fetal bovine serum)이 없는 완전 배양액으로 trypsinEDTA와 세포부스러기를 제거하기 위해 1,000 rpm으로 5분간 3회 세척을 한 후 hemocytometer를 이용하여 세포수를 측정하여 세포수 10<sup>8</sup>개를 취하여 microcentrifuge tube에 있는 세포 pellet에 15 µl의 human fibrinogen (F-4129, 20 mg/ml, Sigma USA)을 첨가한 후 세포가 골고루 분산되게끔 가볍게 혼합한 후 다음 8 µl의 human thrombin (T-6884 20 units/ml, Sigma USA)을 같은 방법으로 취하여 첨가한 후 37°C에서 10~15분간 방치하여 암세포주를 fibrin clot 형태로 제조하였다. 이 때 fibrin clot은 암세포가 90%, fibrinogen과 thrombin 성분이 10% 이내가 되도록 하였다. fibrin clot은 petri dish에 옮겨서 3×3×3 mm 크기의 절편으로 나누어 이식을 시도하였다.

(3) **피막하 분석법(Subcapsular assay, SCA):** 피막하 분석법은 Bogden 등[2,3]이 기술한 방법으로 실시하였다. S.D. 쥐에 ether를 흡입시켜 마취 후 무균 소독하에 좌측 복부에 약 1.5 cm 길이로 복벽을 절개하여 복강 내에서 좌측 신, 비장과 간을 노출시켰다. 노출시킨 신, 비장과 간 피막에 약 4~5 mm의 절개를 가하여 피막을 거상한 후 이미 만들어진 fibrin clot들을 정밀한 집게로 순서적으로 삽입하여 이식하였다. 쥐의 복벽을 No.3 견사로 연속 봉합한 후 항온 동물사육실에서 사육하였다. 수술 후 7일째 각각 쥐의 무게를 다시 측정한 후 다시 ether 마취 후 재개복하여 하공정맥에서 약 4 cc의 혈액을 채취한 후 신장과 비장 전체와 간의 일부를 절제하여 포르말린 용액에 고정하였다. 부검하여 얻은 신, 비장과 간에서 이전에 심어 놓은 후 성장한 이식 절편의 크기를 측정기(caliper)로 장축, 단축과 두께를 측정하고 적출한 장기의 병리학적 검사를

실시하였다.

(4) **면역억제:** 이종이식(xenogeneic cell implantation)에 대한 거부 반응을 억제하기 위해 cyclosporin A (Cypol<sup>®</sup> Sandoz, 동아제약)를 수술 후 1~6일까지 80 mg/kg을 피하 주사하였다.

(5) **병리학적 검사방법:** 포르말린 용액 속에 담겨진 적출 장기들은 측정기(caliper)로 성장 유무와 종양의 크기(장축, 단축 및 두께)를 측정하여 기록한 후 현미경 검사를 위하여 H-E (Hematoxylin -Eosin) 염색을 실시하였다.

(6) **이식 성적:** 이식 성적의 비교를 위하여 첫째, 생사 유무 성적 비교와, 둘째, 이식 후 거부 반응 없이 성장이 이루어졌는가, 셋째, 성장한 이식 절편의 종양 크기를 측정하였다. 마지막으로 병리 조직 검사상 종양 존재 유무와 세포자멸사(Apoptosis) 유무 및 염증 정도를 비교 검토하였다.

(7) **종양 표지자 검사(Tumor markers):** S.D. 쥐의 실험 과정에서 폐암 세포주를 신, 비장 및 간에 이종 이식한 7일 후 ether 마취 후 회복하여 신장, 비장 전체와 간의 일부분을 절제한 후 하공정맥에서 채혈한 혈액을 원심분리 후 취득한 혈청에서 암표지자 검사를 실시하였다. 검사 종류는 암태아성 항원(carcinoembryonic antigen, CEA), 신경원 특이 enolase (neuron specific enolase, NSE), 편평세포암종 항원(squamous cell carcinoma antigen, SCC-Ag)과 cyfra 21-1의 정량검사를 각각 하였다. 암태아성 항원(CEA)과 신경원 특이 enolase (NSE)는 모두 효소면역분석법(enzyme immunoassay)을 이용한 CEA EIAII와 NSE EIAII Kits (Roche diagnostic GmbH, D-68298 Mannheim, Germany)로 정량검사를 하였다. Cyfra 21-1은 면역방사측정법(immunoradiometric assay)을 이용한 Cyfra IRMA Kit (Fujirebio diagnostics Inc, USA)로 정량검사를 하였다. 편평세포암종 관련 항원(Squamous cell carcinoma associated antigen: SCC Ag)은 IMX<sup>®</sup> SCC assay Kit (Abbott laboratories, USA)을 사용하여 microparticle 효소면역분석법을 이용하여 정량검사를 하였다.

(8) **통계처리:** 수치는 평균±표준편차로 표시하였고 통계학적 분석을 위하여 SPSS 통계(SPSS inc. USA, Version 10.0) 프로그램을 이용하였으며 Student T test, ANOVA test를 하였으며 p값이 0.05 미만인 경우를 유의성이 있는 것으로 간주하였다.

**Table 1.** The changes of weight in experimental animals

Groups	Number of rats	Body weight (gm)	
		Implant	Autopsy
Control group	5	281.0±15.24	291.4±18.42
Experimental group	30	271.3±34.91*	285.9±27.1*

\*Interval change of body weight between implant and autopsy (p<0.007).

**Table 2.** The serum tumor markers of experimental animals after xenograft of human lung cancer cell line

Tumor markers	Values (ng/ml)	
	Control rats	Xenograft rats
CEA	4.3±4.0	4.4±5.2
NSE	0.3±0.1	0.3±0.2
SCC-Ag	0.1±0.1*	0.4±0.4*
Cyfra 21-1	Not detected	Not detected

CEA=carcinoembryonic antigen; NSE=neuron specific enolase; SCC-Ag=squamous cell carcinoma antigen; \*p<0.004.

## 결 과

### 1) 실험 S.D. 쥐의 체중변화

대조군의 이식 전 체중이 281±15.24 gm에서 이식 후 부검 시에는 291.4±18.42 gm으로 10.4 gm 증가되었고 실험군에서는 이식 전 271.3±34.91 gm에서 부검 시에는 285.9±27.1 gm으로 14.6 gm의 유의한 체중증가를 보였다(p<0.007). 대조군이나 실험군 모두에서 1주령 간에 체중증가가 있었으며 이러한 변화는 정상적인 체중증가의 변화라고 생각되며 특히 실험군에서는 통계적인 유의성은 있었으나(p<0.007) 실험에 의한 증가의 의미는 아닌 것으로 판단된다(Table 1).

### 2) 혈청 암표지자의 정량 검사 성적

부검 시 채혈한 혈액에서 CEA, NSE, SCC Ag과 Cyfra 21-1을 각각 정량검사하였다. 혈청 CEA는 대조군에서 4.3±4.0 ng/ml이었고 실험군에서는 4.4±5.2 ng/ml로 유의한 차이가 없었고 혈청 NSE는 대조군이 0.3±0.1 ng/ml이었고 실험군에서는 0.3±0.2 ng/ml로 유의한 차이가 없었다.

**Table 3.** The parameters of growing tumor after xenograft of human lung cancer cell line

Parameters	Subcapsular assay site		
	Kidney	Spleen	Liver
Number of implanted site	30	30	30
Tumor surface area (mm <sup>2</sup> )	33±16*	87±53*,**	38±43**
Tumor thickness (mm)	2.4±1.16*	3.6±1.64*,**	1.9±1.46**
Tumor volume (mm <sup>3</sup> )	82±52*	328±231*,**	119±248**
Rate of growth (%)	80	76.7	43.3

\*Tumor mass differences between kidney and spleen (p<0.001); \*\*Tumor mass differences between spleen and liver (p<0.009).

혈청 SCC-Ag은 대조군이 0.1±0.1 ng/ml이며 실험군은 0.4±0.4 ng/ml로 유의한 증가(p<0.004)가 있었으며 cyfra 21-1은 대조군, 실험군 양쪽 다 검출되지 않았다(Table 2).

### 3) 이식 폐암 세포주의 성장과 성공률

이식 후 7일간의 성장 후 종양의 표면적은 비장에 이식한 종양의 실측 크기가 87±53 mm<sup>2</sup>로, 간장이 38±43 mm<sup>2</sup> 그리고 신장이 33±16 mm<sup>2</sup>로서 비장에 비해 신장과 간장이 유의하게 작은 넓이를 보였다(비장과 신장 p<0.001, 비장과 간장 p<0.009). 성장한 종양의 두께는 비장이 3.6±1.64 mm로 제일 두꺼웠으며 다음으로 신장이 2.4±1.16 mm로 두 번째였으며 간장이 1.9±1.46 mm로 가장 얇은 두께를 보였다. 부검 시 성장한 종양은 비장이 328±231 mm<sup>3</sup>로 가장 큰 부피를 보였고 간장이 119±248 mm<sup>3</sup>로 다음의 부피를 보였고 신장은 82±52 mm<sup>3</sup>로 제일 적은 부피를 보였다. 비장이 신장과 간장에 비해 통계적으로 유의한 차이가 있는 것으로 나타났다(비장과 신장 p<0.001, 비장과 간장 p<0.009). 표면적은 비장이 77.9±52.92 mm<sup>2</sup>이며 신장이 23.9±16.34 mm<sup>2</sup>이고 간장이 28.9±43.14 mm<sup>2</sup>로서 비장에 비하여 신장과 간장이 유의하게 작은 면적을 보였다(비장과 신장 p<0.001, 비장과 간장 p<0.009). 비장이나 간장에서 자란 종양은 균일한 모양을 보이지 못하고 크기의 차이가 있었으나 신장에서 성공적으로 성장한 종양은 비교적 크기가 균일한 특징을 가지고

**Table 4.** The characteristics of gross and microscopic findings of implanted tumor mass

Gross features	Implanted site		
	Kidney	Spleen	Liver
<b>Gross finding</b>			
Shape of margin	Round	Irregular	Smooth
Size	Small	Large	Medium
Growth direction	Flat	Spherical	Inner
Daughter tumor	+	++	-
<b>Associated microscopic features</b>			
	Lymphocyte	Lymphocyte	Lymphocyte
	Fibroblast	Angiogenesis	Intraparenchymal growing
	Tumor emboli		Coagulation necrosis myxoid fibrosis

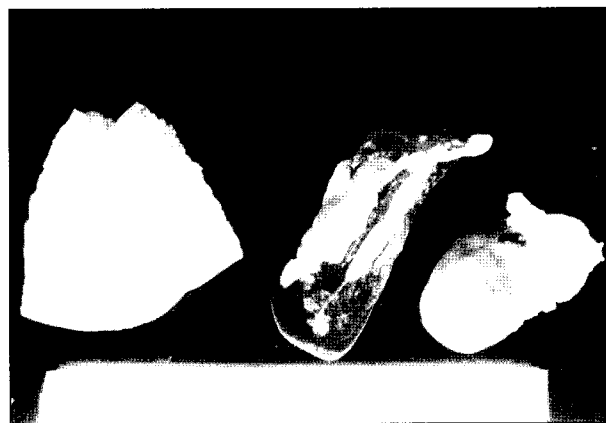
있었다. 신장에서 이식한 종양이 성장한 것은 30마리 중 24마리였고 6마리에서는 육안적으로 종양이 보이지 않아서 이식 성공률이 80%였고 비장은 30마리 중 23마리에서 종양이 성장하여 76.7%의 이식 성공률을 보였으며 간장은 30마리 중 13마리에서 종양이 성장하여 43.3%의 이식 성공률을 보임으로써 이식 성공률은 신장과 비장이 비슷하였고 간장의 이식 성공률이 제일 낮았다(Table 3).

**4) 이식종양의 육안적 소견**

신장피막하에 이식한 폐암세포주의 성장한 모양은 비교적 둥글고 평평하며 넓이는 작은 특징을 보였으며 daughter 종양이 가끔 발견되었다. 비장피막하에 이식한 폐암세포주는 성장한 모양이 상당히 불규칙하여 주위에 돌기가 많은 성상의 특징을 보였으며 두께가 두터워서 입체적인 형태를 보이면서 daughter 종양이 흔히 발견되었다. 간피막하에 이식한 폐암세포주는 표면이 비교적 평평하며 중등도의 크기를 가지며 주로 간실질 내로 성장하는 특징이 있으며 daughter 종양은 잘 발견이 되지 않았다(Table 4, Fig. 1).

**5) 이식종양의 현미경적 소견**

신피막하에 성장한 종양은 임파구의 침윤과 조기섬유화의 현상인 섬유모세포의 증식이 있었다(Fig. 2). 비장피막하에 이식한 종양은 임파구의 침윤과 혈관신생이 가끔 보이고 종양 혈전이 혈관 내에서 발견되었다(Fig. 3). 간피막하에 이식한 종양은 장기내부로의 성장을 주로하여 역시 임파구의 침윤과 내부의 응고 피사가 발견되었으며 점액양 섬유화 변화가 주로 관찰되었다(Table 4, Fig. 4). 종양 이식에 실패하였을 때, 신피막하의 경우, 출혈성 병변

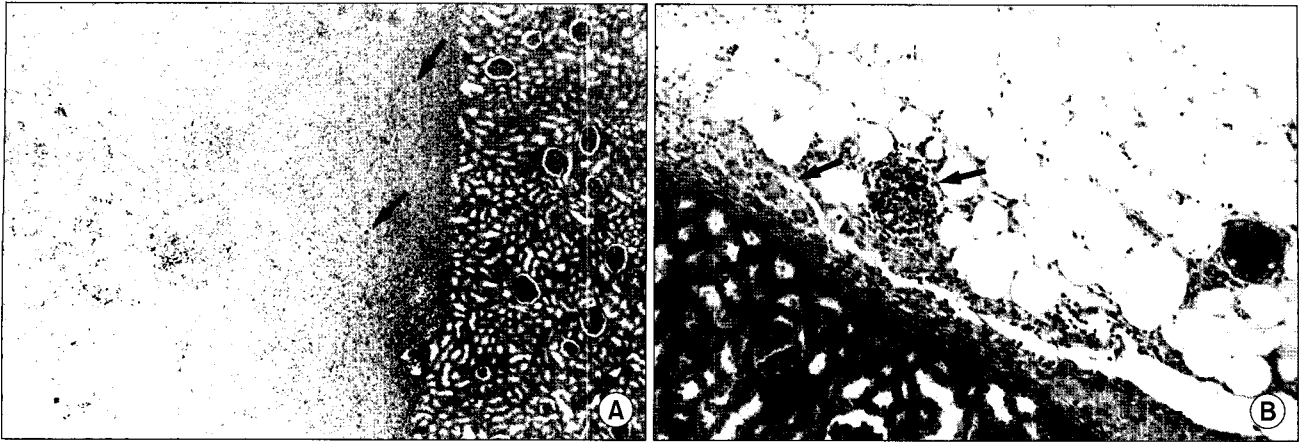


**Fig. 1.** The gross findings of growing tumor mass at kidney, spleen and liver after xenograft of human lung cancer cell line.

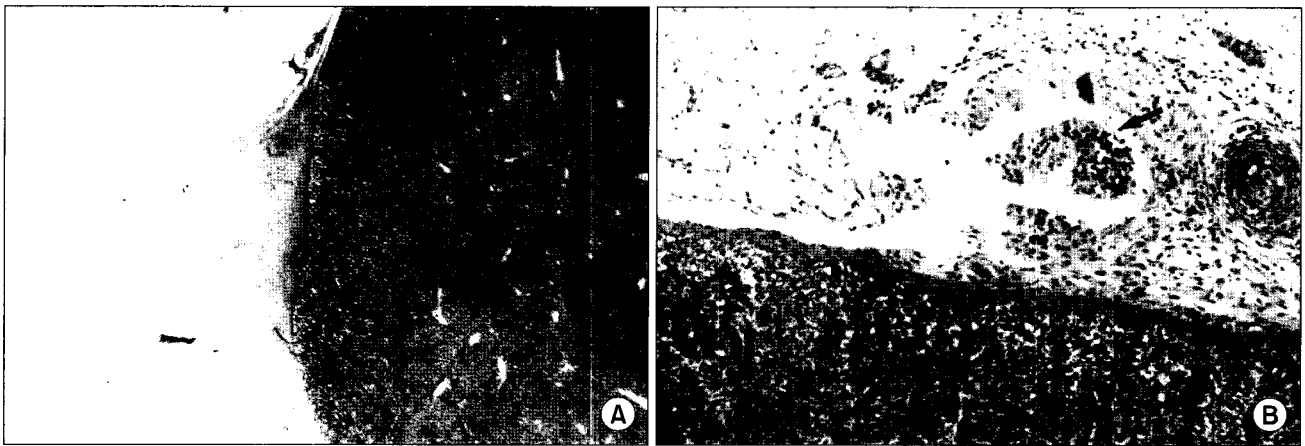
외에는 특이소견을 관찰할 수 없었고(Fig. 5), 비장피막하의 경우, 피막주위의 지방조직에 염증 소견을 관찰할 수 있었으며(Fig. 6), 간피막하의 경우, 출혈성 병변 및 응고 피사를 관찰할 수 있었다(Fig. 7).

**고 찰**

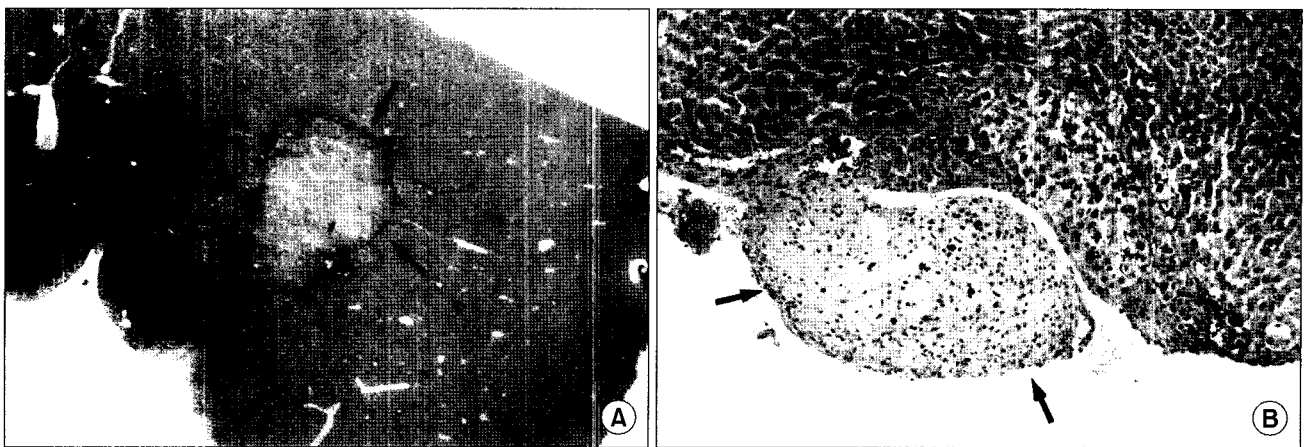
악성종양의 성장에 있어 3가지 중요한 요소로 첫째, 세포분열, 둘째, 혈관신생(angio genesis), 셋째, 침습(inv asiveness)이라고 본다면 악성종양의 종류에 따라 3가지 요소들이 정도에 따라서 서로 다를 수 있다[14]. 실험에서 동일한 인체 폐암세포주를 사용하였으므로 암세포의 증식과 침습들은 동일한 성장조건으로 볼 수 있다. 그러나 혈관성은 신장, 비장과 간장간에 차이가 있다고 생각되며



**Fig. 2.** The microscopic findings of tumor mass at kidney. (A) The tumor cells are seen in the peripheral fat tissue with background of inflammation (H&E stain,  $\times 40$ ). (B) A tumor mass is seen in the peripheral fat tissue, accompanied with fibroblast proliferation and an aggregation of lymphocytes (arrow) (H&E stain,  $\times 200$ ).



**Fig. 3.** The microscopic findings of perisplenic tumor mass and tumor thrombosis. (A) Perisplenic tumor mass associated with inflammatory change (H&E stain,  $\times 40$ ). (B) Tumor thrombosis (arrow) in the perisplenic fat tissue (H&E stain,  $\times 100$ ).



**Fig. 4.** The microscopic findings of tumor mass at liver. (A) Intraparenchymal tumor mass of the liver with coagulation necrosis (arrow) (H&E stain,  $\times 40$ ). (B) Pericapsular tumor mass (arrow) with abundant myxoid stroma (H&E stain,  $\times 200$ ).

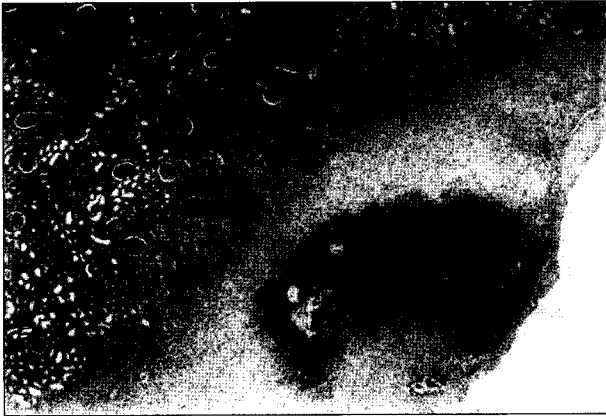

Fig. 5. The microscopic findings of autopsied kidney disclose hemorrhage only without distinct tumor mass (H&E stain,  $\times 40$ ).

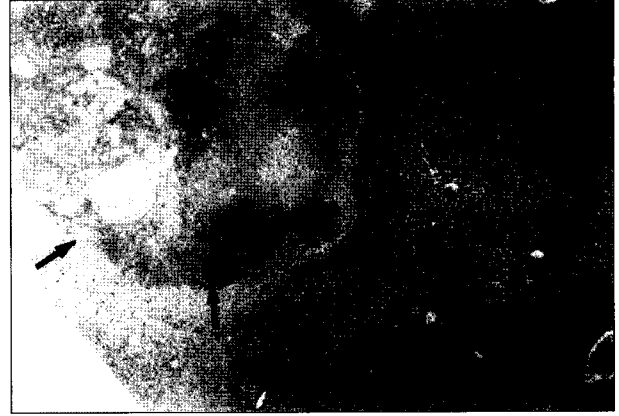

Fig. 7. The microscopic findings of autopsied liver disclose hemorrhage and coagulation necrosis (arrow) without distinct tumor mass (H&E stain,  $\times 40$ ).



Fig. 6. The microscopic findings of autopsied spleen disclose inflammatory change in the pericapsular fat tissue without distinct tumor mass (H&E stain,  $\times 100$ ).

신장은 주 기능이 여과임으로 오히려 동정맥혈에서 산소 분압이 상대적으로 높으며 비장은 특징적으로 과혈관(hypervascular) 기관이며 단핵성 식세포계(mononuclear phagocytic system)의 가장 큰 단위기관으로 면역계의 주요 기관으로서 내부의 망상구조는 항원을 포착하여 림프구와 접촉하게 하고 림프조직 내의 T와 B 림프구는 각각 세포 매개성 및 체액성 면역반응에 관여한다는 것은 잘 알려져 있다. 간장은 과혈관과 함께 영양의 보고인 반면에 담즙이 있으므로 암세포의 성장에 어떠한 효과를 줄지는 명확히 밝혀져 있지 않다. 반면에 Edelstein 등[4]은 악성 종양을 피하에 이식하여 연구한 바 있으므로 피하조직은 흉부나 복부에 비하여 매우 간편하게 이식할 수 있는 장소이

며 이식 후 쉽게 종양 성장 유무를 판별할 수 있는 부위로 선호되고는 있으나 폐암과 같은 장기 내에 발생하는 고형암종들은 생리적으로도 내장 부위에 이식하여 성장하는 것이 더 적합할 것으로 추정된다.

폐암의 항암화학치료법에는 여러 종류의 약제들이 있지만 일반적으로 현재 많이 사용되는 것으로 NIC (Navelbine, Ifosfamide, Cis-platinum) regimen이 있으며[15] 최근 gemcitabine[16]에 이어서 Iressa[17]가 개발되어 재발성 폐암 치료에 도움을 주고는 있으나 완전한 관해나 완치에는 아직도 미비한 실정이다. 그러므로 사용할 항암제의 감수성에 대한 정보를 치료 전에 알 수 있다면 치료의 관해율을 올릴 수 있을 것이다.

본 연구에서는 Bogden 등[2,3]이 사용한 nude mouse보다 면역성이 우수한 S.D. 암컷쥐를 사용하였기에 면역억제제인 cyclosporin A를 주사하였다. Cyclosporin A는 잘 알려진 약제로 T림프구에 선택적으로 작용하여 lymphokine합성 및 유리를 억제시키므로[18,19] 본 실험에서는 cyclosporin A를 이식 후 1일째부터 6일간 피하에 주입하여 이종 이식에 따르는 급성 거부반응을 억제하여 암세포가 성장할 수 있도록 하였다.

Neuron specific enolase (2-phospho-D-glycerate-hydrolase)는 해당계 효소이며 동물에서는  $\alpha$ ,  $\beta$ ,  $\gamma$ 의 3종류 subunit로 된 2배체로  $\alpha\alpha$ ,  $\beta\beta$ ,  $\gamma\gamma$ ,  $\alpha\beta$ ,  $\alpha\gamma$ 의 5가지 동위효소가 있다. 이 중  $\gamma$ subunit들은 주로 신경세포의 축색돌기에만 존재하기 때문에 신경원 특이 enolase라고 명명되었다. 그 후 신경내분비세포, 혈소판, 적혈구 및 림프구에도 있음이 밝혀졌으며 신경내분비 조직과 유사한 소세포 폐암

등에서도 다량 검출됨이 알려져 상기 종양의 표지자로서 사용되고 있다[20]. 본 연구에서 NSE를 측정할 이유는 일부 비소세포 폐암의 경우에서도 증가된다는 보고가 있기 때문이나 본 연구에서는 증가되지 않았다. CEA는 분자량 20만, 침강계수 7-8-S의 산 가용성 당단백으로 정확한 기능은 밝혀져 있지 않으나 암세포가 정상조직을 파괴 침윤하면 분비된 CEA는 혈중으로 이행하고 혈중 CEA는 간에 의해 대사된다[21]. 정상인 혈중에도 미량 존재하고 흡연자에서 CEA 농도가 증가된 예를 흔히 볼 수 있다. 혈중 CEA의 증가를 보이는 악성질환은 대단히 다채롭고 그 양성률도 다양하다. 비종양 질환에서도 양성을 보이는 예가 있지만 암을 screening하는 데 가장 의의가 있으나 조기암에서의 양성률은 지극히 낮고 진행암에서의 양성률이 높다. 그러므로 현 시점에서 암의 screening에는 부정적이라고 생각하고 있다. 본 연구에서도 비록 폐암세포주를 이식한 후 약간의 증식이 있었으나 혈중에 CEA를 증가시킬 만한 수준에는 이르지 못한 것으로 생각된다. 가장 최근에 개발된 비소세포 폐암표지자인 cyfra 21-1은 세포 내에 존재하는 Keratin-19의 용해된 형태이며 임상에서는 주로 폐암의 진단, 예후와 치료의 지침으로 사용되고 있다[15,21].

1997년 김대연 등[22]의 연구에 의하면 인체 폐암 조직 내에서 cyfra 21-1과 EGF-R을 정량한 결과는 세포질 성분인 cyfra 21-1과 세포막 성분인 EGF-R 간의 상관관계는 없었으나 편평세포 암종의 암 조직 내에서 낮은 농도로 나타났고 암세포 내에서는 세포질 성분의 고갈로 인한 것으로 추정되지만 암세포의 활동성과는 다름을 설명하였다. 본 연구에서는 실험쥐의 혈청에서 cyfra 21-1은 전혀 검출이 되지 않았다. 본 연구에서 SCC-Ag이 암표지자 4가지 중 가장 먼저 증가한다는 사실의 발견은 의미있는 것이라 생각되나 절대 수치는 정상 범위 내였다. 향후 이 부분의 연구가 좀더 있어야 할 것으로 생각된다.

본 실험에서 이식 시 이식 절편의 크기를 크게하여 이식 세포 수를 증가시킴으로써 이식성공률과 성장 크기를 증가시켜 좋은 성적을 얻게 되었다. Bogden 등[3], Edelstein 등[4]과 이민혁 등[13]은 모두 이식 크기를 1 mm<sup>3</sup>의 크기로 하였으며 Levi 등[23]은 3.375 mm<sup>3</sup>로 했으나 본 연구에서는 27 mm<sup>3</sup>로 하여 이식 성공률을 향상시켰다.

종양의 크기 외에 Levi 등[23]은 조직학적 점수로 PAPAN score를 평가의 지표로 7개의 변수를 사용하였는데 암세포의 양, 간질조직의 양, 세포분열의 수, 암세포 보존정도, 세포 간질량의 보존 정도 등을 사용하였지만 본 연구에서

는 계산된 종양 용적과 표면적으로 표현하였다. 종양 이식 성장에 실패한 경우는 조직검사에서 나타나듯이 출혈과 응고성 피사의 병변이 주로 나타났다. 추측해 보면 출혈로 인한 급성 염증성 반응이 종양이식에 영향을 준 것으로 생각된다. 이러한 현상은 만약 수술 시 더 세심하게 출혈이 없도록 한다면 이식 성공률을 증가시킬 수 있을 것으로 생각된다.

실험 중 fibrin clot화하는 과정은 Fingert 등[6], 이민혁 등[13]과 저자가 사용한 것이 동일한 방법으로 비교형화 암종을 농축화하는 것이며[9] 임상에서 수술 절제한 암종 표본을 잘게 잘라서 이식하는 방법과 같은 것이다[23]. 그러므로 fibrin clot화하는 실험과정은 향후 암세포에 대한 감수성 검사 시 지대한 도움이 될 것으로 생각된다. 본 연구에서 신, 비장과 간에 이식한 결과들은 항암감수성 검사에 직접 사용하는 근거가 될 것으로 보이며 이후 검사 목적에 따라서 이식 장소도 바꾸어 사용할 수 있을 것으로 생각된다. 그러나 궁극적으로 폐암은 폐장 내에 이식하는 방법을 모색하기 위한 연구가 계속되어야 할 것이다.

## 결 론

인체 폐암세포주(S-900 G IV)를 배양시킨 후 fibrin clot화하여 S.D. 암컷쥐의 신장, 비장과 간장에 이종이식하여 7일간 성장시키면서 면역억제제를 피하주사하여 이식 7일 후 부검하여 체중변화, 암표지자 검사, 이식종양의 크기, 이식 성공률과 함께 성장한 종양의 육안적 소견과 현미경 소견을 상호 비교 검토한 결과 다음과 같은 결론을 얻었다.

이식성공률은 신장과 비장이 높으나, 성장이 일정하고 실험 시 제측하기에 편리한 것은 신장이었다. 간장은 이식성공률이 떨어지며 내부로 침투성장하므로 실험에 계속 어려운 점과 응고성피사가 잘 발생하여 이식 장소로는 좋은 장소가 아닌 것으로 생각된다.

암표지자는 SCC-Ag이 제일 조기에 반응한다는 것을 확인할 수 있었으며 반면에 cyfra 21-1은 초기에는 검출되지 않는다는 사실도 함께 확인하였다.

본 연구의 결과로는 항암제 감수성 등의 검사를 위한 종양 이식 실험에 가장 적합한 장기는 신장을 이용한 신피막하 이식법으로 생각되며, 종양 전이 등의 연구 목적에 따라 다른 장기도 이용할 수 있을 것으로 판단되며, 초기에 유용한 암표지자 검사는 SCC-Ag 정량법이라고 생각되나 향후 추가적인 연구가 필요할 것으로 생각한다.



## 참 고 문 헌

1. Lee WM, Lu S, Medline A, Archer MC. *Susceptibility of lean and obese Zucker rats to tumorigenesis induced by N-methyl-N-nitrosourea*. Cancer Letters 2001;162(2):155-60.
2. Bogden AE, Kelton DE, Cobb WR, Gulkin TA, Johnson RK. *Effect of serial passage in nude athymic mice on the growth characteristics and chemotherapy responsiveness of 13762 and R3230AC mammary tumor xenografts*. Cancer Res 1978;38(1):59-64.
3. Bogden AE, Haskell Pm, LePage DJ, Keltom DE, Cobb WR, Esber HJ. *Growth of human tumor xenografts implanted under the renal capsule of normal immunocompetent mice*. Exp Cell Biol 1979;47(4):281-93.
4. Edelstein MB, Fiebig HH, Smink T, Van Putten LM, Schuchhardt C. *Comparison between macroscopic and microscopic evaluation of tumour responsiveness using the subrenal capsule assay*. Eur J Cancer Clin Oncol 1983;19(7):995-1009.
5. Fingert HJ, Treiman A, Pardee AB. *Transplantation of human or rodent tumors into cyclosporine-treated mice: a feasible model for studies of tumor biology and chemotherapy*. Proc Natl Acad Sci U.S.A. 1984;81(24):7927-31.
6. Fingert HJ, Chen Z, Mizrahi N, Gajewski WH, Bamberg MP, Kradin RL. *Rapid growth of human cancer cells in a mouse model with fibrin clot subrenal capsule assay*. Cancer Res 1987;47(14):3824-9.
7. Bogden AE, Kelton DF, Cobb WR, Esber HJ. *A rapid screening method for testing chemotherapeutic agents human tumor xenografts*. In Houchons DP, Drejera AA. eds. *Proc. Symp. on the use of Athymic (Nude) Mice in cancer Research*. New York. Fishcher 1978;231.
8. Bogden AE, Haskell PM, Lepage DJ, KeHon DE, Cobb WR, Esber HJ. *Growth of human tumor xenografts implanted under the renal capsule of normal immunocompetent mice*. Expl Cell Biol 1979;47:281.
9. Stratton JA, Micha JP, Rettenmair MA, Braley PS, Disaia PJ. *Chemosensitivity testing of nonsolid tumors by the subrenal-capsule implant assay*. Gynecol Oncol 1984;17:185-8.
10. Leibovitz A. *The growth and maintenance of tissue-cell cultures in free gas exchange with the atmosphere*. Am J Hygiene 1963;78:173-5.
11. Fingert HJ, Chen Z, Mizrahi N, Gajewski WH, Bamberg MP, Kradin RL. *Rapid growth of human cancer cells in a mouse model with fibrin clot subrenal capsule assay*. Cancer Res 1987;47:3824-29.
12. Cunningham D, Soukop M, Mcardle CS, et al. *Advanced gastric cancer Experience in Scotland using 5-Fluorouracil, Adriamycin and Mitomycin C*. Br J Surg 1984;71:673-6.
13. Lee MH, Back SU, Kim JJ, Hur KB. *Subrenal capsule assay (SRCA) for chemosensitivity of anti-cancer drugs with human gastric cancer cell line*. Korea J Gen Surg 1989;39:313-23.
14. Takamiya Y, Brem H, Ojeifo J, Mineta T, Martuza RL. *AGM-1470 inhibits the growth of human glioblastoma cells in vitro and in vivo*. Neurosurgery 1994;34(5):869-75.
15. Rosell R, Abad-E Steve A, Mareno I. *A randomized trial of two vindesine plus cisplatin-containing regimens with the addition of mitomycin or ifosfamide in patients with advanced non-small cell lung cancer*. Cancer 1990;65:1692-700.
16. Belani CP. *Chemotherapy regimens in advanced non-small-cell lung cancer: Implications and future perspectives*. Clin Lung Cancer I 2000;(Suppl I):7-10.
17. Wilmington D. *Astrazeneca completes enrollment in phase III non-small cell lung cancer clinical trial program for iressa® (ID 1839)*. Astrazeneca (May 8) 2001.
18. Eccles SA, Heckford SE, Alexander P. *Effect of cyclosporin a on the growth and spontaneous metastasis of syngeneic animal tumors*. Br J Cancer 1980;42:252-9.
19. Slater LM, Sweet P, Stuperky M, Gupta S. *Cyclosporin a reverses vincristine and daunorubicin resistance in acute lymphatic leukemia in vitro*. J Chn Invest 1988;77:1405-8.
20. Dorreen MS. *Role of biological markers and probes in lung carcinomas*. Clin Resp Physiol 1986;22:137-46.
21. Kim SM. *Serum Carcinoembryonic Antigen in Lung Cancer Patients*. Kyungpook Univ. Med J 1984;25(3):300-13.
22. Kim TY, Kim SM. *The study of cyfra 21-1 and epidermal growth factor receptor levels in cancer tissue of bronchogenic carcinoma patients*. Korean J Thorac Cardiovasc Surg 1997;30:834-61.
23. Levi FA, Blum JP, Lemaigre G, Bourut C, Reinberg A, Mathe G. *A four-day subrenal capsule assay for testing the effectiveness of anticancer drugs against human tumors*. Cancer Res 1984;44(6):2660-7.

=국문 초록=

배경: 폐암은 근치적 절제술이 가장 좋은 치료법이나 수술 후에 재발한 경우나 수술 시기가 지난 경우에는 항암 화학요법의 중요성이 강조된다. 항암 치료 전에 감수성 있는 항암 화학 치료제가 선별되어진다면 치료 효과를 극대화할 수 있다. 신피막하 분석법은 흉, 복부 종양의 생체 내 검사법으로 중요성이 인정되고 있고 항암 감수성 검사로서도 짧은 기간 내에 판별이 가능한 이점이 있다. 신장은 각종 암세포의 이식 장소로 잘 알려져 있으나 비장이나 간에서의 이식 성적을 비교한 연구는 없는 실정이다. 인체 암세포 이식의 실험방법 중에 비장과 간장에 암 세포주를 이식하였을 경우와 신장에 시행되는 신피막하 분석법에 의한 성장의 차이점 유무를 평가하였다. 대상 및 방법: 인체 폐암 세포주(SW-900 G IV)를 RPMI 1640 (Leibovitz L-15 medium)배지에서 배양하여 fibrin clot으로 만들어  $10^8$  개의 암세포가 포함되도록 한 후  $3 \times 3 \times 3$  mm의 크기로 Spague Dawely (S.D.) 암컷 쥐의 신, 비장 및 간 피막하에 이식하였다. 이식 후 1일부터 6일간 면역억제를 위하여 cyclosporin-A (80 mg/Kg)를 피하 투여하였다. 이식 전후 실험동물의 체중 변화, 종양의 성장 여부 및 종양의 크기를 측정하고 병리 조직 검사와 혈청 내 암 표지자 검사를 실시하여 비교하였다. 결과: 실험 S.D. 쥐의 체중 변화는 대조 군이나 실험 군 모두에서 체중 증가가 있었다. 혈청 내 암 표지자의 정량 검사 결과 Cyfra 21-1은 검출되지 않았고, CEA 및 NSE는 의미 있는 변화가 없었으며, SCC-Ag이 실험 군에서 유의한 증가가 있었다. 비장에 이식한 폐암 세포주의 성장이 신장 및 간장에 비해 더 증가된 결과를 보였다. 표면적, 두께와 용적 모두가 비장에서 유의한 증가를 나타내었다. 이식 성공률은 신장이 80%, 비장이 76.7%, 간장이 43.3%이었다. 병리학적 검사 결과 신장에는 비교적 등글게 성장하며 크기는 제일 작았으며 성장 방향이 일정한 모양을 보이는 특징이 있으며 비장은 성장이 잘되어 제일 큰 종양을 형성하나 불규칙한 성장과 위성 종양(satellite tumor)이 빈번히 발견되었으며 현미경적으로는 혈관 신생과 함께 종양 혈전이 발견되었다. 간장은 간 내부로 침투 성장하여 이식 성공률이 가장 저조하며 현미경적 소견은 응고성 괴사와 점액양 섬유성 병변을 가지는 특징을 보였다. 결론: 이식 성공률은 신장과 비장이 높으나, 성장이 일정하고 측정이 용이한 것은 신장이었다. 혈청 암 표지자는 SCC-Ag이 가장 조기에 반응하였으며, Cyfra 21-1은 조기에 검출되지 않았다. 이상에서 감수성 검사를 위한 종양이식 실험에 이용하기에 가장 적합한 장기는 신장을 이용한 신피막하 이식법으로 생각되며, 조기에 유용한 암 표지자 검사는 SCC-Ag 정량법이라고 판단된다.

- 중심 단어 : 1. 세포이식  
2. 동물실험 모델  
3. 종양지표