

# 기관지 협착을 동반한 원발성 폐동맥 육종

- 1예 보고 -

김 경 화\* · 서 연 호\* · 김 민 호\*

## Primary Pulmonary Angiosarcoma Presenting as Endobronchial Stenosis

- One Case Report -

Kyung Hwa Kim, M.D.\*, Yeon Ho Seo, M.D.\*, Min Ho Kim, M.D.\*

Primary pulmonary angiosarcomas are extremely rare tumors. The diagnosis is often delayed due to nonspecific symptoms, mimicking pulmonary embolism and require careful clinical evaluation to exclude metastasis from the heart, pericardium, and distant extrathoracic sites. Most diagnosis are made postmortem. We report a case of primary pulmonary angiosarcoma histopathologically confirmed postoperatively, which was clinically suspected endobronchial carcinoma with endobronchial obstruction with relevant literature review.

(Korean J Thorac Cardiovasc Surg 2003;36:789-793)

- Key words:**
1. Hemangioma
  2. Lung neoplasms
  3. Sarcoma

### 증 례

64세 여자 환자는 약 1년 전 혈담과 경도의 운동성 호흡 곤란을 주소로 본원 호흡기내과 외래를 방문하였다. 흉부 단순 방사선 촬영 및 전산화 단층 촬영상 좌상엽 기관지(left upper lobar bronchus)의 상방 약 2 cm에 위치한 기관지의 섬유화 및 기관지 협착소견을 보였으며(Fig. 1A), 이에 기관지 내시경을 실시하였으나 특이소견을 보이지 않아(Fig. 2A), 단순 만성기관지염의 진단 하에 호흡기내과에서 추적 관찰하였다. 이후 내원 약 3개월 전부터 기침과 점점 심해지는 혈담, 그리고 좌측 흉부 통증을 주소로 본원 흉부외과에 입원하였다. 환자의 과거력상 특이소견은 없었으며, 내원 당시 혈압, 맥박수 및 호흡수는 정상이었

다. 본원 내원 후 실시한 흉부 단순 사진과 전산화 단층 촬영상 1년 전에는 관찰되지 않았던 약 1.5 cm 정도의 고립성 폐결절이 좌상엽에서 보였으며, 이전에 보인 기관지의 협착 소견은 더욱 심해졌으나, 종격동 내 의미있게 커진 림프절은 없었다(Fig. 1B). 흉부 진찰 소견상 청진시 우측 폐야에서 호흡음이 약간 감소되어 있었으나 천명음 등의 특이소견은 없었다. 폐기능 검사상 FVC 1.91 L (예측치의 80%), FEV1 1.16 L (예측치의 68%), FEV1/FVC 61%로 제한성 소견을 보였다. 기관지 내시경 소견상 좌상엽 폐첨 후 구역 기관지(LB<sup>1+2</sup>)에 출혈이 관찰되고, LB<sup>1+2</sup>의 기관지 내강을 완전히 폐쇄하고 있는 종괴가 관찰되었으나, 기관지(LB<sup>1+2</sup>)가 급격한 각도를 형성하고 있어 조직생검을 할 수 없었다(Fig. 2B). 저자들은 추적 관찰한 흉부

\*전북대학교 의과대학 흉부외과학교실

Department of Thoracic and Cardiovascular Surgery, Chonbuk National University, Medical School, Chonju, Korea

논문접수일 : 2003년 5월 26일, 심사통과일 : 2003년 7월 25일

책임저자 : 김민호 (561-805) 전북 전주시 덕진구 금암동 634-18, 전북대학교병원 흉부외과

(Tel) 063-250-1489, (Fax) 063-250-1480, E-mail: tcskim@lycos.co.kr

본 논문의 저작권 및 전자매체의 지적소유권은 대한흉부외과학회에 있다.

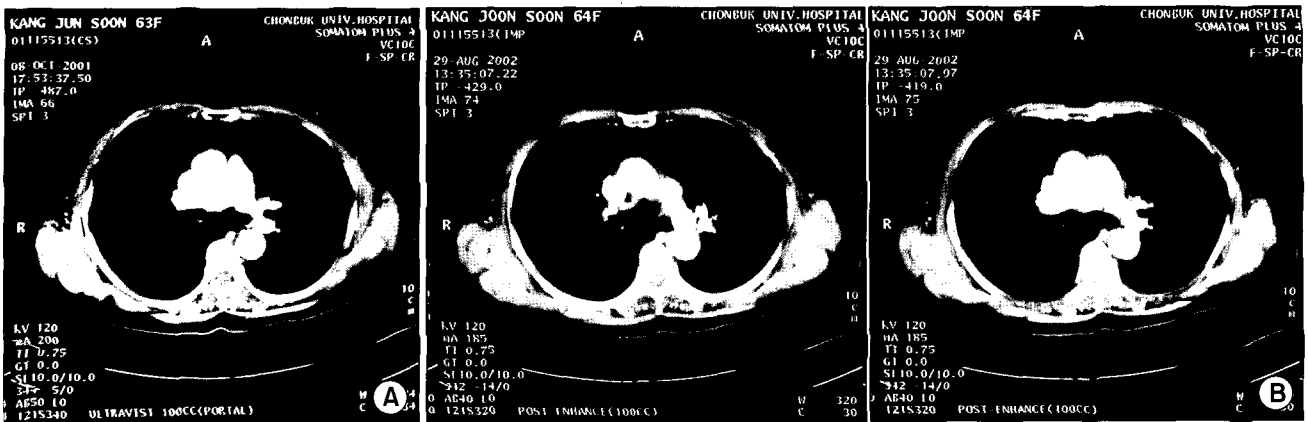


Fig. 1. Pre-operative chest CT. A: The chest CT one year ago showed mild endobronchial stenosis and fibrosis at bronchiole above 2 cm from left upper lobar bronchus. B: At admission, chest CT showed 1.5 cm sized solitary pulmonary nodue at left upper lobe and progressive endobronchial stenosis.

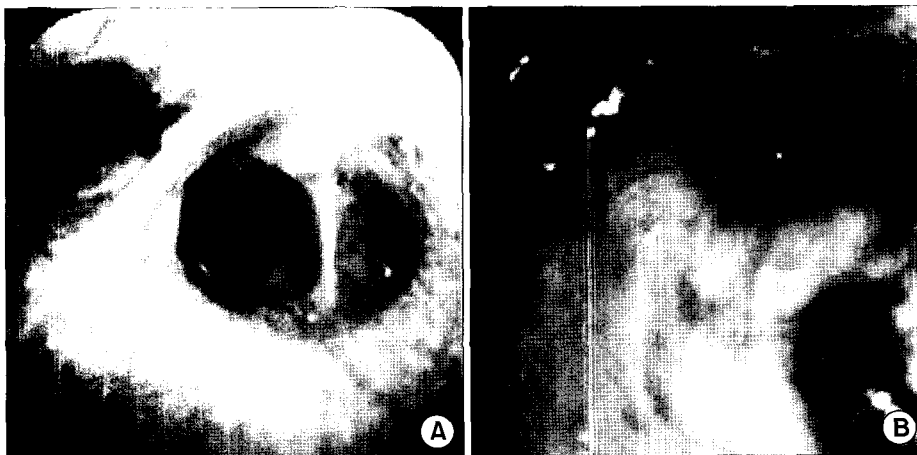


Fig. 2. Pre-operative bronchoscopy. A: The bronchoscopy one year ago was nonspecific finding. B: At admission, bronchoscopy shows bleeding from LB<sup>1+2</sup> and near total obstruction on LB<sup>1+2</sup> due to infiltrating mass but failed biopsy due to severe angulation.

단순 사진과 전산화 단층 촬영 및 기관지 내시경 소견상 임상적으로 기관지원성 폐암 의심하에 검사를 진행하였다. 폐 환기-관류 주사 검사상 좌상엽에 부합된 편측성 환기-관류 장애 소견을 보였다. 그 외의 복부 초음파 및 골방사선 동위 원소 주사검사 결과상 원격 전이를 나타내는 소견은 관찰되지 않았다. 이에 저자들은 이상의 검사들 토대로 병기 Ib (Stage. T2N0M0)인 기관지원성 폐암으로 의심하고, 수술을 시행하였다. 수술은 이중 내강 기관삽관 후 전신마취를 유도한 뒤 좌 후측방 흉부절개를 통해 4번째 늑간으로 접근하였다. 종괴는 폐상엽의 폐첨후부 구역에 존재하였고, 폐상엽 기관지 내 종괴는 동결절편검사에서 기관지원성 선암으로 나타났으며, 종격동 림프절이 다발성으로 커져있었고, 벽측 흉막에도 작은 결절들이 관찰되었으나, 좌폐 상엽 절제술 및 림프절 광청술을 무리없

이 시행하였다. 최종 조직 검사에서 육안 소견상 기관지 절제면으로부터 약 1 cm 떨어진 부위에 1.2×1 cm의 종괴가 관찰되었으며, 절단면상 주변조직과 불분명한 경계를 보이며 회백색을 띠는 충실성 종괴였고, 현미경 소견상 원발성 폐동맥 육종으로 밝혀졌으며(Factor VIII immun assay is focal positive and H-E stain revealed irregular anastomosing vascular channels), 종격동 림프절(A-P window)의 전이소견을 보였다(Fig. 3). 림프절 전이소견을 보임에 따라 폐동맥 육종의 술 후 병기는 IVa (Stage 4a)에 해당하였다. 또한 후향적으로 다시 살펴 본 흉부 전산화 단층 촬영에서 좌폐상엽의 폐첨후부 구역으로 가는 폐동맥의 기시 부위에 종괴가 보이며, 이 때문에 혈관의 협착 소견이 관찰되었다. 환자는 혈담 등의 특별한 합병증 없이 퇴원 후 약 10주간의 방사선 치료를 받았으며, 국소 재발이나 원




Fig. 3. The microscopic finding showed irregular anastomosing vascular channels lined by a single layer of enlarged endothelial cells permitting between collagen bundles (the vascular lumen are bloodless) (H-E××100, 400).

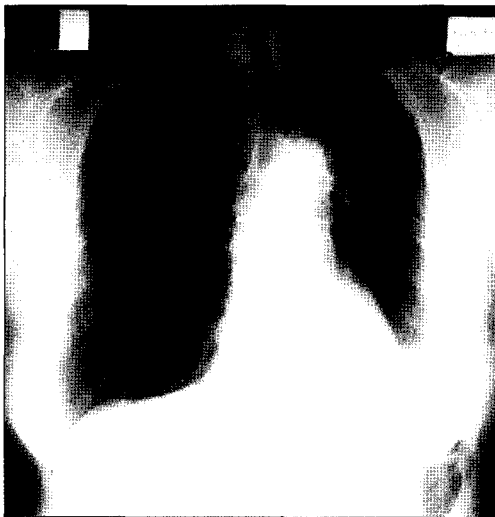

Fig. 4. The follow-up chest PA showed no evidence of the recurrent cancer but revealed the streaky density on LLL due to the radiation pneumonitis.

격전이 소견없이 양호한 전신상태를 유지하면서 현재 외래 추적 관찰 중이다(Fig. 4).

### 고 찰

원발성 폐동맥 육종은 매우 드문 종양으로, 1923년 Mandelstamm에 의해 처음 보고된 이후 세계적으로 약 110여 정도 보고되었으며, 이중 반수 이상이 사망 후 부검에서 증명되었다[1,2]. 원발성 폐동맥 육종은 모든 연령에서

보고되었으며, 특히 드문 증례로 인해 호발연령을 알기는 어려우나 대개 40~50대의 중년 성인에서 많이 발생한다고 알려졌다[3]. 원발성 폐동맥 육종은 형태학적으로 내막육종(intimal sarcoma)으로 분류되며, 관강 내(intraluminal) 폴립이나 결절의 형태 혹은 유두모양 뿔치(papillary tufts)를 형성하고, 때로는 중앙 주변에 발생한 혈전으로 기질화된 혈전(organized thrombi)으로 나타나기도 한다[4]. 발생학적으로 심구(bulbus cordis)의 원시세포(primitive cell)에서 발생하는 것으로 추정된다. 임상증상은 객혈, 호흡곤란, 흉통, 기침, 부종 및 실신 등이 나타날 수 있고, 이러한 다양한 임상증상은 대개 1년 이상 지속될 수 있다. 비특이적이고 다양한 임상증상과 유병기간으로 진단이 어렵고 환자가 우울증을 나타낼 수도 있다. 폐동맥 육종은 주폐동맥이나 좌우 폐동맥에서 발생하여 심각한 우심부전의 소견을 나타낼 수 있다. 다양한 임상증상과 그 정도는 종양의 위치, 폐쇄부위와 폐쇄정도에 따라 결정된다. 그러나 이러한 증상들이 전형적이지 않으며 진단하는데 도움이 되지 않아, 종종 진단이 지연되거나 폐동맥 색전증, 원발성 폐암, 전이성 폐암, 특발성 고혈압, 대동맥 협착증, 심낭 삼출, 뇌졸중 등의 질환으로 혼돈할 수 있으며, 이중 폐동맥 색전증이나 원발성 폐암으로 흔히 오인할 수 있다. 또한 드물지만 원발성 육종이 호발하는 심장, 심막에서의 전이유무나 혹은 원격 전이에 대해서도 주의를 기울여야 한다. 본 증례의 경우 술 전 반복되는 객혈의 원인으로 기관지 협착을 동반한 기관지원성 폐암으로 의심하였다. 원발성 폐동맥 육종의 흉부 단순 방사선 촬영, 흉부 전산화 단층촬영, 흉부 자기공명영상, 심초음파 검사 및

폐혈관 조영술이 진단에 도움이 되며, 원격 전이 유무를 위해 두부(Head) 및 부강 전산화 단층 촬영을 실시하여야 한다. 흉부 단순 촬영상 폐실질 침윤이나 폐문 종괴, 폐동맥 확장, 폐혈관 음영 감소 및 전이성결절 이나 우심비대의 소견을 나타낼 수 있다. 흉부 전산화 단층 촬영상 종괴에 의한 폐동맥의 폐쇄소견을 보이며, 종양의 유착이나 동맥벽과의 관계는 다양하여 폐동맥 색전증과의 감별이 어렵다[2,5]. 심초음파 검사는 심장 내 종양이나 우심실 폐동맥 유출로의 종괴를 진단할 수 있고, 폐동맥 고혈압의 정도를 알 수 있다. 폐혈관 조영술은 종양의 위치, 크기 및 폐쇄정도를 확인할 수 있는 수술 전 진단 검사로 큰 의의가 있다. 하지만 이런 영상 진단법의 발전에도 불구하고 감별진단은 어려움이 많다. 대개 환자들은 폐동맥 색전증으로 오진되어 항혈전 치료를 시작하는 경우가 많다. 그러나 색전증의 위험인자가 없으며, 항혈전의 치료에도 불구하고 증상의 호전이 없거나 폐관류 검사에서 한쪽 폐의 광범위 결손이 있을 경우에는 폐동맥 폐쇄의 다른 원인을 생각해보아야 한다[6]. 최근 Gd-DTPA를 이용한 자기공명영상으로 폐동맥 육종의 분화에 따라서 혈관 내 혈전과 구별이 가능하고, FDG-PET을 통해 폐동맥 내의 종양의 감별 및 악성 여부를 파악할 수 있다[5,7]. 본 증례는 기관지 내시경을 통해 확인된 기관지 폐쇄와 추적 관찰한 흉부 단순 촬영 및 흉부 전산화 단층촬영상 변화가 관찰되어 악성 종양을 의심할 수 있었다. 치료는 다양한 방법이 제시되지만 수술적 완전제거가 주된 치료이며, 이외에 술 전 혹은 술 후 보존적 요법으로서 화학 요법, 방사선 치료를 병합하여 좋은 성적을 보고하고 있다[3,8]. 다만 이러한 보존적 요법은 증례의 희귀성 및 장기 성적에 대한 평가가 어려움이 있으므로 향후 더 많은 연구가 필요하다. 수술은 흉골 절개를 통한 체외순환을 이용하여 폐동맥내막 절제술(Endarterectomy), 폐동맥 절제술 및 성형술이나 전폐적출술을 시행할 수 있으며, 드물지만 심-폐 이식술(Heart-Lung Transplantation)을 한 경우도 있다[8]. 원발성 폐동맥 육종의 예후는 매우 나빠서 수술을 시행하지

않은 경우 우심부전에 의해 사망하며, 증상이 나타난 후 평균 생존기간은 약 1년 정도로 알려져 있다. 이처럼 예후가 불량한 것은 조기진단의 실패와 종양 자체의 악성도(국소 재발이나 폐전이등) 때문으로 생각된다. 그러므로 다양한 임상증상에 주의를 기울여서 조기진단 및 수술적 제거 후 추적관찰이 생존율을 높이는 방법이라 할 수 있다. 본 증례에서는 종격동 림프절의 전이로 수술 후 방사선 치료를 병용하였다.

저자들은 지속적인 개혈의 원인으로 기관지 폐쇄를 동반한 원발성 폐동맥 육종 1예를 수술 치험 하였기에 문헌 고찰과 함께 보고하는 바이다.

## 참 고 문 헌

1. Sato H, Mutsuda H, et al. *Primary pulmonary artery sarcoma: Modern diagnosis imaging methods and successful surgical treatment.* J Cardiovascular Surg 1992;33:202-3.
2. Britton PD. *Primary pulmonary artery sarcoma - a report of two case, with special emphasis on the diagnostic problems.* Clin Radiol 1990;41:92-4.
3. Head HD, Flam MS, John MJ, Lipnik SS, Slater DL, Stewart RD. *Long term palliation of pulmonary artery sarcoma by Radical Excision and Adjuvant therapy.* Ann Thorac Surg 1992;53:332-4.
4. Goldblum JR, Rice TW. *Epithelioid angiosarcoma of pulmonary artery.* Human Pathol 1995;26:1275-7.
5. Thurer RL, Torsen A, Parker JA, et al. *FDG imaging of a pulmonary artery sarcoma.* Ann Thorac Surg 2000;70:1414-5.
6. Delany SG, Chryssos B. *Pulmonary artery sarcoma mimicking pulmonary embolism.* Chest 1993;104:1631-3.
7. Kacel GM, Bruder E, Pfammatter T, et al. *Primary angiosarcoma of the pulmonary arteries: Dynamic contrast-Enhanced MRI.* J Comput Assist Tomogr 1998;22:687-91.
8. Anderson MB, Kriett JM, Kapelanski DP, Tarazi R, Jamieson SW. *Primary pulmonary artery sarcoma: a report of six cases.* Ann Thorac Surg 1995;59:1487-90.

=국문 초록=

원발성 폐동맥 육종은 매우 드문 질환이다. 비특이적인 다양한 임상증상과 폐동맥 색전증 등으로 혼돈할 수도 있어 진단이 매우 어렵고, 지연될 수가 있다. 드물지만 원발성 육종이 호발하는 심장, 심막에서의 전이유무나 혹은 원격 전이에 대해서도 주의를 기울여야 한다. 저자들은 기관지 협착을 동반한 원발성 폐동맥 육종에 대해 수술 1예를 경험하였기에 문헌 고찰과 함께 보고하고자 한다.

- 중심 단어 : 1. 혈관종  
2. 폐종양  
3. 육종