

## 급성 요로감염 환자의 신장 반흔 예측요인

가톨릭대학교 의과대학 방사선과학교실

백준현, 박영하, 황성수, 전정수, 김성훈, 이성용, 정수교

### Predictive Factors of Renal Scarring in Children with Acute Urinary Tract Infection

Jun Hyun Baik, M.D., Young Ha Park, M.D., Sung Su Hwang, M.D., Jung Su Jeon, M.D., Sung Hoon Kim, M.D., Seong Yong Lee, M.D., Soo Kyo Chung, M.D.

Department of Radiology and Nuclear Medicine, The Catholic University of Korea, Seoul, Korea

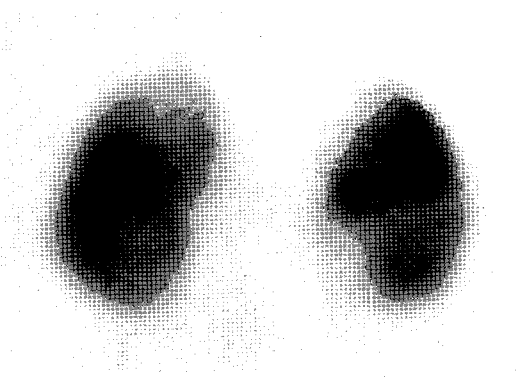
#### Abstract

**Purpose** : The purpose of this study was to evaluate the usefulness of <sup>99m</sup>Tc DMSA scintigraphy on the diagnosis of a renal scar in children with urinary tract infections. **Materials and Methods** : Eighty three patients were included in this study, who were diagnosed as the urinary tract infection on the basis of symptom, urinalysis and urine culture. <sup>99m</sup>Tc DMSA scintigraphy and voiding cystoureterography were performed within 7days before the treatment in all patients. We classified the scintigraphic findings as follows : 1 ; a large hypoactive upper or lower pole. 2 ; a small hypoactive area. 3 ; single defect resulting in localized deformity of the outlines. 4 ; deformed outlines in a small or normal sized kidney. 5 ; multiple defects. 6 ; diffuse hypoactive kidney without regional impairment. Follow-up scintigraphy was done at least 6 months after the initial study. When the abnormality on the initial scintigraphy was not completely resolved on the follow-up scan, the lesion was defined as containing a scar. **Results** : One hundred and fifteen renal units of 166 units(69.3%) showed abnormal findings on the DMSA scintigraphy. 65 units(56.5%) was diagnosed as containing renal scars on follow-up scintigraphies. Incidences of renal scar among renal units showing pattern 3, 4 and 5 on the initial scan was 75%, 78% and 78%, respectively. Whereas many of renal units showing 1, 2 and 6 pattern were recovered(65%, 76%, 50%). Sensitivity, specificity and accuracy of pattern-based DMSA scintigraphic findings on the diagnosis of renal scar was 76.9%, 85.1% and 81.9%, respectively. VUR was significantly associated with the renal scar when the initial DMSA shows unrecoverable findings(pattern 3, 4, 5). Odds ratio of the renal scar in a kidney showing unrecoverable initial scintigraphic findings was 19.1. Odds ratio in a kidney with mild or moderate-to-severe VUR was 3.5 and 14.4 respectively. **Conclusion** : In the urinary tract infection, renal scar was significantly developed in a kidney showing unrecoverable findings on the initial DMSA scan and VUR on voiding cystoureterography. **Keyword** : urinary tract infection, Tc-99m DMSA, renal scarring, vesicoureteral reflux

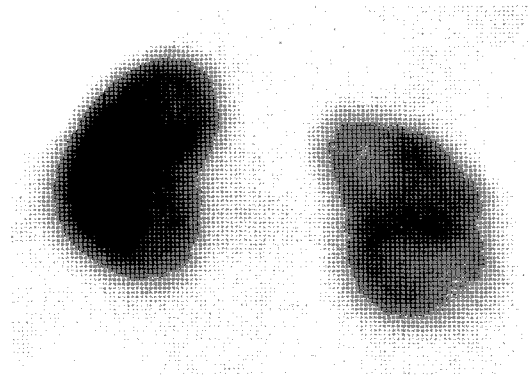
#### 서 론

Received June. 4, 2003 ; accepted August. 14, 2003  
 Corresponding author : Young Ha Park, M.D.,  
 Departments of Radiology and Nuclear Medicine, St.  
 Vincent's Hospital, 93-6 Chi-Dong, Paldal-Ku, Suwon,  
 Kyunggi-Do, 442-723, Korea  
 Tel : 82-31-249-7481  
 Fax : 82-31-247-5713  
 E-mail : yparkh@catholic.ac.kr


요로 감염은 소아에서 흔한 질환으로 7세 이전까  
 지 남아 1.7%, 여아 8.4%의 유병율을 보인다.<sup>1)</sup> 소아  
 의 급성 요로감염은 대부분의 경우 적절한 치료로  
 회복되나, 최근 코호트 연구에 따르면 소아 요로감



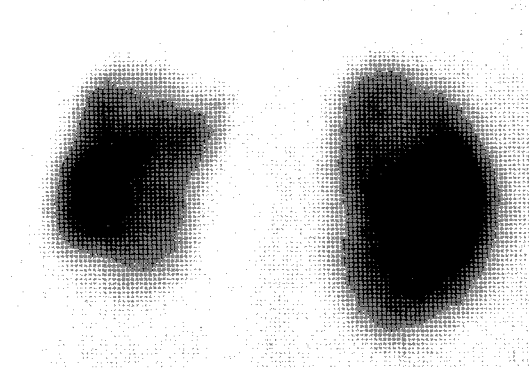
(A) Large hypoactive area at the upper pole of the left kidney, without contour deformation(pattern 1).



(B) Small hypoactive area at the upper pole of the left kidney without contour deformation(pattern 2) and multiple defects in the right kidney(pattern 5).



(C) Single defect at the external part of the right kidney with deformation of the contour(pattern 3).



(D) Deformed outlines of the left kidney(pattern 4). (E) Diffuse hypoactivity in the left kidney(pattern 6).

Fig.1. Posterior images of DMSA scintigraphy.

염 환자의 12%에서 신 실질의 반흔이, 17%에서 요관 역류가 발생한다고 한다.<sup>2,3)</sup> 신장 반흔은 특히 진단과 치료가 늦어진 경우나 만성 요로감염이나 요관 역류 등이 동반된 경우 잘 발생하며, 신부전과 신고혈압 등 합병증이 발생할 수 있다.<sup>4,6)</sup> Jacobson 등에 의하면 27년 전 진단된 신장 반흔 환자 30명의 10%에서 신부전이, 23%에서 고혈압이 발생했다고 하며, 성인 여성의 경우 신장 반흔은 세균뇨, 급성 신우신염, 고혈압, 임신중독증 등 임신과 관련된 합병증과도 연관이 있다고 한다.<sup>7,9)</sup> 따라서 요로 감염 환자에서 신장 반흔을 진단하거나 신장 반흔으로 진행할 가능성이 있는 병변을 조기에 발견하는 것

이 중요하다. 신장 반흔으로 진행될 가능성이 높은 경우 요로 감염을 조장하는 선천적 기형 및 해부학적 변형의 진단 및 치료, 보다 적극적인 항생제 투여 및 주기적인 추적검사 등이 필요하다. 99mTc-dimercaptosuccinic acid (DMSA) 신 피질 스캔은 신 피질 질환 진단에 가장 예민한 검사이며, 신장 반흔의 진단에 널리 이용되고 있다.<sup>10,11)</sup> 그러나 감염초기 신 피질 스캔에서 진단된 피질 결손이 모두 신장 반흔은 아니며, 상당수가 치료 후 추적 검사에 따라 회복된다고 하며, 따라서 영구적 신손상을 진단하기 위해서는 적어도 5개월 추적검사가 필요하다고 한다.<sup>12)</sup> DMSA 신스캔과 관련된 또 다른 문제

점은 신장 반흔을 진단하는데 합의된 기준이 없는데 있었다. 최근 요로 감염 환자의 신 피질 스캔에 관련된 합의가 있었다.<sup>13)</sup> 저자들은 이에 따라 요로감염 환자의 스캔을 분류하고, 추적검사를 통하여 증명된 신장 반흔과 관련 요인들을 분석하고자 하였다.

## 대상과 방법

1997년 10월부터 2001년 7월까지 임상 증상과 뇨검사 및 뇨 배양검사로 급성 신우신염으로 진단된 14세 이하의 소아 83명을 대상으로 하였다. 선천성 요로 기형이나 폐색을 동반한 경우와 추적 기간 중요관 역류로 수술적 치료를 받은 환아는 제외하였다. 남아가 50명, 여아가 33명이었고 평균 연령은 33.7개월이었다. 치료시작 일주일 이내에 DMSA 스캔을 하였고 적절한 항생제 치료 후 6개월 이후에 DMSA추적검사를 시행하였다. 배뇨성 방광요도술은 최초 DMSA 스캔으로부터 일주일 이내에 시행하였다. DMSA스캔은 <sup>99m</sup>Tc-DMSA를 1.85MBq/kg (최소량, 18.5MBq)를 정맥 주사한 후 2-3시간 내에 저에너지 고해상도 조준기를 이용하여, 1,000K count, 256×256 matrix로 영상을 얻었다. 영상은 전면, 후면, 양측 후사위의 평면 영상을 얻었으며, DMSA 스캔과 배뇨성 방광요도술 판독은 3명의 방사선과 전문의와 1명의 핵의학 전문의가 합의 하에 판독하였으며, 신장 피질의 결손은 1999년 요로감염 환자의 신장 피질 스캔 소견의 합의<sup>13)</sup>에 따라 다음과 같이 나누었다(Fig. 1). 1; 신장 상부나 하부의 큰 음영 감소로 신장 외연은 불분명하나 변형은 없는 경우. 2; 작은 음영 감소로 신장 외연의 뚜렷한 변형이 없는 경우. 3; 단일 음영 감소로 신장 외연의 국소적인 변형을 일으킨 경우. 4; 정상 혹은 작은 크기의 신장으로 외연의 변형이 있는 경우. 5; 다발성 피질 음영 감소가 있는 경우. 6; 국소적인 이상 소견 없이 미만성으로 신장 섭취가 감소한 경우.

정상 신장 섭취율(differential function)은 좌우 신장의 방사성 섭취 차이가 45-55% 인 경우를 정상으로 해석하였으며 이 이상의 차이가 있는 경우 낮은 쪽 신장만을 비정상적으로 판독하였다.

연령은 1세 미만, 1-4세, 5세 이상 등 세 군으로 나누었다.

추적 DMSA 스캔은 최초 DMSA스캔과 비교하여 신장 결손의 형태가 회복된 경우는 신 실질에 반흔을 일으키지 않은 급성 요로 감염으로, 그렇지 않은 경우는 신장 반흔을 일으킨 것으로 정의하였고, 감염 초기 스캔의 신장 결손 형태에 따른 신장 반흔 발생을 조사하였다. 신장 반흔 발생이 높은 결손 형태를 신장 반흔 발생 위험군으로, 회복될 가능성이 높은 결손 형태를 신장 반흔 발생이 낮은 군으로 분류하여, 감염 초기 스캔의 신장 반흔 진단의 민감도, 특이도, 정확도를 알아보았다.

배뇨성 방광요도술은 배뇨 후 요관을 방광 내로 삽입한 후 조영제를 주입하여 방광조영상을 얻은 다음 배뇨를 하면서 방광-요관 역류 사진을 얻었다. 방광-요관 역류는 국제적 분류(International Reflux Study Committee)에 따라 5단계로 나누었다. 방광-요관 역류는 1-2등급의 경미한 변화를 보인 경우를 경증 역류, 3등급이상의 변화를 보인 경우를 중증 역류로 분류하였다.

166개의 신장을 대상으로, 연령, 성별, 최초 DMSA스캔 소견, 요관 역류 등의 요인과 신장 반흔과의 연관성이 유의한지 chi-square test를 이용, 유의수준 5%로 분석하였다. 최초 DMSA스캔 소견 및 요관 역류에 따른 신장 반흔 예측정도를 알아보기 위해 신장 반흔 위험성이 낮은 군에 대한 신장 반흔 위험성이 높은 군의 비교위험도를 Odds ratio를 통해 각각 추정하였다. 로지스틱 모델을 통해 연령, 성별, DMSA스캔 소견, 요관 역류 정도 등의 요인이 신장 반흔에 미치는 영향을 분석하였다.

## 결과

166개 신장 중 감염 초기 DMSA스캔 상 정상소견을 보인 신장이 51개 이었고, 결손을 보인 신장이 115개(69.3%) 였다(Table 1).

초기에 피질 결손이 있었으나 추적 DMSA스캔에서 완전한 회복을 보여 신장 반흔을 초래하지 않은 요로감염으로 진단된 신장은 50개(43.5%)이었다. 피질 결손이 완전히 회복되지 않아 신장 반흔을 일으

킨 것으로 진단된 신장은 65개(56.5%)였다. 신장 외연의 변형을 초래하지 않은 1, 2 형태의 결손은 각각 전체 결손의 17.4%, 22.6% 였으며, 추적 검사에서 각각 65.0%, 77.0%가 회복되었다. 신장의 외연의 변형을 초래한 3, 4형태의 결손과 다발성 결손을 보이는 5형태의 결손은 각각 17.4%, 11.3%, 27.8%였고, 추적 검사에서 25.0%, 23.0%, 21.9%만이 회복되었다. 미만성으로 신장 섭취가 감소한 6 형태의 결손은 4예(3.5%)였으며, 2예에서 추적검사에서 회복되었다. 신장 반흔으로 진행될 가능성이 높은 3, 4, 5형태의 결손을 신장 반흔 고위험 결손으로, 나머지를 저위험 결손으로 나누었을 때, 감염 초기 DMSA 스캔 소견과 신장 반흔은 유의한 연관성이 있었다( $p=0.001$ , Table 2). 초기 DMSA 스캔에서 신장 반흔 고 위험 결손을 신장 반흔으로 진단할 경우, DMSA스캔의 신장 반흔 진단의 민감도, 특이도, 정

확도는 각각 76.9%, 85.1%, 81.9%이었다. 신장 섭취율(Differential function)도 신장 반흔과 유의한 연관성을 보였다( $p=0.01$ , Table 3). 비정상 신장 섭취율을 보인 신장은 18예(10.8%) 였으며, 이들의 DMSA 소견은 3, 4, 5 형태가 각각 6, 5, 6예 였으며 6형태는 1예였다. 이 중 신장 반흔으로 판단된 경우는 12예로, 3형태 3예, 4형태 5예, 5형태 3예, 6형태 1예였다. 신장 섭취율이 비정상일 경우, 감염 초기 DMSA 스캔의 신장 반흔 진단 정확도는 61.1%로 낮았다.

요관 역류는 역류가 없는 경우가 97예(58.4%), 1-2 등급의 경미한 요관 역류가 24예(14.5%), 3-5 등급의 중증 요관 역류가 45예(27.1%) 였다. 경미한 요관 역류 24예 중 11예(45.8%)에서, 중증 요관 역

**Table 1.** Defect patterns of initial  $^{99m}\text{Tc}$  DMSA scintigraphy and renal scars

Defect Pattern	Scar	No Scar	Total
0(normal)	0(0%)	51(100%)	51
1	7(35%)	13(65%)	20
2	6(23%)	20(77%)	26
3	15(75%)	5(25%)	20
4	10(77%)	3(23%)	13
5	25(78%)	7(22%)	32
6	2(50%)	2(50%)	4
Total	65 (39%)	101/166(61%)	166

**Table 2.** Correlation of initial scintigraphic finding and renal scars ( $\chi^2$ ,  $p=0.001$ )

Defect Pattern	Scar	No Scar	Total
3, 4, 5	50(77%)	15(23%)	65
0, 1, 2, 6	15(15%)	86(85%)	101
Total	65	101	166

**Table 3.** Correlation of differential function and renal scars( $\chi^2$ ,  $p=0.01$ )

Differential function	Scar	No Scar	Total
Abnormal	12(67%)	6(23%)	18
Normal	53(36%)	95(64%)	148
Total	65	101	166

**Table 4.** Correlation between vesicoureteral reflux and renal scars

VUR Grade	Defect on initial DMSA		Scar on follow-up scan		Total
	Defect	No defect	Scar	No Scar	
0	50(52%)	47(48%)	19(20%)	78(80%)	97
1	10(100%)	0(0%)	4(40%)	6(60%)	10
2	13(93%)	1(7%)	7(50%)	7(50%)	14
3	24(92%)	2(8%)	19(73%)	7(27%)	26
4	12(92%)	1(8%)	10(77%)	3(23%)	13
5	6(100%)	0(0%)	6(100%)	0(0%)	6
Total	114	52	65	101	166

**Table 5.** Correlation of the initial scintigraphic finding and the degree of vesicoureteral reflux ( $\chi^2$ , p=0.001)

VUR Grade	Defect Pattern on initial DMSA		Total
	0, 1, 2, 6	3, 4, 5	
0	75(77%)	22(23%)	97
1, 2	15(63%)	9(37%)	24
3, 4, 5	11(24%)	34(76%)	45
Total	101	65	166

**Table 6.** Effects of variable factors on renal scars (multivariate logistic analysis)

Variable	Parameter estimate	Chi-square	p	Odds ratio (95% CI)
Initial DMSA patterns				
0, 1, 2, 6	-	-	-	1
3, 4, 5	2.87	32.46	0.0001	17.62(6.57 -47.27)
Vesicoureteral reflux				
0	-	-	-	1
3, 4, 5	2.15	16.15	0.0001	8.63(3.02 -24.67)
1, 2	1.46	6.03	0.0140	4.32(1.34 -13.88)
Age (yrs)				
<1	-	-	-	1
1 -5	-1.08	3.12	0.0772	0.34(0.10 -1.13)
≥5	-1.11	3.06	0.0803	0.33(0.09 -1.14)
Sex				
male	-	-	-	1
female	0.43	0.73	0.3944	1.54(0.57 -4.12)
Differential function				
normal	-	-	-	1
abnormal	-0.39	0.32	0.5698	0.68(0.18-2.56)

류45예 중 35예(77.8%)에서 추적 검사에서 신 반흔이 진단되었다. 요관 역류가 없었던 97예 중 19예(19.6%)에서 신 반흔이 있었고 요관 역류 정도와 신장 반흔과는 유의한 상관성이 있었다(p=0.001, Table 4). 요관 역류가 없었던 97예 중 50예가 DMSA스캔에서 결손이 발견되었으나, 추적 검사로 신장 반흔이 진단된 경우는 19예(38.0%)이었으며, 이 중 3, 4, 5 형태 결손이 13예(68.4%)이었다. 요관 역류 없이 결손만 발견된 50예 중 31예(62.0%)는 결

손이 회복되었는데, 이 중 1, 2, 6 형태 결손이 22예(71.0%)이었다. 요관 역류가 있었던 69예 중 65예가 DMSA 스캔에서 결손이 발견되었으며, 신장 반흔으로 진단된 경우는 46예(66.7%)이었으며, 이 중 3, 4, 5형태 결손이 37예(80.4%)이었다. 요관 역류가 있었던 69예 중 19예(27.5%)는 결손이 회복되었는데, 1, 2, 6 형태 결손이 13예(68.4%)이었다.

연령 및 성별과 신장 반흔과는 유의한 연관성이 없었다. 감염 초기 DMSA스캔에서 결손 유무와 신

장 반흔 고 위험 결손 유무 모두 요관 역류 정도와 유의한 연관성을 보였으며( $p=0.001$ ), 연령과 성별과는 무관하였다(Table 5).

로지스틱 분석에서 초기 DMSA스캔에서 회복 가능성이 적은 3, 4, 5 형태의 결손을 보이는 경우가 그렇지 않은 경우에 비해 신장 반흔을 일으킬 위험이 19.1배 높았다. 요관 역류가 없는 경우에 비해 경한 요관 역류 및 중증 요관 역류가 있는 경우 신장 반흔을 일으킬 위험이 각각 3.5, 14.4였다. 신장 섭취율의 경우 비정상인 경우가 정상인 경우보다 신장 반흔을 일으킬 위험이 3.6배였다. 연령과 성별은 신장 반흔에 미치는 영향이 유의하지 않았다. 초기 DMSA스캔, 요관 역류, 신장 섭취율, 연령, 성별 등 모든 요인을 모델에 포함시킬 경우 초기 스캔에서 회복 가능성이 적은 소견을 보인 경우가 그렇지 않은 경우에 비해 신장반흔의 위험이 17.6배였으며, 요관 역류가 경한 경우와 중한 경우가 각각 4.3, 8.6배였다. 연령, 성별과 신장 섭취율의 교차비는 유의하지 않았다(Table 6).

## 고 찰

급성 요로 감염 환자에서 합병증으로 신장 반흔이 발생할 수 있으며, 소아의 신장 반흔은 성인이 된 후에 신 고혈압, 신부전, 임신과 관련된 합병증과 관련이 있어, 요로 감염의 진단 및 치료에 고려해야 할 매우 중요한 요인이다.  $^{99m}\text{Tc}$ -DMSA 스캔은 급성 요로 감염 환자에서 신장 반흔을 진단하는데 알려진 중요한 진단 방법이다. 신우신염을 유발시킨 패지를 이용한 실험에서  $^{99m}\text{Tc}$ -DMSA 스캔상의 결손 부위를 조직 소견과 비교하였는데 DMSA스캔은 민감도 82%, 예민도 100%를 보였다고 한다.<sup>14)</sup> 반면 초음파 검사는 요로 폐쇄, 신장 팽윤(swelling), 신실질의 변화를 발견하는 데는 유용하나, 신장 반흔을 진단하는데 있어서는 민감도가 낮은 검사이다.<sup>15)</sup>

급성 요로 감염 시, DMSA스캔상 나타나는 결손이 나타나는 것은 신장 반흔 이외에도 급성 염증 부위에서 혈관 수축과 세포의 대사 기능 저하로 방사성 약품의 섭취 저하 등에 의해서도 나타난다.<sup>16)</sup> 따라서 급성 감염 시기 DMSA스캔에서 보이는 결

손은 모두 반흔은 아니며 추적 검사에서 약 20% 환자의 결손이 회복된다고 한다.<sup>17)</sup> 한 연구에 따르면 감염 후 20주 이내 검사한 DMSA 스캔 결손의 38%가 약 2년 추적검사에서 회복된 반면 20주 이후 검사한 스캔의 결손은 10%만이 추적검사에서 회복되었다고 하며, 따라서 DMSA스캔으로 반흔 여부를 확인하려면 급성요로 감염으로부터 5개월이 지난 후 추적검사를 하여 판단할 것을 권고하고 있다.<sup>12)</sup>

DMSA 스캔이 신장 반흔을 검사하는데 비교적 정확한 방법이지만, 관찰자간 변이와 다양한 정상 및 비정상 소견으로 판독의 정확성을 기하는데 어려움이 있었다.<sup>18,19)</sup> 이를 극복하기 위하여 다양한 정상 소견과, 요로 감염 시 결손을 분류하고자 하는 노력이 있었다.<sup>13,20,21)</sup> 저자들은 요로감염 환자의 신 피질 스캔의 합의를 기준으로 감염 초기 DMSA 스캔을 분류하였고 6개월 이후에 추적검사를 하여 신 반흔이 일어난 경우의 스캔 소견을 분석하였다.

감염 초기 DMSA스캔 상 결손을 보인 예는 69.3%이었으며, 신장 외연의 변형을 초래하지 않은 1, 2 형태의 결손은 각각 전체 결손의 17.4%, 22.6%였고, 신장의 외연의 변형을 초래하거나 다발성 결손을 보인 3, 4, 5형태의 결손은 각각 17.4%, 11.3%, 27.8%였다. 추적 검사에서는 1, 2 형태의 결손은 각각 65.0%, 76.9%가 회복된 반면, 외연의 변화가 있는 3, 4, 5 형태의 결손은 25.0%, 23.1%, 21.9%만이 회복되었다. 이 결과는 요로감염 환자의 신 피질 스캔의 합의<sup>13)</sup>에서 1, 2형태의 결손이 회복될 것으로 예측한 전문가가 각각 75%, 82%였고, 3, 4 형태 결손이 회복되지 않을 것으로 예측한 경우가 각각 91%, 95% 였던 것과 일치되는 결과로 생각된다. 다발성 피질 결손의 경우, 전문가가 75%이하인 68%가 회복되지 않을 것으로 예측하여 합의가 되지 않은 소견이었으나, 저자들의 연구결과에 의하면 21.9%만이 회복되어, 신장 반흔을 예측하게 하는 소견으로 판단된다. 국소적 결손 없이 미만성으로 신장 섭취가 감소한 경우는 68%만이 회복 가능하다고 하여 합의가 이루어지지 않은 소견이었으며, 본 연구에서는 166예 중 4예(3.6%)에 불과하여 판단하기 어려웠다. 초기 DMSA 스캔에서 나타난 모든 결손을 신장 반흔으로 진단할 경우의 DMSA스캔의 정확도가

69.9%인 반면, 신장 외연의 변화를 초래한 결손이나 다수의 신피질 결손을 보인 경우만을 신장 반흔으로 진단할 경우, DMSA 스캔의 정확도가 81.9%로 비교적 높았다. 따라서 감염 초기 DMSA 스캔 소견으로 신장 반흔을 예측하는 것은 어느 정도 가능하리라 생각된다. 신장 섭취율이 비정상인 경우 DMSA 스캔의 신반흔 진단의 정확도가 떨어지는 것으로 나타났는데, 이는 신장의  $^{99m}\text{Tc}$ -DMSA 섭취가 떨어질 경우, 피질 결손의 대부분이 신장 외연의 변화를 초래한 것으로 판독되었기 때문으로 생각된다. 따라서 신장 섭취율이 45% 미만인 경우 DMSA 스캔 해석에 주의가 필요할 것으로 판단된다.

요관 역류와 신장 반흔 혹은 DMSA스캔의 피질 결손과의 관계는 논란의 여지가 있으나, 저자들의 결과는 요관 역류와 신장 반흔은 밀접한 관련이 있음을 보여 준다.<sup>22-24)</sup> 피질 결손도 요관 역류와 관련이 있으나, 이는 신장 반흔이 요관 역류와 관련이 있기 때문으로 생각된다. 요관 역류가 없는 경우 피질 결손의 62%가 회복된 반면, 역류를 동반한 경우 23%만이 회복되었는데, 이는 요관 역류를 동반한 경우 피질 결손의 67%가 회복이 어려운 3, 4, 5 형태인 반면, 요관 역류를 동반하지 않은 경우는 44%였기 때문으로 생각된다. 3, 4, 5 형태의 결손을 보인 경우 요관 역류 유무 및 역류 정도는 신장 반흔과 유의한 상관 관계를 보인 반면, 1, 2, 6 형태의 결손을 보인 경우는 신장 반흔과 유의한 상관 관계가 없었다. 이는 요관 역류가 급성요로 감염에서 보이는, 신장 반흔을 일으킬 가능성이 적은 피질 결손의 회복에는 영향을 미치지 않는다는 것을 뒷받침하는 결과로 생각된다. 따라서 초기 DMSA에서 회복 가능한 결손 형태를 보이는 경우 요관 역류 유무와 관계 없이 적절한 치료로 회복될 가능성이 높다고 할 수 있으며, 회복이 어려운 형태의 결손을 보이는 경우 요관 역류의 존재, 특히 중증도의 요관 역류를 동반할 때, 추적검사에서 신장 반흔으로 진단될 가능성이 높다고 할 수 있다.

### 요 약

**목적 :** 본 연구는 요로 감염 환자의 추적  $^{99m}\text{Tc}$

DMSA신 피질 스캔으로 신장 반흔을 진단하고, 감염 초기 스캔 소견, 요관 역류, 신장 섭취율, 연령, 성 등 관련 요인들이 신장 반흔에 미치는 영향을 분석하고자 하였다. 대상 및 방법 : 임상증상, 소변 검사 및 뇨 배양 검사로 요로 감염으로 진단된 14세 이하의 환자 83명을 대상으로 하였다. 남아 50명, 여아가 33명이었고 평균 연령은 33.7개월 이었다. 치료 시작 일주일 이내에 DMSA스캔과 배뇨성 방광 요도술을 시행하였으며, 적절한 항생제 치료 후 6개월 이후에 추적 스캔을 하였다. 추적 스캔에서 감염 초기 보였던 피질 결손이 회복되지 않은 경우를 신 반흔으로 진단하였으며, 피질 결손을 1 ; 신장 상부나 하부의 큰 결손으로 신장 외연은 불분명하나 변형은 없는 경우. 2 ; 작은 결손으로 신장 외연의 뚜렷한 변형이 없는 경우. 3 ; 단일 결손으로 신장 외연의 국소적인 변형을 일으킨 경우. 4 ; 정상 혹은 작은 크기의 신장으로 외연의 변형이 있는 경우. 5 ; 다발성 피질 결손이 있는 경우. 6 ; 국소적인 이상 소견 없이 미만성으로 신장 섭취가 감소한 경우로 분류하였다. 배뇨성 방광 요도술에서 요관 역류는 5단계로 분류하였다. **결과 :** 166개의 신장 중 감염 초기 신 피질 스캔에서 결손을 보인 신장은 115개(69.3%) 이었고, 추적 검사에서 신장 반흔으로 진단된 신장은 65개(56.5%)였다. 신 피질 스캔에서 3, 4, 5 형태 결손의 75%, 77%, 78% 에서 신장 반흔이 발생된 반면, 1, 2, 6 형태 결손의 65%, 77%, 50%에서 결손이 회복되었다. 회복이 어려운 3, 4, 5 형태 결손으로 신장 반흔을 진단할 경우 DMSA스캔의 민감도, 특이도, 정확도는 각각 76.9%, 85.1%, 81.9%였다. 요관 역류는 감염 초기 스캔에서 3, 4, 5 형태의 결손을 보인 경우 역류 유무 및 정도가 신장 반흔과 유의한 연관성을 보인 반면, 1, 2, 6 형태의 결손을 보인 경우 신장 반흔과의 연관성은 유의하지 않았다. 로지스틱 분석에서 감염 초기 DMSA 스캔에서 회복 가능성이 적은 3, 4, 5 형태의 결손이 있을 경우 그렇지 않을 경우에 비해 신장 반흔을 일으킬 19.1배였다. 경한 요관 역류 나 증중 역류가 있을 경우 신장 반흔을 일으킬 위험이 각각 3.5배, 14.4배였다. 신장 섭취율도 신장 반흔과 연관성이 있었으나 신장 반흔 위험도는 유의하지 않았다. 연

령 및 성별은 신반흔과 유의한 연관성이 없었다. 결론 : 요로 감염 초기  $^{99m}\text{Tc}$  DMSA 스캔에서 결손이 신장 외연의 변형을 일으키거나 다발성일 경우, 신장 반흔으로 진행될 가능성이 높으며, 적극적인 치료가 필요하다.

### 참고문헌

1. Rushtom HG. Urinary tract infections in children : epidemiology, evaluation and management. *Ped Clin North* 1997 ; 44 : 1133-69.
2. Merrick MV, Notghi A, Chalmers N, Wilkinson AG, Uttley WS. Long-term follow up to determine the prognostic value of imaging after urinary tract infections. Part 1 : scarring. *Arch Dis Child* 1995 ; 72 : 388-92.
3. Merrick MV, Notghi A, Chalmers N, Wilkinson AG, Uttley WS. Long-term follow up to determine the prognostic value of imaging after urinary tract infections. Part 2 : scarring. *Arch Dis Child* 1995 ; 72 : 393-6.
4. Hoberman A, Wald ER. Urinary tract infection in young febrile children. *Pediatr Infect Dis J* 1997 ; 16 : 11-7.
5. Eggi DF, Tulchinsky M. Scintigraphic evaluation of pediatric urinary tract infection. *Semi Nucl Med* 1993 ; 23 : 199-218.
6. Majd M, Rushton HG. Renal cortical scintigraphy in the diagnosis of acute pyelonephritis. *Semi Nucl Med* 1992 ; 12 : 98-111.
7. Jacobson SH, Eklof AC, Eriksson CG, Lins L-E, Tidgre B, Winber J. Development of hypertension and uremia after pyelonephritis in childhood : 27years follow up. *BMJ* 1989 ; 299 : 703-6.
8. Martinell J, Jodal U, Lidin-Janson G. Pregnancies in women with and without renal scarring after urinary infection in childhood. *BMJ* 1990 ; 300 : 840-4.
9. Sacks SH, Verrier Hones K, Roberts R, Asscher AW, Ledingham JGG. Effect of symptomless bacteriuria in childhood on subsequent pregnancy. *Lancet* 1987 ; 31 : 991-4.
10. Sfianjous GN, Darmoulak E. Nuclear medicine in pediatric urology and nephrology. *J Nucl Med* 1992 ; 2 : 98-111.
11. Jeffrey AC. Kidney infection in children : role of nuclear medicine. *Nuclear medicine annual* 1998 : 225-242.
12. Jakobsson B, Svensson L. Transient pyelonephritic change on  $^{99m}\text{Tc}$ Technetium-dimercaptosuccinic acid scan for at least five months after infection. *Acta paediatr* 1997 ; 86 : 803-7.
13. Piepsz A, Blaufox MD, Gordon I, Granerus G, Majd M, Reilly PO et al. Consensus on renal cortical scintigraphy in children with urinary tract infection. *Seminars in nuclear medicine* 1999 ; 29 : 160-174.
14. Parkhouse JF, Codley ML, Cooper J, Risdon RA, Ransley PG. Renal imaging with  $^{99m}\text{Tc}$ -labelled DMSA in the detection of acute pyelonephritis : An experimental study in the pig. *Nucl Med Commun* 1989 ; 10 : 63-70.
15. Tasker AD, Lindell DR, Moncrieff M. Can ultrasound reliably detect renal scarring in children with urinary tract infection? *Clin Radiol* 1993 ; 47 : 177-179.
16. Hill GS, Clark RS. A comparative angiographic, microangiographic and histologic study of experimental pyelonephritis. *Invest Radiol* 1992 ; 7 : 33-47.
17. Nunan TO. Not all DMSA defects are scars. *Nucl Med Commun* 1997 ; 18 : 895.
18. Piepsz A, Clarke SEM, Mackenzie R, Gordon I. A study on the interobserver variability in reporting on  $^{99m}\text{Tc}$  DMSA scintigraphy. *Eur J Nucl Med* 1993 ; 20 : 867.
19. De Sadeleer C, Tondeur M, Melis K et al. Variability in reporting on  $^{99m}\text{Tc}$  DMSA scintigraphy. *Nucl Med Commun* 1994 ; 15 : 1002-1004.
20. Pawana P, Leonardo R, Isky G. Normal appearances of technetium-99m dimercaptosuccinic acid in children on planar imaging. *Eur J Nucl Med* 1999 ; 26 : 483-488.



21. Carlos DS, May P, Humphrey RH, Atlas on acute pyelonephritis in children. *Clin Nucl Med* 2000 ; 25 : 541-545.
  22. Clarke SE, Smellie JM, Prescod N, Gurney S, West DJ. Technetium-99m-DMSA studies in pediatric urinary infection. *J Nucl Med* 1996 ; 37 : 823-8.
  23. Stokland E, Hellstrom m, jacobsson B, Jodal U, sixt R. Renal damage on year after first urinary tract infection : role of dimercaptosuccinic acid scintigraphy. *J Pediatr* 1996 ; 129 : 815-20.
  24. Lavocat MP, Granjon D, Allard D, Gay C, Freycon MT, Dubois F. Imaging of pyelonephritis. *Pediatr Radiol* 1997 ; 27 : 159-65.
-