

### 3세 소아에서 토혈을 주소로 내원한 위식도 탈출증 1례

가천의과대학교 길병원 응급의학과, \*소아과

조진성 · 류 일\* · 이 근 · 김재광

#### **Prolapse Gastropathy Presenting with Hematemesis in a 3-year-old Child - A Case Report**

**Jin Seong Cho, M.D., Eell Ryoo, M.D.\*, Gun Lee, M.D. and Jae Kwang Kim, M.D.**

Departments of Emergency Medicine and \*Pediatrics,  
Ghil Medical Center, Gachon Medical School, Incheon, Korea

Prolapse gastropathy is not uncommon in adult, but is not reported yet in previously healthy children. A 3-year-old child came to our emergency room after a 1-day history of emesis episodes with coffee-ground hematemesis. During the endoscopic procedure, and the process of retching and vomiting was observed and a tense knuckle of gastric mucosa was seen to be forcefully and repeated prolapsed into the distal esophageal mucosa, and mucosal hematoma was found in the gastric fundus. Upper gastrointestinal study revealed no abnormality and 24 hour pH monitoring revealed no pathologic gastroesophageal reflux. Retching is thought to cause the forceful prolapse and induce subsequent trauma of gastric mucosa. This case illustrates that the episodes of vigorous retching and resultant gastric mucosa are now considered to be the cause of the hematemesis and epigastric pain in children. (*Korean J Pediatr Gastroenterol Nutr* 2003; 6: 183~186)

**Key Words:** Hematemesis, Prolapse, Gastropathy

#### 서 론

소아에서 토혈이 발생할 경우 환자와 보호자 모두 매우 불안한 상태로 응급실에 내원한다. 성인의 경우에는 토혈의 원인이 대부분 아스피린이나 비

스테로이드성 항염제(NSAID)에 의한 미란성 위염, 위궤양, 십이지장궤양, Mallory-Weiss tear (MWT), 정맥류 등에 의한 것이지만 소아에서는 성인과 원인이 다른 경우가 많고 연령에 따라 원인이 다양하다. 토혈의 여러 원인 중 위식도 탈출증은 성인에서 매우 드문 질환으로 토혈을 주소로 내원한 경우 위식도 내시경 상 2%에서 발견된다고 보고되었다<sup>1)</sup>. 성인에서 대부분의 원인은 알코올 복용과 관련되어 있고 그 이외의 원인으로는 위장관염, 임신입덧, 요독증, 악성종양 등이 있다<sup>2)</sup>.

그동안 성인의 경우에 있어서는 간혹 보고되는 경

접수 : 2003년 9월 5일, 승인 : 2003년 9월 15일  
책임저자 : 류 일, 405-300, 인천광역시 남동구 구월동 1147-16  
가천의과대학교 길병원 응급의학과  
Tel: 032-460-3015, Fax: 032-460-3019  
E-mail: irida@netian.com

우가 있었으나 소아의 경우는 거의 없었기 때문에 문헌고찰과 함께 보고하는 바이다.

**증 례**

간헐적으로 복통 및 구토를 겪던 3세 남자 환자로 내원 4일 전부터 비루, 인후통 등의 증상 있어 외래

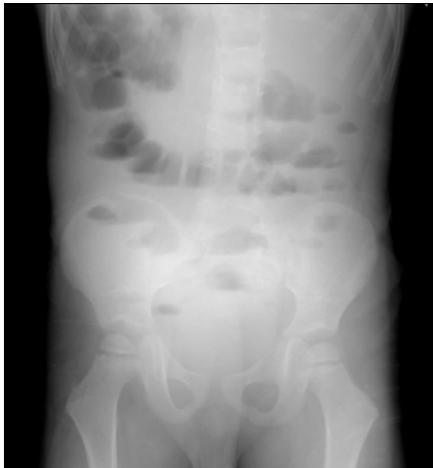

Fig. 1. Upright abdomen film with multiple air-fluid levels.

를 통해 치료받고 있던 중 내원 1일 전부터 구토를 하면서 선명한 붉은 빛의 혈액이 섞인 구토물이 발견되어 응급실에 내원하였다. 6개월 전 구토, 복통이 있어 응급실에 내원하여 치료받은 적이 있었고, 내원 3개월 전에는 폐렴으로 입원한 적이 있었다.

입원 시 생체징후는 혈압 90/50 mmHg, 맥박 수 114회/분, 호흡 수 30회/분, 체온 36.8°C이었다. 계통적 문진 상 설사, 변비, 혈변, 객혈, 체중감소 등의 소견은 보이지 않았다. 신체 진찰에서 의식은 명료하였고 급성 병색을 보였고 결막에는 빈혈이나 황달 소견은 보이지 않았으며, 편도선 양측 모두 비대해져 있었고 충혈 되어 있었다. 흉부 청진은 정상이었으며, 복부 촉진 시 상복부에 경도의 압통이 있었으나 반발통은 없었다. 직장수지검사 상 특별한 소견은 보이지 않았다.

혈액 검사 결과는 혈색소 11.2 g/dL, 헤마토크리트 32.6%, 백혈구 7,420/mm<sup>3</sup>, 혈소판 259,000/mm<sup>3</sup>이었고, 생화학 검사 상 Na/K/Cl 142/4.31/110 mmol/L, amylase 29 U/dL, AST/ALT 31/14 U/L, alkaline phosphatase 333 U/L, protein/albumin 7.3/4.1 d/dL, BUN/Cr 13/0.5 mg/dL, Ca/P 9.6/4.7 mg/dL, 혈당 83 mg/dL이었다. 혈액응고검사는 PT 13.3 sec, INR 1.06, aPTT 26.1 sec

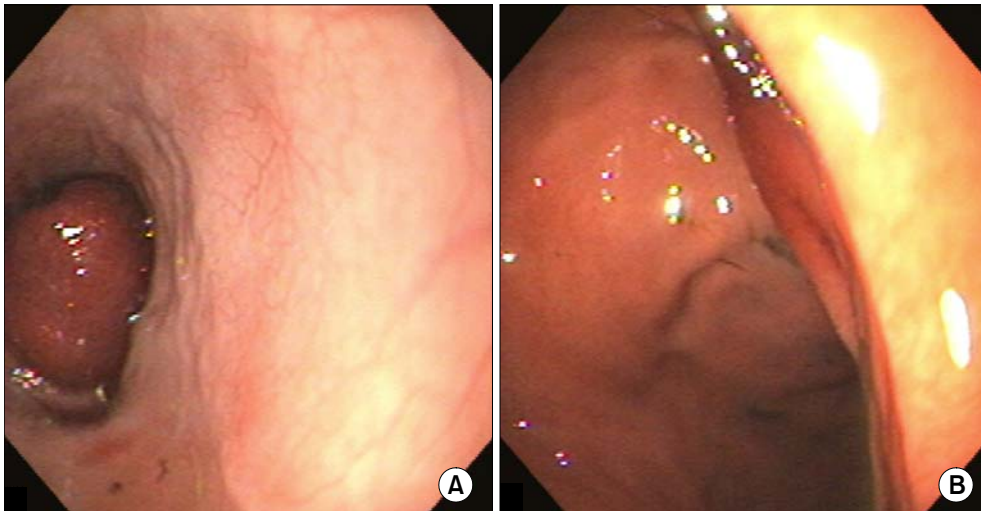


Fig. 2. Endoscopic picture. (A) Prolapse of the mucosa of the gastric fundus into the esophagus during retching. (B) Erythematous mucosa on the fundus of the stomach.

이었다.

흉부 방사선 촬영에서는 특이 소견은 보이지 않았으나 복부 방사선 촬영에서는 여러 개의 공기-액 층을 동반한 장폐색 소견과 장관벽의 비후 및 팽창 소견이 보였다(Fig. 1).

응급으로 상부소화관 내시경검사를 시행하는 도중 잦은 구역질과 구토가 있었으며, 내시경 소견에서, 하부 식도관으로 팽팽하고 충혈된 위 점막이 솟아올라 있는 것이 관찰되었고 위 기저부에는 점막 충혈 소견이, 위 전정부에는 여러 개의 출혈성 반점이 발견되었다(Fig. 2A, 2B). 입원 2일째에 시행한 *Helicobacter pylori* IgG 및 대변잠혈검사 상 특이 소견은 보이지 않았다. 입원 5일째에 방사선투시 하바륨을 이용한 상부 위장관 검사를 시행하였으나 식도 열공탈장 등의 비정상적인 소견은 보이지 않았고, 24시간 산도 측정 상 특이소견 보이지 않았다. 입원 후 지속적으로 제산제 및 Ranitidine을 투여한 결과 증상 호전 되어 입원 7일째에 퇴원하였다. 2개월 후 다시 복통과 구토 증상이 있어 입원하였고 이때에도 ranitidine과 domperidone을 사용한 결과 증상 호전 되어 입원 5일째에 퇴원하였다. 그 후 1년간 외래에서 추적관찰 하였지만 복통과 구토 증상이 재발하지 않았으며 특별한 신경학적 문제도 발견되지 않아 뇌 자기공명영상술(magnetic resonance imaging: MRI) 등은 고려하지 않았다.

## 고 찰

탈출증은 구멍을 통해서 내장의 일부분이나 장기가 미끄러지거나 돌출되는 것으로 정의되어 왔고 소화관에서는 단순히 점막의 미끄러짐(sliding)으로 의미되는 것으로 위식도 탈출증의 경우는 위의 일부분이 하부식도괄약근을 통해 돌출되는 것을 의미한다<sup>2,3</sup>. 탈출이 직장이나 질 탈출증과 같이 외부로 이루어지는 경우 쉽게 진단되지만 유문부나 회맹관과 같이 내부에서 이루어진 경우는 진단이 어렵다.

위식도 탈출증의 원인은 아직 정확히 밝혀지지 않았으나, 유발요인으로 하부식도괄약근의 이완이 관련되어 있는 것으로 생각되어 왔고, 위 점막의 과도

한 과잉성(redundancy), 위의 역행성 연동운동, 반복적인 역류 및 심한 구토 등이 관여할 것으로 여겨지고 있다<sup>4</sup>. 이러한 원인들로 인해 반복적으로 위벽이 탈출될 경우, 탈출된 부분은 하부에 비해 이동성에 있어서 제약을 받고, 이로 인해 점막층의 손상을 받게 된다. 손상된 점막층은 위산과 접촉할 경우 혈관 투과성이 증가하고 출혈이 발생한다<sup>5</sup>. 가장 흔하게 발생하는 부위는 위의 기저부로 대부분 하부식도관의 좌측으로 탈출하고, 그 이외의 부분으로는 대만(greater curvature), 소만(lesser curvature), 위의 전·후벽 등이 있다<sup>2</sup>.

성인에 있어서 위식도 탈출증은 1903년 부검을 통해 처음 보고 되었고 1942년 위소만부의 점막과 내층의 역행성 중첩증을 보고하였으며, 1947년 흉골하 동통을 주소로 내원한 환자에서 위식도 탈출증을 증례보고 하였다<sup>6,7</sup>. 하지만 소아에 있어서 위식도 탈출증은 2000년 4월에 최초로 증례 보고 되었다<sup>2</sup>.

위식도 탈출증의 증세는 식도폐쇄를 제외하고는 대부분 다양한 상부소화관질환 증세로 나타나며 간혹 무증상일 경우도 있다. 증세는 누운 자세에서 악화되며 기립 시 완화되므로 저녁에 발생빈도가 높으며 그 외 복와위, 복압증가, Valsalva 법 등으로 잘 관찰된다<sup>8</sup>. 특징적인 임상양상으로는 연하곤란이 경한 정도이며 간헐적이고 급격히 발생되며, 역류, 오심, 구토 등이 있고 연하 시 불쾌감 혹은 현저한 흉골하 및 상복부 동통이 흔하며 토혈, 흑색변 및 식도폐쇄 증세를 나타낼 수 있다<sup>8</sup>. 위 점막의 손상은 구도와 관계가 있으며 손상정도는 구도의 심한 정도와 연관성이 있다<sup>9</sup>.

위식도 탈출증의 진단은 혈액검사, 대변검사, 방사선 조영검사, 상부소화관 내시경검사, 조직생검 등으로 시행되며 적혈구수 및 혈색소의 감소, 대변 잠혈반응 검사 양성 소견을 나타낼 수 있고, 방사선 투시하 복와위, 복와위-사위, Trendelenburg 자세에서 바륨의 역류와 위 점막의 식도 내로의 미끄러짐이 관찰될 수 있다<sup>8</sup>. 내시경 소견 상 지름이 1 cm에서 6 cm 정도의 다양한 크기의 빨갭게 충혈되고 울혈된 점막이 특징적으로 보이며, 대개 위식도 연접부에서 원위부 쪽의 수 센티미터 내에 병변이 존재

하게 된다. 이 부분에서 커피 색깔 양상의 혈액 응고물과 함께 활동성의 출혈이 같이 발견되는 경우가 보일 수 있다. 위 조직의 생검 소견은 급성 혹은 만성 염증성 변화, 점막하 출혈 등이 보일 수 있다<sup>10)</sup>.

횡격막 식도개구부를 통한 위의 식도열공 탈장과의 감별진단이 가장 어려우면서 중요한데 이는 위식도 탈출과는 달리 수술적 치료가 필요하기 때문이다. 또한 소아에서 심한 구토 증상이 발생한 후 토혈은 드물게 Mallory-Weiss tear (MWT)와 연관성이 있다. 구토나 반복적인 구역질 후에 발생한 토혈은 성인에서는 MWT를 가장 먼저 고려해야 하지만 소아에서는 MWT가 드물고 위식도 탈출증이 오히려 많은 경우에서 발견된다<sup>11)</sup>. 이 두 질환 모두 구토 후 토혈이 발생하지만 NSAIDs, 에탄올, corticosteroids 등과는 연관성이 없으며 드물게 토혈이 없는 경우도 있다. 또한 토혈의 양상은 대부분 선명한 붉은 빛의 혈액이나 커피 색깔의 어두운 양상이 보일 수 있고 드물게는 혈액응고물도 보이는 경우가 있다. 하지만 위식도 탈출증보다 MWT에서 출혈 경향이 더 심하며 이로 인해 혈색소 저하 때문에 더 많은 경우에서 수혈을 필요로 한다<sup>11)</sup>.

치료는 아직까지 특별한 방법은 없고 제산제, 항구토제와 같은 보존적 치료에 의존하며 또한 이러한 치료에 잘 반응하며 수혈이 필요한 경우는 매우 드물다<sup>2,8,10)</sup>.

소아에서 토혈은 흔한 증상이 아니며, 이러한 증상으로 응급실에 내원한 경우 반복적인 구토 후에 증상이 발생하고 미란성 위염을 일으킬 수 있는 약물을 복용하지 않았을 경우 원인으로서 반드시 위식도역류증을 고려해 상부위장관내시경을 할 필요가 있다.

## 요 약

저자들은 반복적인 구토와 복통이 발생한 후 토혈

을 주소로 내원한 3세 된 남아에서 상부소화관 내시경으로 진단된 위식도 탈출증 1례를 경험하였기에 문헌고찰과 함께 보고하는 바이다.

## 참 고 문 헌

- 1) Kuwano H, Morita M, Mori M, Matsuura H, Sugimachi K, Haraguchi Y. Endoscopic evidence of gastric mucosal prolapse with retching and vomiting. *Gastrointest Endosc* 1991;37:595-6.
- 2) Pohl JF, Melin-Aldana H, Rudolph C. Prolapse gastropathy in the pediatric patient. *J Pediatr Gastroenterol Nutr* 2000;30:458-60.
- 3) De Lorimer AA, Warren JP. Prolapse of the mucosa at the esophagogastric junction. *AJR* 1960;84:1061-9.
- 4) Feldman M. Retrograde extrusion or prolapse of the gastric mucosa into the esophagus. *Am J Med Soc* 1951;222:54-60.
- 5) Young GP, Thomas RJ, Wall AJ. Retrograde gastric mucosal prolapse as a cause of haematemesis. *Med J Aust* 1976;25:488-9.
- 6) Lannon J, Culiner A. Retrograde intussusception of lesser curvature of stomach, pylorus, and first part duodenum into the oesophagus. *Br J Surg* 1945;33:392-3.
- 7) Wells J. Herniation of gastric mucosa into esophagus, Case report. *Am J Roentgenol Rad Ther* 1947;58:194-5.
- 8) 이준성, 천갑진, 홍수진, 문종호, 김진오, 조영덕 등. 위점막탈출증 환자에서의 식도내압검사 소견. *대한소화기학회지* 1999;34:431-40.
- 9) Chen Y-L. Mechanical gastritis as cause of upper gastrointestinal hemorrhage. *Scand J Gastroenterol* 1993;28:512-4.
- 10) Byfield F, Ligresti R, Green PH, Finegold J, Garcia-Carrasquillo RJ. Hematemesis due to prolapse gastropathy: an emetogenic injury. *Gastrointest Endosc* 1998;48:527-9.
- 11) Bishop PR, Nowicki MJ, Parker PH. Vomiting-induced hematemesis in children: Mallory-Weiss tear or prolapse gastropathy? *J Pediatr Gastroenterol Nutr* 2000;30:436-41.