

소아 만성 신부전 환자에서 발생한 위혈관 이형성증의 Hemoclipping에 의한 지혈 치료 1례

부산대학교 의과대학 소아과학교실

이윤진 · 김영미 · 김수영 · 박재홍

Angiodysplasia in a Child with Chronic Renal Failure: Endoscopic Hemostatic Therapy

Yun Jin Lee, M.D., Young Mi Kim, M.D., Su Young Kim, M.D.
and Jae Hong Park, M.D.

Department of Pediatrics, College of Medicine,
Pusan National University Hospital, Busan, Korea

Angiodysplasia is the most common vascular abnormality of the gastrointestinal tract and probably the most frequent cause of recurrent lower intestinal bleeding in otherwise healthy elderly patients. Also, it is an important cause of hemorrhage in chronic renal failure observed in up to 19~32% of patients. Bleeding due to gastric angiodysplasia is treated by various endoscopic approaches, including argon and Nd : YAG laser photocoagulation, monopolar or bipolar electrocoagulation, heater probe, injection sclerotherapy, band ligation or hemoclipping. A 15-year-old boy, who had undergone hemodialysis for chronic renal failure for about 10 years, was admitted due to melena and progressive anemia. A gastroduodenoscopy revealed a cherry red and fern-like lesion with oozing on the posterior wall at junction of gastric body and fundus. Endoscopic hemoclipping therapy was performed. However, melena recurred four days later. Argon plasma coagulation and hemoclipping therapy were performed again. Since then, no recurrence of bleeding has been observed. (*Korean J Pediatr Gastroenterol Nutr* 2003; 6: 192~196)

Key Words: Angiodysplasia, Stomach, Chronic renal failure, Hemoclipping

서 론

접수 : 2003년 9월 2일, 승인 : 2003년 9월 13일
책임저자 : 박재홍, 602-739 부산시 서구 아미동 1가
부산대학교병원 소아과
Tel: 051-240-7293, Fax: 051-248-6205
E-mail: jhongpark@pusan.ac.kr

위장관의 혈관 이형성증(angiodysplasia)은 점막 또는 점막하층에 있는 정맥총의 부분적인 폐쇄로 인해 혈관 내피 세포의 확장 및 왜곡을 동반하는 퇴행성 병변으로 위장관계의 가장 흔한 혈관 기형이

자 반복적인 위장관 출혈의 흔한 원인 중 하나이다. 그러나 혈관 이형성증의 원인과 발생 기전은 아직 명확히 밝혀지지 않은 상태이다.

만성 신부전 환자들에서 혈관 이형성증의 발생이 많이 보고되고 있으며 만성 신부전 환자에서 출혈의 중요한 원인이다^{1~4)}. 신기능이 정상인 성인에서는 상행 결장 혹은 맹장에서 호발하는 반면, 만성 신부전 환자들에서는 위와 십이지장에서 자주 발병하는 것으로 보고되고 있다²⁾. 만성 신부전 환자에서는 다른 동반 질환들(고혈압, 당뇨 그리고 관상 혈관 질환)과 응고 장애가 출혈의 위험을 증가시키는 원인으로 알려져 있으며³⁾, 재출혈의 경향 또한 높은 것으로 보고되고 있다²⁾. 특히, 위 혈관 이형성증은 치료가 어렵고, 재출혈률이 높다고 한다⁵⁾.

내시경적 치료로는 경화요법, 단극 또는 양극 전기응고법, argon 레이저 광응고술, Nd : YAG (neodymium, yttrium, aluminium, garnet) 레이저 광응고술, heater probe 등이 사용되어져 왔으나^{6,7)}, 이들 방법은 천공, 시술 동안의 급성 출혈, 또는 지연성 대량 출혈 등이 유발될 수 있어^{5,6,8)} 최근에는 밴드 결찰술, hemocliping 등의 치료가 부작용 없이 이용되고

있다⁹⁾.

만성 신부전으로 혈액 투석을 받고 있던 소아에서 흑색변과 빈혈이 발생하여 내시경 검사로 위 혈관 이형성증이 진단되고 hemocliping으로 지혈 치료가 된 1례를 경험하였기에 문헌고찰과 함께 보고하는 바이다.

증 례

환 아: 김○현, 15세, 남아

주 소: 1주일 동안의 흑색변

현병력: 3세 경에 용혈성 요독 증후군으로 만성 신부전이 발생하여 혈액 투석을 주기적(2회/1주)으로 받고 있던 환아로 입원하기 1주 전에 흑색변이 발생하였고, 혈색소가 5~6 g/dL로 떨어지고 흑색변이 계속되어 입원하였다.

신체 진찰: 내원 당시 체온은 36.7°C, 호흡수는 24회/분, 맥박수는 84회/분, 혈압은 130/80 mmHg이었고, 만성 병색을 보였다. 의식은 명료하였으나 결막 및 피부는 매우 창백하였다. 빈호흡 및 호흡 곤란은 없었고 흉부 청진상 심잡음은 들리지 않았으며 복

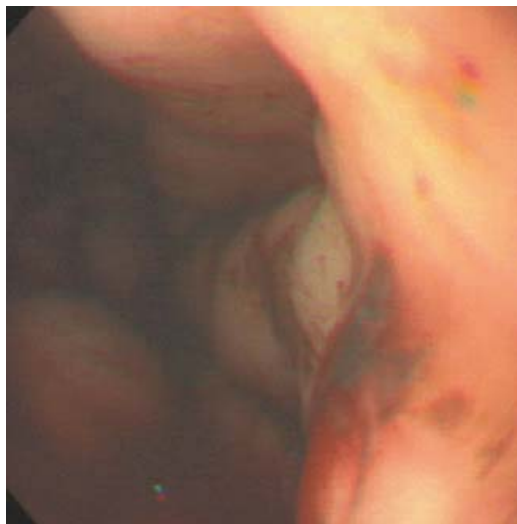


Fig. 1. Endoscopic view of the gastric angiodysplasia shows a cherry red and fern-like lesion with oozing at the junction of the gastric body and fundus before intervention.

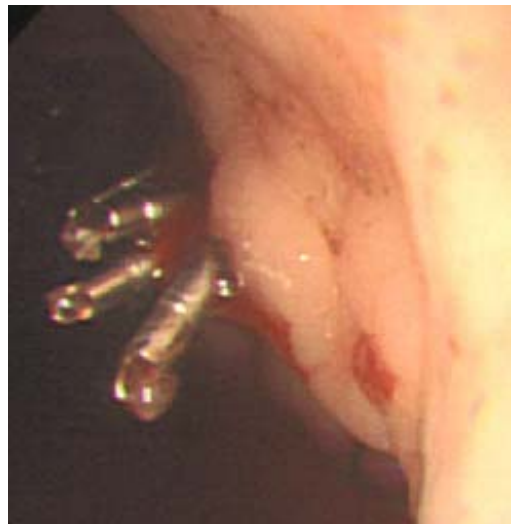


Fig. 2. Endoscopic view of the gastric angiodysplasia immediately after hemocliping.

부 촉진상 간과 비장은 만져지지 않았다.

진단 검사: 입원 시 말초 혈액 검사상 혈색소가 5.6 g/dL, 백혈구는 5,500/mm³, 혈소판은 123,000/mm³였고, 혈액 응고 검사는 정상이었다. 생화학 검사상 혈청 AST 21 IU/L, ALT 17 IU/L, albumin 3.0 g/dL였고, 혈청 BUN 82.3 mg/dL, creatinine은 6.6 mg/dL로 증가되어 있었다. 전해질 검사상 Na, K, Cl이 각각 141.1 mEq/L, 5.5 mEq/L, 105 mEq/L였다. 대변의 잠혈 검사는 양성이었다.

내시경: 내원 다음날 시행한 내시경 검사에서 위체부와 저부 접합부의 후벽에 출혈을 동반한 1 cm 크기의 양치엽상(fern-like)의 병변부를 보이는 암적색의 병변이 관찰되었다(Fig. 1).

치료 및 경과: 병변의 위치가 치료 내시경술을 시행하기에 매우 힘들어 hemoclipping을 시행하여 지혈이 되었으나(Fig. 2) 4일 후 다시 혈변과 빈혈을 보여 argon plasma coagulation을 시행하였다. 5일 후 다시 빈혈과 혈변이 지속되어 내시경검사를 시행한 결과 이전에 보이던 병변의 근위부에 0.5 cm 크기의 새로이 확장된 병변이 관찰되었고 hemoclipping을 시행하였다. 이 후 혈변이 소실되었고 혈색소도 8.0 g/dL 이상으로 안정되어 경과 관찰 중이다.

고 찰

혈관 이형성증은 1975년 Galdabini¹⁰⁾에 의해 명명되었으며, 장벽의 점막층이나 점막하층에 생기는 미세혈관의 변형으로, 동정맥 기형(arteriovenous malformation), 혈관 확장증(vascular ectasia), 모세혈관확장증(telangiectasia), 혈관 기형(vascular malformation) 등으로도 불리워지며, 파열이나 궤양이 동반되면 급성 또는 만성 출혈을 일으킨다.

Harloff 등¹¹⁾에 의하면 위장관의 혈관 이형성증은 60세 이상의 고령에서 주로 발생하며 부위별 발생 빈도는 식도 1.2%, 위 32.9%, 십이지장 5.9%, 대장 60%로 주로 대장, 특히 우측 대장에서 호발한다고 하였다. Quintero 등¹²⁾에 의하면 상부 위장관 출혈로 입원한 환자의 2.1%에서 혈관 이형성증이 진단되었고, 특히 대량의 출혈이 있는 환자의 3.7%, 임상적으

로 원인을 규명할 수 없었던 출혈의 23.5%에서 혈관 이형성증이 그 원인이라고 하였다.

혈관 이형성증과 잘 동반될 수 있는 질환으로 대동맥 판막 협착증¹³⁾, 만성 신부전증^{3,14)}, von Willebrand 질환 및 회장의 carcinoid 등¹⁵⁾이 보고되고 있다. 신기능이 정상인 경우에 비해 만성 신부전 환자에서 혈관 이형성증의 빈도가 높으며 그 유병율은 19~32%²⁾로 보고되고 있으며 신부전의 기간 및 정도에 좌우되는 것으로 알려져 있다⁴⁾. 만성 신부전 환자에서 에리트로포이에틴에 반응하지 않거나 반복적인 흑색변 혹은 토혈 등 위장관의 출혈이 있으면 혈관 이형성증을 의심해 보아야 한다. 신부전 환자들에서 울혈성 심부전, 당뇨, 관상동맥 질환 그리고 고혈압과 같은 질환이 동반된 경우에는 출혈의 위험이 더욱 높아질 수 있다³⁾.

내시경 검사와 혈관조영술은 만성 신부전 환자들에서 혈관 이형성증을 진단하기 위한 효과적인 방법으로 알려져 있다¹⁶⁾. 특히 내시경 검사는 안전성 및 진단적 효율성 때문에 만성 신부전 환자에서 혈관 이형성증이 의심될 때에 진단을 위해 우선적으로 시행할 수 있다¹⁷⁾.

혈관 이형성증의 내시경적인 특징은 보통 2~10 mm의 크기로, 편평하거나 약간 융기된, 선홍색(cherry red) 병변으로써 나타나며, 병변의 가장자리가 부채꼴 모양으로 관찰되거나, 큰 유출되는(drain-ing) 정맥이 관찰될 수 있다¹⁸⁾. 모양은 대개 원형에서부터 부정형인 것도 있으며 내시경으로 원거리에서 보면 발적으로만 보이지만 근접하여 보면 성상혈관확장(vascular spider) 모양으로 확장된 혈관을 볼 수가 있다. 지혈된 직후라면 혈액 또는 응혈이 부착된 것을 볼 수 있다.

혈관 이형성증의 혈관조영술상 초기 충만된 정맥(early filling vein), 혈관성 총맥(vasculalr tuft) 및 지연 유출되는 정맥(late-draining vein)이 관찰된다. 특히 혈관조영술상 혈관 외 유출을 관찰하는 것이 가장 중요하나, 이 소견은 급성 출혈이 있을 때에만 관찰되므로 항상 나타나는 것은 아니다^{11,18)}.

혈관 이형성증의 치료로는 내시경적 치료, 호르몬 요법, 수술 등의 3가지 방법이 있고 그중 내시경

적 치료의 장점은 안전하고 효율이 높고, 간편하며, 반복적으로 시행할 수 있으며 비관혈적이라는 점에서 다른 방법보다 추천된다. 내시경적 치료로는 경화요법, 단극 전기응고법, 양극 전기응고법, argon 레이저 광응고술, Nd : YAG (neodymium, yttrium, aluminium, garnet) 레이저 광응고술, heater probe, 밴드 결찰술 등이 사용되어져 왔다^{6,7,9)}.

그러나 이러한 내시경적 치료에 의한 합병증은 드물지 않으며, 위벽의 두께로 인해서 천공의 위험은 낮으나 출혈성 합병증은 더 자주 발생한다고 한다⁶⁾. 생검용 검자를 이용한 단극 전기응고법에서는 환자들 중 약 9%에서¹⁹⁾, Nd : YAG 레이저 광응고술에서도 4~10%의 환자들에서 장천공을 포함한 합병증들이 보고되고 있다⁸⁾. Argon 레이저 광응고술은 조직의 손상과 천공을 덜 일으킨다는 장점이 있으나⁵⁾ 레이저 광응고술을 시행한 후에 혈관 이형성증의 영역 내에 발생된 궤양의 가장자리에서 지연성 대량 출혈이 많은 수의 환자에서 관찰되었다고 하였다⁸⁾.

반면에 hemoclipping을 이용한 내시경적 지혈요법은 시술에 따른 합병증이 적어 효과적이고 안전한 치료법이며 지혈하고자 하는 출혈 부위로 내시경을 근접시키는 것만으로 시술이 가능하며, 수기가 비교적 간단한 장점이 있다. Hemoclipping 자체에 의한 출혈이 시술하는 동안 일시적으로 생길 수 있으나 대개는 시술 후에 즉시 출혈이 소실되고 지연성 대량 출혈을 피할 수 있다. 본 증례에서도 hemoclipping을 시행한 후에는 즉시 지혈이 되었지만 이후에 지연성 출혈을 보였고, 부근에 새로운 병변이 발생하여 hemoclipping을 재시행하여 성공적으로 지혈을 할 수 있었다.

참 고 문 헌

- 1) Fouch PG. Angiodysplasia of the gastrointestinal tract. *Am J Gastroenterol* 1993;88:807-18.
- 2) Marcuard SP, Weinstock JV. Gastrointestinal angiodysplasia in renal failure. *J Clin Gastroenterol* 1988; 10:482-4.
- 3) Navab F, Masters P, Subramani R, Ortego TJ, Thompson CH. Angiodysplasia in patients with renal insufficiency. *Am J Gastroenterol* 1989;84:1297-301.
- 4) Chalasani N, Cotsonis G, Wilcox CM. Upper gastrointestinal bleeding in patients with chronic renal failure: role of vascular ectasia. *Am J Gastroenterol* 1996;91:2329-32.
- 5) Cello JP, Grendell JH. Endoscopic laser treatment for gastrointestinal vascular ectasias. *Ann Intern Med* 1986;104:352-4.
- 6) Sargeant IR, Loizou LA, Rampton D, Tulloch M, Bown SG. Laser ablation of upper gastrointestinal vascular ectasias: long term results. *Gut* 1993;34:470-5.
- 7) 최석채, 유광현, 황호근, 나용호. 레이저응고술을 이용하여 성공적으로 치료한 위 모세혈관 확장증 1예. *대한소화기내시경학회지* 1996;16:982-6.
- 8) Rutgeerts P, Van Gompel F, Geboes K, Vantrappen G, Broeckaert L, Coremans G. Long term results of treatment of vascular malformations of the gastrointestinal tract by neodymium Yag laser photocoagulation. *Gut* 1985;26:586-93.
- 9) Campo R, Brullet E. Endoscopic treatment of gastric angiodysplasia with elastic band ligation. *Gastrointest Endosc* 1996;43:502-4.
- 10) Scully RE, Galdabini JJ, McNeely BU. Case records of the Massachusetts General Hospital. Weekly clinicopathological exercises. Case 33-1975. *N Engl J Med* 1975;293:394-9.
- 11) Harloff M, Weber J, Riemann JF. Angiodysplasias in the digestive tract and their clinical significance. *Med Klin* 1987;82:814-7.
- 12) Quintero E, Pique JM, Bombi JA, Ros E, Bordas JM, Rives A, et al. Upper gastrointestinal bleeding caused by gastroduodenal vascular malformations. Incidence, diagnosis, and treatment. *Dig Dis Sci* 1986;31:897-905.
- 13) Mehta PM, Heinsimer JA, Bryg RJ, Jaszewski R, Wynne J. Reassessment of the association between gastrointestinal arteriovenous malformations and aortic stenosis. *Am J Med* 1989;86:275-7.
- 14) Clouse RE, Costigan DJ, Mills BA, Zuckerman GR. Angiodysplasia as a cause of upper gastrointestinal bleeding. *Arch Intern Med* 1985;145:458-61.
- 15) Mac Mahon M, Courtney MG, Doyle JS, Leader M. Angiodysplasia and ileal carcinoid. *Gut* 1991;32:1426-7.
- 16) Poralla T. Angiodysplasia in the renal patient: how to diagnose and how to treat? *Nephrol Dial Transplant*

- 1998;13:2188-91.
- 17) Salem RR, Wood CB, Rees HC, Keshavarzian A, Hemingway AP, Allison DJ. A comparison of colonoscopy and selective visceral angiography in the diagnosis of colonic angiodysplasia. *Ann R Coll Surg Engl* 1985;67:225-6.
- 18) Helmrich GA, Stallworth JR, Brown JJ. Angiodysplasia: characterization, diagnosis, and advances in treatment. *South Med J* 1990;83:1450-3.
- 19) Richter JM, Christensen MR, Colditz GA, Nishioka NS. Angiodysplasia. Natural history and efficacy of therapeutic interventions. *Dig Dis Sci* 1989;34:1542-6.
-