영남의대학술지 제20권 제1호
Yeungnam Univ. J. of Med.
Vol.20 No.1. 13-27. June, 2003.

□ 종설 □

견관절 전방 불안정에 대한 관절경적 최신 치료 경향

영남대학교 의과대학 정형외과학교실
서 재 성

Current Concepts in Arthroscopic Treatment of Anterior Shoulder Instability

Jae Sung Seo

Department of Orthopaedic Surgery,
College of Medicine, Yeungnam University, Daegu, Korea

－Abstract－

In the past, the report of shoulder instability undergoing open shoulder stabilization had satisfactory outcomes of greater than 90%. However, the functional loss of open procedure is severe in abduction and external rotation especially.

Current arthroscopic techniques for shoulder instability result in success rate equal to open surgical procedure when the labrum is properly fixed to the glenoid rim using suture anchors, the capsule is tightened, and associated bony and soft tissue pathology is addressed. The arthroscopic surgery facilitates the view within shoulder joint for more accurate diagnosis, reduces operating time, minimises postoperative pain, reduces operative morbidity, improves shoulder function, and provides the possibility to perform other procedure simultaneously. However, to accomplish a successful arthroscopic stabilization procedure and to prevent complications, numerous advanced arthroscopic skill must be mastered. Although the arthroscope provides means to visualize new lesions, the pathomechanism and biomechanical explanation is not clear yet. Further studies are necessary to develop for shoulder reconstruction.

Key Words: Arthroscopic treatment, Anterior shoulder instability.

책임저자 : 서재성, 대구시 남구 대명동 317-1, 영남대학교 의과대학 정형외과학교실 TEL.(053) 620-3644 FAX.(053) 628-4020

서 론

견관절 전방 불안정의 치료에 있어서 과거에는 개방술식을 시행하여 90%이상의 수술 성공의 결과를 보고하였으나 수술에 따른 합병증으로 심한 기능적 손실인 견관절의 외전 및 외회전 장애를 보였다. 최근 관절경 술기의 발전으로 견관절 전방 불안정의 치료에도 전통적인 개방술과 비슷한 정도의 괄목할 만한 결과들이 보고되며 관절 내부의 다른 병변을 보다 정확하게 진단하여 수술시간이 단축되고 수술후 통증이 적고 해부학적 손상을 적게 주어 수술후 견관절 기능을 잘 유지할 수 있게 되었다. 그러나 관절경 술식은 수기의 습득이 어렵고 부적절한 사용으로 합병증을 만들 수 있으므로 사전 충분한 지식과 경험을 필요로 한다. 또한 관절 내부의 구조를 정확하게 보여주므로 새로운 병변이 보고되고 명명되어 지고 있으나 아직도 정확히 모르는 분야가 많고 병인 기전이나 생역학의 이해가 뒷받침되지 않는 경우가 많아 앞으로 더 많은 연구가 필요하리라 생각된다.

1. 생역학

견관절의 생역학적 안정성에 관계하는 구조물로 여러 가지가 있으며 관절와(glenoid)는 얇은 접시모양으로 되어 있어 견관절 안정성에서 골구속이 매우 약하고, 관절순(labrum)은 관절와 dish의 깊이를 2-4 ㎜(50%)로 증가시키고 socket의 관절면을 1 ㎝정도 증가시킨다(1).

관절낭은 비교적 느슨하지만 운동의 극단에서는 긴장되고, 관절순은 운동의 중간에서 상완골두의 중심에 안정성을 크게 한다. 전하방 관절순을 제거하면 관절와의 높이를 80%, 안정율은 65%로 감소한다(2).

관절와상완인대(glenohumeral ligament)의 기능은 운동의 중간동안 비교적 느슨함을 유지하기 위한 정상적인 전이(translation)을 허용하면서 여러 가지 운동에 대한 견제수단(checkrein)으로 작용한다. 하 관절와상완인대는 90도 외전과 90도 외회전에서 전방전이의 주된 억제역활을 한다. 중 관절와상완인대는 45도 외전, 외회전에서 전방전이의 주된 억제 역할을 하며 상 관절와상완인대, 오구상완인대와 회전 간격(rotator interval)은 0도 외전과 외회전에서 전방전이의 주된 억제 역할을 한다.

오구상완인대를 유리시키면 후방과 하방으로의 전이가 증가하고 중첩시키면 전이와 외회전을 감소시킨다. 극상건, 극하건, 소 원형근, 견갑하근으로 구성된 회전근 개는 능동적인 운동에서 상완골두를 하강시키고 운동시킨다. 그리고 회전근 개는 견관절에서 전이력(translation force)에 저항하기 위해 관절와 강(cavity)내에서 상완골두에 압박력(compression force)을 제공한다. 회전근 개의 파열은 전형적으로 30세 이전에는 전방 불안정에 기여하지 않는다. 40세 이후 처음 탈구된 40%에서 심각한 회전근 개의 파열을 동반한다.

관절와 연(glenoid rim)은 골성 Bankart 병변 혹은 관절와 골절에서 해부학적으로 중요하다. 관절면의 25%이상 침범되면 불안정성이 생기고 수술이 필요하다. 상완골 두의 감입병변중 33%이상의 골소실이 있으면 환자의 기능적 요구와 회전 소실에 대한 허용정도에 따라 수술치료가 요구된다(Fig. 1).

2. 전방 재탈구의 병적해부

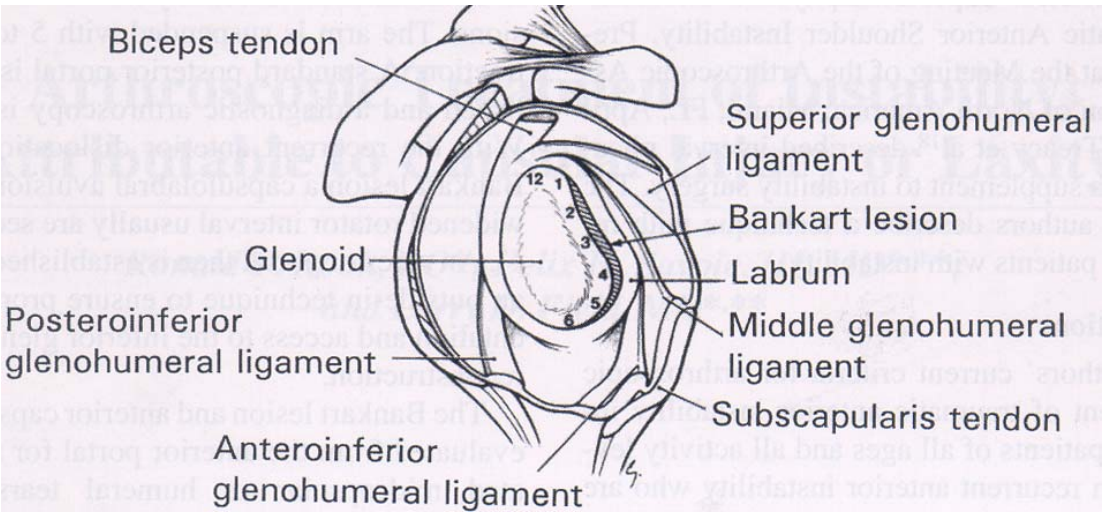

Fig. 1. Drawing of glenoid with numbers for identifying anchor placement. (from Rook RT, Savoie FHⅢ, Field LD: Arthroscopic treatment of instablility attributable to capsular injury or laxity, Clin Orthop 390: 52-58, 2001.)

여러 가지 구조물이 외상성 견관절 불안정성에 관련되어 있다. 전형적인 Bankart 병변은 하방 관절와상완인대 부위에서의 관절낭관절순 복합체(capsulolabral complex)의 분리이며 급성 탈구후 재발성 전방 탈구의 주된 역할을 담당한다. 관절경적 소견으로는 급성 탈구의 85~100%에서 나타나며 재발성 탈구를 방지하기 위해 해부학적 복원이 권장된다(3~6). 그러나 사체 연구에서 관절낭에 손상없이 Bankart 병변만 단독으로 만들었을 때 탈구 될 정도의 전방전이를 유발시키지 못하였다(7). 심각한 관절막의 신장은 팔과 하 관절와상완인대의 분리전에 일어난다(8). 그러므로 Bankart 병변은 인대와 관절막의 신장과 함께 일어난다. 이런 소성변형(plastic deformation)은 반복적인 부하(loading)에 의해 발생하며 인대의 신전손상과 느슨함은 파악하기 힘들고 관절경 수술시 이런 변형을 잘 처리하지 못하면 실패의 원인이 된다(9,10).

드물지만 관절낭이 상완골에 부착 부위에서 파열된 경우(humeral avulsion of glenohumeral ligament : HAGL lesion) 관절경술식으로는 안되므로 개방술식으로 전환하여야 한다(11,12).

다른 연부조직 병변도 견관절 불안정에 관여하는데 관절순 파열의 전상방으로의 연장, 관절막과 인대의 단독 신장(isolated stretching), 인대의 상완골쪽에서의 견열 그리고 회전간격 병변등이다.

3. 환자 선택

1) 병력

환자의 병력은 큰 진단적 가치가 있다. 예를 들어 팔을 외전. 외회전 상태에서 갑자기 심한 외상을 입고 견관절이 탈구되었다면 Bankart 병변이 발생하였을 확율이 아주 높다. 반면 손을 머리 위로 올릴 때 미미한 외상에 의해 탈구가 발생하였다면 관절낭의 이완이 주된 병변

일 것이다.

반복적인 재발성 외상성 탈구시에는 관절와 전연의 침식과 큰 Hill-Sachs 병변 그리고 관절낭의 이완증대가 예상된다. 그리고 팔을 외전, 외회전 즉 불안검사(apprehension test)를 할 때 불안정 보다는 동통을 호소하면 관절낭-관절순의 손상을 의미한다. 환자의 나이와 활동정도가 수술을 하지 않을 경우 재발 위험도에 중요한 인자이다. 20세 이전이고 고위험도의 활동에 참여할 경우에는 90%이상의 재발 위험이 있다고 한다. 그리고 충돌(collison) 스포츠나 팔을 overhead로 사용하는 활동을 계속하면 나이에 상관없이 재발의 위험이 높다(13,14,15).

2) 이학적 검사

감각 및 운동 신경을 검사하여 액와 신경의 기능을 확인한다. 40세 이상에서 위축소견이 있으면 회전근 개의 파열을 의미한다. 유발검사를 실시하여 확인하고, 전방 불안 검사나 후방 불안 검사 등이 민감하게 나타난다. 재위조작(relocation maneuver)으로 진단의 민감도와 특이도를 더욱 높일 수 있다. 관절의 이완은 특히 통증이 있을 때는 근육이 방해하기 때문에 측정하기가 힘들다. 정상적인 sulcus 증상은 일정하지 않지만 동통을 동반하는 sulcus 증상은 하방 불안정을 의미한다.

3) 방사선 검사

일반적인 방사선 소견에서 관절와나 상완골두의 심한 골소실을 알 수 있고, 전후방 촬영, 견갑골 Y 촬영, 액와 측면 촬영이 필요하다. 골성 Bankart 병변이나 Hill-Sachs 병변을 확인하기 위해서는 West Point 액와촬영이나 내회전 상태에서의 전후면 촬영 그리고 Stryker-Notch 촬영등이 필요하다.

MRI는 관절낭 인대 손상과 골성 손상을 구별하는데 도움을 주고 Gadolinium enhancement나 관절조영술은 MRI의 민감도를 높인다(Fig. 2). 관절와 혹은 상완골두의 심한 골 소실이 의심될 경우 CT scan이 양적 측정에 도움을 주고 25% 혹은 그이상의 관절와 관절면의 골소실이 있을 때는 골에 대한 재건술이 필요하고 관절경 수술은 금기이다(16).

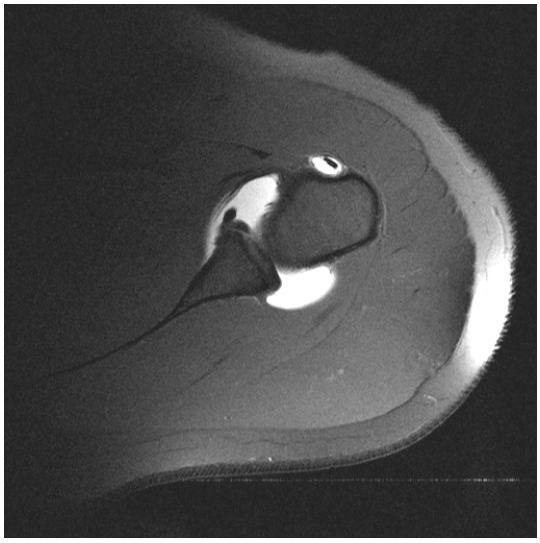

Fig. 2. MR arthrogram shows a typical Bankart lesion.

4. 관절경 수술 적응증과 부적응증

재활치료나 활동을 조절하여도 계속되는 재탈구의 경우, 휴식때나 수면시에 불안정을 경험한 경우 그리고 요구도가 높은 운동선수, overhead worker나 군인의 경우 조기 관절경 수술이 필요하다(17). 관절경 수술의 부적응증으로는 관절와의 골절이나 만성 침식으로 골이

부족할 때, 큰 Hill-Sachs 병변이 있을 때, 관절낭의 파열이 실질 부위나 상완골 부착 부위에 있을 때 그리고 관절낭 조직이 매우 불량할 때이다.

5. 관절경적 수술

1) 일반적인 원칙

수술의 목적은 전하방 관절순의 견고한 재부착과 하 관절와상완인대 복합체의 적합한 긴장을 재구축하는 것이다. 관절낭의 이완도 관절낭의 상방 이동으로 치료하여야 한다. 이런 치료에도 관절낭의 이완이 남아 있으면 고주파(radiofrequency)를 이용한 관절낭 열수축을 할 수도 있다. 회전간격의 부전으로 하방 불안정이 남아 있으면 회전간격을 plication 한다. 최종적으로 동반된 상부 관절순의 손상을 복구한다.

2) 마취와 자세

interscalene regional 마취나 전신마취를 주로 시행한다. beach chair 자세는 효과적인 자세를 손쉽게 하고 개방술식으로 전환하기에 편하다. 측와위 자세는 견인을 하고 있기 때문에 광범위한 suture plication시 효과적이다.

마취하에서 수술전 건측과 환측의 관절 운동범위와 상완골두의 전이 정도를 확인한다. 전방 전이의 경우 관절와 연을 넘어가는 경우 (2+) 혹은 자발적인 정복이 안되면 (3+) 비정상이다. 그러나 후방전이는 2+인경우도 정상일 수가 있으므로 반대측과 비교하여야 한다. sulcus 소견도 중립위 그리고 외회전 하여 측정한다.

3) 관절경 검사

골 윤곽을 기초로 시술동안 방위를 유지한다. 삽입구와 관절내에 0.25% bupivacaine과 epinephrine을 사용하기도 한다. 표준 후방 삽입구는 견봉의 후외측 모서리에서 2 ㎝, 내측 2 ㎝ 하방에 soft spot에 만든다. 2개의 전방 삽입구(상방과 하방)를 회전근 간에 만든다. 전방 삽입구를 통해 기구를 통과시키고 관절와를 준비하여 suture를 하고 knot tying을 한다. 전방 삽입구는 조작을 충분히 할 수 있게 떨어져 있어야 한다. 전상방 삽입구는 6 ㎜ cannula를 사용하여 수직방향으로 상완이두건 바로 밑에 위치한다. 전하방 삽입구는 8 ㎜ cannula로 견갑하근의 상연 혹은 상연의 1~2 ㎝ 하방에 위치하며 오구돌기(coracoid process)의 1 ㎝ 하방, 외측으로 즉 전상방 삽입구의 약 2~3 ㎝ 하방에 위치한다. 될 수 있으면 전하방 삽입구를 하방에 위치시켜야 첫번째 anchor를 관절와의 5시 위치에 설치할 수 있다. 그러나 근피신경이 가까이 있으므로 주의를 요한다.

표준후방 삽입구와 전상방 삽입구를 통해 관절경적 진단을 완전히 하여야 한다. 회전간격, 상부 관절순, 회전근 개, 관절연골, 관절와 상완인대의 긴장도 특히 팔을 외전, 외회전 하

Fig. 3. Arthroscopic view of Bankart lesion.

였을 때 등을 확인하여야 한다. 관절와순은 파열된 것과 내측으로 전위되어 회복된 것을 파악하여야 한다. 내측으로 전위되어 회복된 관절와순은 파악이 힘드나 전상방 삽입구를 통해 잘 보이며 해부학적 복구를 위해 관절낭관절순 복합체의 동원(mobilization)이 꼭 필요하다 (Fig. 3).

4) 관절순의 전처치

전상방 삽입구를 통해 periosteal elevator 나 knife rasp을 사용하여 관절낭관절순 복합체를 관절 연골연에서 1~1.5 ㎝ 내측 그리고 6시 위치까지 mobilize한다. 충분한 mobilization을 하여야 이 복합체를 관절와연의 상부 또는 외측으로 이동시킬 수 있다. 충분히 관절와에서 박리하면 견갑하근의 근육 섬유가 보인다. motorized shaver 간혹은 burr로 관절와를 마멸시켜 골에서 출혈이 됨을 확인한다.

5) 고정방법

건이나 인대를 골에 쉽게 고정시키기 위해 staple, transglenoid suture, tack, suture anchor 등이 차례로 개발되었다. 먼저 staple은 Johnson이 개방성 du Toit의 staple을 변형하여 관절술식에 사용하였다(18). 그러나 16~33%의 높은 실패율이 보고되어 재발과 이완된 staple에 대한 예측할 수 없는 효과와 염려 때문에 더 이상 사용하지 않는다.

Tanglenoid suture는 Caspari와 Savoie(19)와 함께 Morgan과 Bodenstab(20)가 1980년대 후반 개발하였다. 젊은 환자, 충돌 스포츠에 참여하는 환자, 이완이 증가된 경우, 관절순이 없을 때 실패율이 높고 합병증으로 견관절 후방에서 결찰하므로 동통과 dimpling이 나타나고 상견갑신경마비의 보고도 있다. 흡수성 tack은 Warner와 Warren(21)이 개발하였는데, staple hardware의 이완의 부작용을 피하고 transglenoid suture의 단점인 견관절 후방 동통을 없애고 관절낭관절순 복합체를 직접 골에 고정하며 관절경적 knot tying의 기술적 어려움이 없다는 장점이 있다. Tack의 문제점은 head가 부서져 관절내 유리체가 되거나 활막염(synovitis)을 일으킬 수 있으며 조직의 전이에 한계가 있다. Suture anchor는 1991년 Wolf등(22)이 발표하였는데, 현재는 대부분 suture anchor를 사용하고 있다. 그러나 suture anchor의 문제점은 결찰하는데 시간이 많이 걸리고 결찰부위에 loosening이 잘 오므로 이런 기술적인 어려움을 극복하여야 한다. Anchor의 위치는 전하방 삽입구를 통해 관절연골연에 45도 각도로 관절연골에 손상을 주지 않고 관절와의 내측에 위치되지 않도록 하여야 하며 첫 번째 anchor는 5시 위치에 두고 하방에서 상방으로 시술한다. Anchor는 차츰 self-taping 그리고 흡수성으로 바뀌고 있다 그리고 최근에는 knot tying의 번거로움이 없고 결찰의 긴장을 조절할 수 있는 knotless suture anchor가 소개되고 있는데 이 또한 관절순이 없는 경우 bumper 효과를 만들기 어렵고 긴장을 잘못 조절하면 이완이나 과긴장으로 봉합사가 터질 수 있다. Anchoring 후에는 anchor security, suture slippage 그리고 knot security를 확인해야 한다. 실은 대개 No.1 혹은 No.2 braided 비흡수 봉합사를 사용하여야 강도를 유지하고 미끌어지지 않아 튼튼한 매듭을 만들 수 있다.

6) 전방 관절와상완 재건술

첫번째 anchor가 관절낭의 긴장을 적당히

조절하는데 중요하다. 전하방 삽입구를 통해 첫 번째 anchor는 최대한 낮게 5시 위치에 둔다. Anchor에서 suture의 내측 limb을 crochet hook 이나 suture retriever를 사용하여 꼬이지 않게 전상방 삽입구로 빼낸다.

Suture retrieval 기구를 anchor의 1 ㎝ 하방과 내측의 하 관절와상완인대를 통과하게 하여 이동과 매듭을 용이하게 한다. 원칙적으로 labrum은 제자리에 두고 그리고 관절낭은 이동시킨다. Suture shuttle device나 punch device를 이용하여 shuttle relay를 전상방 삽입구로 빼낸다. 혹은 monofilament suture(0 혹은 No.1)을 suture shuttle device를 통해 loop로 빼낼 수도 있다. 그런 다음 전상방 삽입구에 있는 suture의 limb을 suture shuttle device와 같이 관절낭관절순 복합체에서 빼내면서 동시에 전하방 삽입구로 빼낸다. 이 전상방 삽입구에서 빠져 나오는 suture limb을 post suture로 사용하고 다른 limb 즉 전하방 삽입구에 있는 limb을 loop suture로 사용하면 매듭이 관절면이 아닌 연부조직 위에 만들어진다. 매듭을 tying 하기전에 knot pusher로 각 suture limb이 꼬이거나 엉키지 않았는지 확인하고 post suture를 확인하게 한다. 첫 번째 tying은 sliding 매듭을 하는게 쉽다. 그리고 최소 3번의 alternating half-hitch nonsliding loop를 시행한다. past-pointing technique으로 매듭을 단단히 하면서 3 ㎜ 정도를 남기고 절단한다(Fig. 4).

Fig. 4. Arthroscopic view of final repair.

7) 회전간격

하, 중 관절와상완인대와 관절낭관절순 파열을 복원하고 난 후에도 하방 혹은 하후방 전이가 남아 있으면 회전간격의 결찰을 시도한다. 주로 관절외, 앞쪽 연부조직에서 결찰하며 이때 팔은 외회전, 내전 위치에서 한다.

8) 관절낭 열수축

관절낭관절순 복합체의 복원후에도 지속되는 전이 와 관절낭의 이완이 있을 때 관절낭 열수축을 사용하나, 아직은 일상적으로 사용하기에는 제한이 있다. 열을 가한 collagen은 20~30%정도 단축되고 생역학적 강도(biomechanical strength)를 회복하는데 6~12주 정도가 소요된다. suture 복원후에 격자형태(grid-like pattern)로 실시한다.

6. 술후재활

3~4주간 외전위치로 고정하는데 술후 1일째 외회전과 전방 굴곡 운동을 허용한다. 저항운동은 3주에 시행하고 회전근 개의 운동은 4주에 시작하며 6~8주에 강화운동과 적극적인 관절 운동을 plyometrics를 포함하여 시작한다. 12주에 완전 운동 범위와 힘을 얻는 것을 목표로 하며 3개월에 스포츠를 허용하고 4~6개월에 완전운동범위와 힘이 돌아오기도 한다.

7. 전방 불안정의 결과

개방술식이 분리된 관절순뿐만 아니고 관절낭의 느슨함도 처리하기 때문에 관절경 술식보다 결과가 좋다고 믿고 있다. Rowe(1978) 등(23)은 96.5%의 성공을 보고하였으며 Thomas와 Matsen(24)은 탈구나 아탈구를 개방성 관절낭 봉합술로 97% 성공을 보고하였고 Altchek 등(25)은 견갑하근과 관절낭을 하나의 층으로 취하여 관절낭의 중첩없이 복원하여 Bankart 병변을 가진 환자에서 95% 성공을 보고하였다.

변형된 T-plasty를 사용하여 관절낭을 전이한 개방술식의 경우 90%이상의 성공률을 보고 하였다. 관절경 술식의 경우 1997년 Bacilla 등(14)은 고위험재발성 탈구에서 suture와 anchor로 7% 재발율 보고하였다.

2000년 Gartsman은 관절경 술식과 관절낭 열수축을 병용하여 8% 재발을 보고하였다(26). 여러 관절경 술식 보고를 보면 여러 가지 기법이지만 성공률은 개방술식과 비슷하게 좋은 결과를 보고하고 있다(1,11,27~29).

8. 비 Bankart 불안정

견관절 전방과 상방에서 발생하는 일련의 병변을 microinstability라고 표현하기도 한다. 여기에 연관된 구조물로는 회전간격, 상완이두건 구(groove), 상부 관절순, 상·중 관절순상완인대 그리고 회전근 개가 있으며 병명으로는 전통적인 SLAP병변, posterior peel-back 병변(posterior SLAP), superior labrum anterior cuff(SLAC) 병변, superior glenohumeral ligament laxity 혹은 tear, middle glenohumeral ligament detachment with straight anterior instability와 articular partial thickness cuff tear 등이 있다(30). 그러나 아직 이런 병명은 명명이 통일되지 않았으며 여러 연구자는 각기 다르게 표현한다.

1) 상방 불안정(superior instability)

최근 임상적 검사와 진단 방법이 진보되어 불안정의 진단이 더욱 정확하여졌다. 대수롭지 않게 생각된 관절와의 상부에 여러 가지 연부조직 병변들이 이제 견관절 불안정의 원인 인자로 인식되고 있다.

Snyder(31)가 1990년 상완이두건이 부착되는 상부 관절순을 침범한 병변을 발표하였으며 이것을 SLAP 병변(superior labrum anterior and posterior)으로 명명하고 특징적인 4개의 형태를 기술하였다. 치료는 Ⅰ형과 Ⅲ형은 닳은 혹은 떨어진 관절순 조직을 변연 절제한다. Ⅱ형과 Ⅳ형은 처음에는 골에 치유되게하기 위해 관절와면을 변연절제 하였으나 결과가 좋지 않아 관절와에 관절순을 직접고정하는 방법으로 치료하고 있다. 고정 방법으로는 transglenoid drilling, absorbable tack, suture anchor 등의 방법이 있다.

(1) 수술의 적응

병변의 형태에 따라 치료가 정해지므로 정확한 진단이 절대적이다. 이 부위의 관절순은 느슨하게 관절와 주위에 부착되어 있다. 상완이두건 근위 부착부위에 작은 함몰이 상완이두건과 상방 관절순 복합체 바로 밑에 있다. 가끔은 상부함몰과 회전간격 사이가 관절순 하방을 통해 연결되어 있다. 이런 변형들이 Ⅱ형 SLAP 병변과 다른 전방관절순 병변을 혼동하게 한다. 상부 관절순 복합체와 해부학적 변형

의 완전한 이해와 수술전 병력과 임상적 검사가 치료에 중요하다. 던질 때 동통과 catching 중단, 견인손상이나 낙상으로 팔을 다친 병력과 임상적 검사로는 Field와 Savoie의 SLAP검사법, O'Brien 검사법 그리고 김 등(32)의 biceps load test Ⅱ가 있다.

(2) 수술 술기

처음에는 transglenoid 술식을 사용하였으나 근래에 suture anchor로 치료하며 최근에는 absorbable anchor로 바뀌고 있으나 기술은 여전히 아직 어렵다. 숙련된 anchor 사용, suture retriever 혹은 punch, 관절경적 knot tying이 단단한 복원에 필수적이다.

진단적 검사를 실시하고 관절경은 후방삽입구에 두고 회전 간격을 통해 spinal needle을 이용하여 전방 삽입구를 확보하고 견관절내를 원칙에 따라 철저히 관찰한다. SLAP 병변이 발견되면 나머지 관절순과 관절낭의 구조에 대하여 환자의 증상의 원인을 알기 위해 철저히 관찰한다.

전방 관절순과 중 관절와상완인대의 손상이 SLAP 병변의 75%에서 발견된다. 회전근 개와 회전간격에 대한 손상 또한 흔하다. 닳은 관절순 조직을 제거하고 부착부위를 노출시켜 확인한다. 이때 shaver로 관절면에 손상을 주지 않게 주의한다. 의심되는 불안정한 Ⅱ형과 Ⅳ형 병변은 정상적인 상부함몰 pouch와 구별하여야 한다. 상부 pouch는 흔히 관절와의 정점을 넘어 관절순과 상완이두건의 부착부까지 연장되는 관절 연골을 가지고 있다. 반면 SLAP 병변은 관절순 밑에 병리적 병변을 의미하는 관절연골로 덮혀 있지 않는 노출된 골의 부분이 있다. 상부 관절순의 연골연화증이 상부 불안정에 이차적으로 나타난다. 병변의 변연절제술과 관절와의 박리가 끝나면 anchor를 12시 30분과 1시(우측어깨의 경우) 방향으로 위치한다. 전방 삽입구를 통해 suture grasper를 이용해 biceps anchor와 상부 관절순을 뚫고 변형된 Rodeur knot를 이용하며 대개 하나의 anchor로 충분하다. 전방과 후방으로 관절순의 병변이 확장되어 있으면 추가적인 anchor가 필요하다.

Ⅳ형은 관절순 변연절제전에 상완이두건에 대한 완전한 검토가 필요하다. 30%이하의 건의 퇴행성 파열은 제거하고 30~50% 병변은 복원하거나 재건하고 50%이상은 복원, 유리, 건고정술로 치료한다. 상완이두건의 병변에 관계없이 불안정한 관절순은 재건이 필요하다. 가장 흔한 부작용은 견관절 불안정이 남는 것이다. 이것은 SLAP 병변을 정상변형으로 오진하거나 다른 불안정의 확인을 실패하였을 경우이다. 정확한 진단을 위해서는 술전 병력, 임상적 검사, 마취하의 검사, 관절경적 진단이 필요하다. 적당한 적응증에서 관절경 술식의 결과는 90%에서 성공적이다. 술후 처치는 5~7일까지 고정하고 그후 수동적 전방굴곡과 수동적 외회전과 shoulder shrug 운동을 실시한다.

낮에는 sling을 이용하고 밤에는 고정을 이용한다. 동통을 운동의 범위를 정하는 지침으로 사용한다. 4주에 능동적 외회전과 전방굴곡 실시하며 외전과 외회전은 아직 불허하고 밤에는 sling한다. 6~8주에 pain-free 능동적 치료 시행하고 12주에 plyometrics 운동 실시한다.

2) 전상방 불안정(anterior superior instability)

Superior labrum anterior cuff(SLAC) 병변은 전상방 불안정이 의심될 때 SLAP 병변과

감별하여야 한다. SLAC은 전상방 관절순의 손상으로 상 관절와상완인대의 부착부와 상완이두건의 전방부위를 포함한다. 극상건의 하면이 전상방 관절순과 관절와와 접촉하게 된다. 심하게 접촉이 되면 관절순 손상을 따라 극상건의 전연에 부분 파열이 일어난다. 동통과 popping, 반복적인 overhead activity시에 피로가 나타난다. 외상 원인으로는 어깨를 옆으로 하여 낙상하거나 안전벨트의 어깨끈 주위로 어깨가 아탈구되는 교통사고 때 전상방 아탈구가 일어난다. load and shift 검사로 조기 진단이 가능하다. 상완골두가 검사하는 인대쪽(오른쪽 경우 1시 방향)으로 아탈구된다. 팔을 반대 방향으로 가져오면 인대가 긴장되고 상완골두를 재위(relocation) 시킨다. 양성소견은 골두가 재위 되지않고 염발음(crepitation)이 생기는데 이것은 관절순 파열과 관절와의 연골연화증을 의미한다.

전상방 SLAP test는 추가로 하는 검사이며 이런 형태 손상에서는 양성이나 전형적인 SLAP형 병변에서는 음성이다. 검사방법은 팔을 90도 외전하고 견갑골 축에 맞추어 손을 완전 회외위에서 술자가 피검자의 액와에 엄지손가락으로 상방으로 외력을 가하고 회외된 손에 하방 외력을 가하여 동통이나 전상방 전이가 나타나면 양성이다.

Whipple 검사는 전방 극상건을 평가하는 검사이다. 팔을 90도 전방 굴곡하고 손바닥을 밑으로 보게하여 거의 완전한 cross-body 내전을 한다. 그런 상태에서 하방 외력에 저항하라고 요구한다. 검사가 양성일때는 피검자가 저항하지 못하거나 지탱하지 못한다. 이 검사가 SLAP 병변을 알아내는 가장 좋은 검사이다. MR arthrogram 으로도 진단을 할 수 있다.

초기 치료는 대부분 견관절 질환과 같이 회전근개와 견갑주위 강화운동, 소염진통제 투여 그리고 주사요법을 사용하고 만약 물리치료에 반응하지 않으면 수술치료를 고려한다.

수술 술기

관절순의 닳고 퇴행성 변화를 일으킨 조직을 연마하고 회전근 개의 관절면쪽 부분파열을 변연절제하고 관절와연을 따라 bed를 준비하고 1시 위치에 anchor를 둔다.

관절순과 상 관절와상완인대와 전방 상완이두건 부착부를 봉합하여 횡 석상(mattress) 봉합으로 묶는다. 회전근 개의 파열은 두께가 5㎜ 이상일때만 손을 댄다. 술후 처치는 SLAP 병변 복원때와 같다.

전 상방 불안정의 진단은 어렵다. 만약 병력, 이학적 검사, 관절경적 진단으로 일치되면 치료후 90% 이상의 성공률이 나타난다. 중요한 것은 정상적인 변형을 주의하여야 한다. 불안정의 넓은 범주에서 SLAC 병변은 그중 하나이며 내부 충돌(internal impingement) 즉 posterior-superior labral/biceps avulsion 이 posterior-superior glenoid에서 접촉된다. 이런 문제들이 비슷한 증상과 병변을 가지므로 정확한 진단이 필요하다.

3) 직 전방 불안정(straight anterior instability)

드물지만 overhead activity 혹은 갑작스런 과신전력에 의한 중 관절와상완인대의 단독 손상에 의한 직전방 불안정이 발생한다. 증상은 팔을 overhead로 사용할 때 동통이 나타나고 popping과 파열 그리고 동통을 동반한 아탈구가 나타난다. 이학적 검사로 load and shift /

sitting apprehension test로 45~60도 외전시 상완와 전이가 증가하는 것을 파악하는 것이다(33).

Apprehension/augmentation/relocation test of Jobe도 도움이 되며 Whipple test는 동반되는 전방 극상건의 파열을 검사하는데 도움이 된다. 물리치료, 투약, 주사료법, 활동변이 등에 실패하면 수술로 치료한다. 철저한 진단으로 정상적인 형태학적 변형과 감별이 요구된다.

중 관절와 상완 인대는 결손 되기도 하나 상부 관절와의 상 관절와상완인대의 직하방에서 관절순의 약간 내측에서 기시한다. 부착은 극상건을 따라 바로 전방의 소결절에 한다. 중 관절와상완인대는 하 관절와상완인대의 전방 band와 혹은 상 관절와상완인대와 합류(Burford 복합체) 한다.

중 관절와상완인대의 foraminal separation이 하 관절와상완인대 사이에서 보이기도 한다.

수술 술기

중 관절와상완인대가 3시 위치에서 보인다. 전방 관절순의 파열을 변연절제하고 관절와를 마멸하여 anchor를 위치시킨다. 매듭은 관절면을 피하여 관절순의 바깥에 결찰 한다. 술후 처치는 SLAP 복원술과 비슷하다. Savoie 연구에 의하면 96%에서 해결된다고 한다(33).

9. 골의 문제

많은 관절경적 술식들이 관절막의 중첩과 shrinkage 등을 포함하여 주로 연부조직에 대하여 초점을 맞추어 왔다. 그러나 최근 동반되는 골의 병변 즉 골성 Bankart 병변, 전방 관절와의 압박 그리고 Hill-Sachs 병변 등에 대한 관심이 커져간다. 이런 골의 병변을 잘 치료함으로서 관절경 술식이 개방술식과 같은 좋은 결과를 보여 재발방지를 가능케 할 것이다. 관절와의 골결손에 대한 골지지의 복원 치료로 수직력과 전단력을 조절하여야 한다. 여기에는 동종골이식, Bristow 술식(34) 그리고 Latarjet 술식(35) 등이 있다. 상완골두 결손인 Hill-Sachs 병변은 전방 탈구의 80%에서 동반된다고 한다. 외전과 외회전시 골두 손상이 상완와연에 접촉되면 문제가 발생한다. Engaging Hill-Sach 병변이란 상완골두의 결손이 운동시 운동 범위인 90도 외전과 0도에서 135도 외회전 동안 전방 상완와연과 평행한 축을 가질때를 말한다. 치료는 외회전을 줄여주는 것으로 개방술식시 주로 시행한다. 그리고 골이식으로 결손부위를 채워주기도 하며 상완골두의 내회전 절골술을 시행하기도 한다(17).

10. 관절낭 열수축

최근 관절낭 열수축이 상완와관절 불안정의 치료에 중요한 방법으로 주목받고 있다. 느슨한 관절낭에 국소 열을 가하여 적당한 긴장을 관절인대에 주어 안정성을 높이고 있다. 기전을 보면 heat-labile intramolecular hydrogen bond가 변성(denaturation)이 일어나게 열을 가한다. 관절낭의 shrinkge는 collagen fibril이 굵어지고 짧아져 긴장(tension)이 증가하며 열효과는 가한 열의 깊이와 면적에 비례한다. radiofrequency probe를 사용하면 tip의 온도를 측정할 수 있어 관절낭의 해로운 ablation을 방지할 수 있다(36). 열수축후 관절낭은 아주 약한 상태이므로 보호해야 하며 술후 12주 정

도에 기계적 특성(mechanical property)를 회복한다. 열수축의 적응증으로 젊은 overhead 운동선수에서 하 관절와상완인대의 전방 band의 늘어짐에 의한 견관절의 아탈구와 관절경적 Bankart 복원술의 보강치료로도 사용된다. SLAP 병변의 경우 peelback 현상에 의해 내부충돌이 일어나 전방 관절낭의 느슨함이 증가함으로 SLAP 병변의 복원술과 같이 전방 관절낭의 열수축이 필요하다. 후방 관절순 병변시에도 후방 관절순의 복원후에 하 관절와상완인대의 후방 band의 열수축이 필요한 경우가 있다. 다방향성 견관절 불안정의 경우에도 열수축으로 치료하기도 한다. 부적응증으로는 심각한 다방향성 불안정, 큰 Hill-Sachs 병변등이 있으며 큰 골성 Bankart 병변이나 이전에 개방술식을 받았거나 회전근 개의 손상이나 파열이 있는 경우에도 상대적으로 부적응증에 속한다.

11. 합병증

관절경적 술식은 합병증이 거의 없으나 보고된 합병증을 보면 일반적인 합병증과 견관절 관절경시 합병증 그리고 불안정에 대한 관절경 수술 합병증으로 구별하여 볼 수 있다. 일반적인 합병증인 감염과 마취문제로 인한 합병증은 매우 드물다.

견관절 관절경시 합병증으로는 혈관 손상이 있으나 드물고 신경손상은 많게는 30%까지 보고되고 있는데 대개는 신경진탕증(neuropraxia)이므로 회복이 된다고 한다. Transglenoid 술식에서는 상견갑신경 손상이 보고되고 있다. 견인장치를 사용할 때는 상완신경총 손상에 주의하여야 한다. 액와신경은 견관절 관절낭의 직하방에 위치하므로 관절 삽입구를 만들때나 관절낭 열 수축시 주의하여야 하며 근피신경은 전방삽입구를 만들 때 주의하여야 한다. Fluid extravasation은 슬관절과는 달리 별문제가 되지 않는다. 가장 흔한 문제는 수술후 강직으로 2.7%에서 15%까지 보고되고 있으며 방지를 위해 조기 운동이 필요하다. 드물게 회전근 개의 건손상이 발생하기도 한다.

불안정에 대한 관절경술식의 합병증으로는 흔한 것이 재탈구이다. 재탈구율은 0~60%까지 다양하게 보고되고 있으며 수술기법에 따라서도 차이가 있다. 재탈구의 원인으로는 술전 부정확한 진단으로 선택이 부적절한 경우로 다방향성 불안정, 후방불안정, 수의성 불안정, 충돌 스포츠 선수, HAGL병변, 골소실이 큰 경우 그리고 관절낭이 너무 얇고 변형된 경우등을 들 수 있다. 수술 중 원인으로는 관절낭관절와 복합체의 불충분한 박리로 상방 및 외측 전이를 충분히 하지 못했을 경우와 bumper effect를 기대할 수 없을 때 그리고 매듭이 불완전할 경우이다. Tack 사용시 심각한 활막염도 보고되고 있으며 suture anchor의 경우 고정물의 해리나 불완전한 삽입에 의한 anchor arthropathy는 심각한 관절 손상을 일으키기도 한다. 열수축의 경우 관절낭에 비가역적인 변화와 파열을 초래하기도 한다. 수술전 철저한 진단과 수술 중 세심한 관심 그리고 조기에 문제를 파악하고 합병증을 줄여야 한다(37).

결 론

최근의 견관절 전방 불안정의 관절경적 치료는 관절순을 관절와연에 suture anchor로 잘 고정하고 느슨한 관절낭을 적당히 긴장시키며 관련된 골과 연부 조직 병변에 잘 대처하면 개

방술식과 비슷한 성공률을 나타낸다. 관절경적 치료의 이상적인 환자는 Bankart 병변을 가진 외상성 전방 탈구 그리고 관절와연의 결손이 없을 때이다. 그리고 재발이 적고 non-dominant 팔, 비 충돌성 스포츠 그리고 관절낭의 이완이 없는 경우이다. 여러번 재탈구 되었거나 충돌성 스포츠, Bankart 병변이 없는 전방불안정, 연부조직이 불량하거나 병적인 인대의 이완이 있을때는 보다 경험이 필요한 관절경 수기를 요한다. 관절경 술기의 발달과 새로운 기술로 느슨하고 손상된 관절낭을 잘 처리하여 견관절 재발성 탈구의 치료에 큰 도움이 주고 있다. 그러나 어느 정도의 관절낭 전이가 가능한지는 아직 확실하지않다. 이론상 관절경 술식은 개방술식에 비해 여러면에서 장점이 있다. 수술로 인한 이환율을 감소하고 회복기간을 단축시켜 결과적으로 치료비를 감소시킨다. 기능적인 면에서는 외회전에 좋은 결과를 나타낸다. 견관절내를 정확히 볼 수 있으며 수술 후 동통이 적고 다른 조작을 동시에 실시 할 수 있다(38).

결론적으로 견관절 전방 불안정 치료에 있어 가장 중요한 것은 진단을 정확하게 하는 것이며 관절경이 정확한 진단을 하게 하는 중요한 수단이다.

참 고 문 헌

1. Howell SM, Galinat BJ : The glenoid-labral socket. A constrained articular surface. Clin Orthop 243: 122-125, 1989.
2. Lazarus MD, Sidles JA, Harryman DT Ⅱ, Matsen FA Ⅲ : Effect of a chondral-labral defect on glenoid concavity and glenohumeral stability. J Bone Joint Surg Am 78: 94-102, 1996.
3. Baker CL, Uribe JW, Whitman C : Arthroscopic evaluation of acute initial anterior shoulder dislocations. Am J Sports Med 18: 25-28, 1990.
4. Lintner SA, Speer KP : Traumatic anterior glenohumeral instability : The role of arthroscopy. J Am Acad Orthop Surg 5(5): 233-239, 1997.
5. Norlin R : Intraarticular pathology in acute, first-time anterior shoulder dislocation : An arthroscopic study. Arthroscopy 9 : 546-549, 1993.
6. Taylor DC, Arciero RA : Pathologic changes associated with shoulder dislocations. Arthroscopic and physical examination findings in first-time, traumatic dislocations. Am J Sports Med 25(3): 306-311, 1997.
7. Speer KP, Deng X, Borrero S, Torzilli PA, Altchek DA, Warren RF : Biomechanical evaluation of a simulated Bankart lesion. J Bone Joint Surg 76A: 1819-1826, 1994.
8. Bigliani LU, Kurzeil PR, Schwartzbach CC, Wolfe IN, Flatow EL : Inferior capsular shift procedure for anterior-inferior shoulder instability in athletes. Am J Sports Med 22: 578-584, 1994.
9. Bigliani L, Pollock R, Soslowsky U, Flatow E, Pawluk R, Mow V : Tensile properties of the inferior glenohumeral ligament. J Orthop Res 10: 187-197, 1992.
10. Ticker J, Bigliani L, Soslowsky U, Pawluk R, Flatow E, Mow V : Inferior glenohumeral ligament: geometric and strain-rate

dependent properties. J Shoulder Elbow Surg. 5: 269-279, 1996.
11. Wolf EM : Arthroscopic capsulolabral repair using suture anchors. Orthop Clin North Am 24: 59-69, 1993.
12. Wolf E, Cheng J, Dickson K : Humeral avulsion of glenohumeral ligaments as a cause of anterior shoulder instability. Arthroscopy 11: 600-607, 1995.
13. Arciero R, St. Pierre P : Acute shoulder dislocation. Indications and techniques for operative management. Clin Sports Med 14 : 937-953, 1995.
14. Bacilla P, Field LD, Savoie FH Ⅲ: Arthroscopic Bankart repair in a high demand patient population. Arthroscopy 13(1): 51-60, 1997.
15. Rowe C, Zarins B, Ciullo J : Recurrent anterior dislocation of the shoulder after surgical repair. Apparent causes of failure and treatment. J Bone Joint Surg 66A : 159-168, 1984.
16. Cole BJ, Romeo AA : Arthroscopic shoulder stabilization with suture anchors: technique, technology, and pitfalls. Clin Orthop 390: 17-30, 2001.
17. Trenhaile SW, Savoie FH Ⅲ : New frontiers in arthroscopic treatment of glenohumeral instability. Arthroscopy 18(2) : 76-87, 2002.
18. Johnson LL : Diagnostic and surgical arthroscopy of the shoulder. ST. Louis, Mosby-year Book, 318-320, 1993.
19. Caspari RB, Savoie FH : Arthroscopic reconstruction of the shoulder : The Bankart repair, in McGinty JB(ed) : Operative Arthroscopy. New York, Raven Press, 507-515, 1991.
20. Morgan CD, Bodenstab AB : Arthroscopic Bankart suture repair : Techniques and early results. Arthroscopy 3: 111-122, 1987.
21. Warner JP, Warren RF : Arthroscopic Bankart repair using a cannulated, absorbable fixation device. Oper Tech Orthop 1: 192-198, 1991.
22. Wolf EM, Wilk RM, Richmond JC : Arthroscopic Bankart repair using suture anchors. Oper Tech Orthop 1: 184-191, 1991.
23. Rowe CR, Patel D, Southmayd WW : The Bankart procedure. A long-term end-result study. J Bone Joint Surg 60A: 1-16, 1978.
24. Thomas S, Matsen F : An approach to the repair of avulsion of the glenohumeral ligaments in the management of traumatic anterior glenohumeral instability. J Bone Joint Surg 71A: 506-515, 1989.
25. Altchek DW, Warren RF, Skyhar MJ, Ortiz G : T-plasty modification of the Bankart procedure for multidirectional instability of the anterior and inferior types. J Bone Joint Surg 73A: 105-112, 1991.
26. Gartsman GM, Roddey TS, Hammerman SM : Arthroscopic treatment of anterior-inferior glenohumeral instability. Two to

five-year follow-up. J Bone Joint Surg 82A: 991-1003, 2000.

27. Barber FA, Snyder SJ, Abrams JS, Fanelli GC, Savoie FH : Biodegradable suture anchors : Preliminary clinical results. Arthroscopy 14(4): 449, 1998.
28. Elrod BF : Arthroscopic reconstruction of traumatic anterior instability. Oper Tech Sports Med 5(14): 215-225, 1997.
29. McIntyre LF, Caspari RB : The rationale and technique for arthroscopic reconstruction of anterior shoulder instability using multiple sutures. Orthop Clin North Am 24: 55-58, 1993.
30. Ruotolo C, Nottage WM, Flatow EL, Gross RM, Fanton GS : Controversial topics in shoulder arthroscopy : Arthroscopy 18(2): 65-75, 2002.
31. Snyder SJ, Karzel RP, Del Pizzo W, Ferkel RD, Friedman MJ : SLAP lesions of the shoulder. Arthroscopy 6(4): 274-279, 1990.
32. Kim SH, Ha KI, Ahn JH, Kim SH, Choi HJ : Biceps load test II : A clinical test for SLAP lesions of the shoulder. Arthroscopy 19 : 160-164, 2001.
33. Savoie FH III, Papendik L, Field LD, Jobe C : Straight anterior instability : Lesions of the middle glenohumeral ligament. Arthroscopy 17(3): 229-235, 2001.
34. Helfet AJ : Coracoid transplantation for recurring dislocation of the shoulder. J Bone Joint Surg 40B: 198-202, 1958.
35. Latarjet M : Techniques Chirurgicales dans le traitement de la luxation anterio-interne recidivante de I'epaule. Lyon Chir 61: 313-318, 1965.
36. Wallace AL, Hollinshead RM, Frank CB : The scientific basis of thermal capsular shrinkage. J Shoulder Elbow Surg 9(4) : 354-360, 2000.
37. Weber SC, Abrams JS, Nottage WM : Complications associated with arthroscopic shoulder surgery : Arthroscopy 18(2): 88-95, 2002.
38. Nebelung W, Jaeger A, Wiedemann E : Rationales of arthroscopic shoulder stabilization : Arch Orthop Trauma Surg 122: 472-487, 2002.