

많은 화상정보를 가진 흉부X선상을 얻기 위하여

고려대학교 보건대학

김 정 민

1. 흉부단순X선검사의 역할과 한계

1.1 흉부단순X선 검사의 역할

흉부단순X선검사가 호흡기질환의 진단의 기본이 되는 이유는 얻어지는 정보량, 시행의 용이성, 경제성의 밸런스가 다른 검사보다 우수하기 때문이다. 그 중에서 폐야 자체의 병변뿐만 아니라 폐혈류상태 즉 심장의 크기등의 상태를 파악 할 수 있는 것도 커다란 장점이다. 또한 흡기상태뿐만 아니라 호기상태 촬영을 하면 air trapping등의 기도계상상태도 파악할 수가 있다.

병변의 전반적인 분포 파악이 용이 한 것으로 부터 만성호흡기질환의 장기 관찰의 경우에도 CT 등에 비하여 우수한 이점이 있다.

☀ 흉부단순검사의 이점

- 가. 시행이 용이하고 경제적이다.
- 나. 정면상 1장으로 흉과내 상황을 관찰 할 수가 있다.
- 다. 병변의 전반적인 분포의 파악이 용이하다.
- 라. 경과 관찰시 비교가 용이하다.

1.2. 흉부단순X선검사의 한계와 문제점

흉부단순X선사진에는 폐뿐만이 아니라 심대혈관, 연부조직, 뼈 등이 중복되어 나타나기 때문에 관찰해야 할 곳도 많고 이상소견이 X선사진상에 존재함에도 독영에서 놓치는 수가 적지 않다. 그리고 실제로 병변이 있을 경우에도 흉부단순X선사진으로 이 병변을 검출하지 못하는 경우도 있다. 전자를 독영의 놓침이라고 하고 후자를 흉부단순X선검사의 한계라고 한다.

☀ 흉부단순X선독영의 놓치기 쉬운 곳

- 가. 명확치 않은 병변
- 나. 장애음영에 중복된 병변
- 다. 복수병변
- 다. 작은 병변

독영에서 병변을 놓치는 원인이 되는 장애음영으로 늑골, 쇄골, 폐문, 심대혈관, 횡격막 등이 있으며 독영시 놓침을 방지하기 위해서는 적절한 농도를 얻는 것이 제일 중요하다. 측면상을 활용하는 것도 유용하지만 측면상으로 문제가 해결되지 않을 수가 있다. 복수병변은 한 개 병변을 발견하고 안심하여 다른 병변을 놓치는 경우이다. 인간의 심리적인 면과 장애음영 때문일 것이다. 작은 병변에 대하여서는 어느 정도가 놓쳤다고 말할 수 있는 가는 정의가 없지만 특히 폐야형 소폐암에서는 이상을 발견하고 그 이전의 필름을 재 판독해 보면 그 이전에도 소폐암이 존재하였던 경우가 많았다. 소폐암의 오독율은 65%라는 보고도 있다. 이와 같은 독영상 문제를 해결하는 방법은 첫째 학습과 경험을 쌓아가는 것이다. 둘째 복수의 독영자가 체크하는 이중독영이다. 셋째 이미지가 디지털화 되었다면 이미지프로세싱으로 결절상등의 검출을 용이하게 하는 것이다. 그 외에도 디지털이미지를 컴퓨터지원하에서 진단하는 CAD(Computer Aided Diagnosis) 프로그램이 실용화되고 있어 머지 않은 장래에 도입할 수 있을 것이다.

호흡기질환이 실제 존재함에도 불구하고 흉부단순X선검사서 이상으로 검출되지 않는 검사의 한계도 존재한다.

☀ 흉부단순X선검사서 정상소견을 보이는 질환

- 가. 폐색전증
- 나. 간질성폐염
- 다. 폐문부 폐암
- 라. 속립결핵
- 마. 만성기관지염, 기관지확장증, 폐기종
- 바. 이물
- 사. 기타

검사의 한계를 극복하기 위한 방법으로 인터벌을 두고 추적검사하는 방법이 있으며 흉부CT를 이용하는 방법이 있을 수 있다. 현재 우리나라 보건소에는 CT가 일반화 되어있지 못하나 조작이 간편하고 값도 다른 장비에 비하여 옛날같이 고가가 아니라 고려 할 만 하다. 또 근래의 CT는 검사시간이 매우 짧아 흉부 건진에 적합하도록 되어있다.

☀ 흉부CT검사의 적용증

- 가. 흉부단순X선검사서 명확한 이상이 있으나 상세한 형태적 관찰을 필요로 하는 경우
고립성폐결절(폐암, 폐전이를 포함), 종격종양, 미만성폐병변, 폐감염증, 폐색전증, 흉막병변, 혈관계이상 등
- 나. 단순X선검사서 이상이 의심되나 확실치않은 것
- 다. 호흡기질환이 의심되나 단순X선검사에서는 정상인 것
폐색전증, 간질성폐염, 폐문부 폐암, 속립결핵, 만성기관지염, 기관지확장증, 폐기종

2. 흉부단순X선촬영기술

2-1. 흉부단순촬영법

흉부단순촬영은 일반적인 필름과 증감지로 촬영하였으나 흉부전용의 증감지와 필름으로 촬영하는 경우도 있다. FUJI AD system이나 Kodak Insight Thoracic Imaging System 이 있다. FUJI AD system에서는 증감지(HG-M)를 초미립자, 고휘도형광체를 사용하고 필름은(UR-1) 초 미립자 유제에 의해 해상도를 증대시키는 동시에 유제층을 중층구조로 해서 저농도부와 고농도부를 모두 표현 할 수 있게 하였다.

2-1-1. 증감지/필름(SF법)

KODAK Insight Thoracic Imaging System 에서는 전면과 후면에 특성이 다른 유제를 도포한 필름과 특성이 다른 증감지를 사용한다. 앞쪽에 비교적 저감도의 고해상도 증감지 뒷면에는 고감도 증감지를 사용한다. 따라서 전면에서는 폐야의 고해상도 이미지를, 후면에서는 종격과 횡격막의 병변을 명료하게 나타낼 수가 있다.

이들 시스템은 1매의 촬영으로 효율 좋은 흉부 X선 화상을 묘출 시킬 수 있다.

2-1-2. 간접 촬영법

렌즈 또는 미러 카메라에 의한 간접 촬영은 주로 집단 검진에 이용되며 비용이 적고 간편하나 축소된 화상과 피폭 선량이 많다는 단점이 있다. 최근에는 영상증배관(Image Intensifier)에 의한 형광상을 카메라로 촬영하는 방법이 있다.

2-1-3. Computed Radiography(CR)

휘진성 형광체를 필름으로 대체하고 촬영 후 Reading 하면 Digital Data를 얻는다. 이 화상 data를 Image Processing 하여 촬영 조건의 불균일에도 X선 화상은 균일하게 얻을 수 있는 촬영법이다. 농도, 대도조의 조절은 물론이고 주파수 변환이 가능하며 미세 부분 묘출이 우수하다.

병원 Digital화와 PACS의 보급으로 일반화되었다.

2-1-4. Direct Digital Radiography(DDR)

휘진성 형광체에 X선을 조사하고 Reading하는 방법과 달리 검출기를 흉부 화상 촬영면과 같이 만들어 촬영과 함께 CRT에 화상을 나타낼 수 있다(필립스, Thoravision).

회전형 드럼에 세렌 검출기를 배치한 정치로 넓은 영역의 감도와 신호/잡음비가 높은 화상을 얻을 수 있다.

2-1-5. 스캔형 촬영법

X선을 면(面)으로 조사하는 방법이 아니라 CT에서와 같이 fan beam을 사용하여 스캔한다.

오델프트사의 AMBER(Advanced Multiple-Beam Equalization Radiography)가 있다. 필름대신 21개의 검출기를 놓고 fan beam으로 스캔하면서 노출 정보를 feed back한다. 흉부 전체적으로 균형잡힌 콘트라스트와 폐야 및 종격부의 동시 묘출이 가능하다

다만 스캔 time이 0.8 정도로 길다.

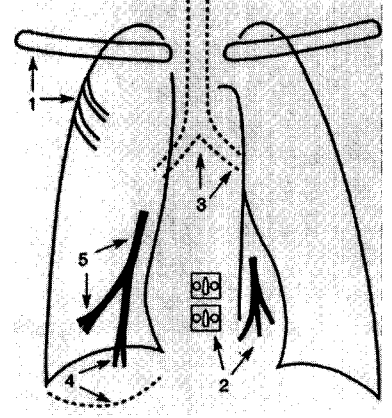


그림 1. 많은 화상정보를 가진 흉부X선 사진

2-2. 흉부 사진의 체크 포인트

흉부에는 골격과 심근, 종격이 있으며 X선 투과율이 아주 높은 폐가 같이 있으며 이들 조사를 1장의 흉부 사진에 적절히 표현하는 것이 어려운 문제이다.

체크 포인트는 그림과 같이 골격계로 늑골연, 쇄골 골양의 선예도, 종격, 심음영에 중복부의 농도, 흉추의 극돌기, 추궁근이 보이는가 하는 점, 기관계에서 기관 분기부와 좌우 주기관지의 하연이 보이는가 하는 점, 혈관계로서 우 횡격막 아래까지 폐혈관을 추적 할 수 있는가 하는 것을 들 수 가 있다.

2-2-1. 흉부 X선 정면 상의 체크 포인트

1. 극골연, 쇄골의 골양의 선예도
2. 심음영 뒤의 혈관 추적이 가능한가
흉추가 모두 보이는가(어렴풋이)
3. 기관 분기부와 주기관지 하연이 보이는가
4. 우 횡격막 아래까지 폐혈관 추적이 가능한가
5. 우하 폐야의 혈관이 보이는가

(전국노동위생단체 연합회 : X선 사진 정도 관리 조사실시 지도 보고서(1998))

2-2-2. 흉부촬영시스템의 기본조건

1. 촬영관전압 : 120 kV 이상
2. X-선관 실효초점 : 1.0×1.0 mm 이하
3. 폐야 최대농도 : 1.6~1.8

4. 촬영거리 : 1.8 m 이상
5. fog가 없을 것
6. 입상성이 보이지 않을 것
7. 말초혈관주행이 충분히 가능할 것
8. 고콘트라스트, 고감도 증감지가 아닌 것
9. 최단조사시간 : 0.03 sec 이하
10. 증감지, film 압착불량이 없을 것
11. 그리드와 격자비가 12 : 1 이상, 60 line/cm
12. 다중조리개로 충분히 좁힐 것
13. View box : 7,000~10,000 Lux

2-2-3. 흉부촬영 시스템 예 (일본의 한 대학병원)

1. 촬영관전압 : 135 kV
2. X-선관 실효초점 : 0.6×0.6 mm
3. 폐야최대농도 : 1.6~1.8
4. 촬영거리 : 200 cm
5. 베이스 농도 : 0.2(Film : Fuji-HRS)
6. 입상성이 드러나지 않을 것
7. 표준체격 건강인으로 말초혈관의 인식이 가능할 것
8. Film : Fuji-HRS, 증감지 : Fuji-HR 3
9. 표준체격 0.016 s의 조사시간
10. 10매의 카세트를 로테이션시켜 사용한다.
압착은 문제가 되지 않는다.
11. 그리드는 격자비 12 : 1, 60 line/cm로 교환을 고려 중
12. 연판으로 14×14 size로 강제 collimation
13. View box는 8,000~10,000 Lux
14. 부가필터로서 0.5 mm의 Al을 부가시켜 총여과를 Al 2.5 mm로 되게 한다.

3-7. 컴퓨터 지원 진단(CAD : computer aided diagnosis)

CAD란 "의용 화상의 병소를 computer에 의해 정량적으로 분석하여 제2의 의견(second opinion)으로 이용한 의사에 의한 진단"이라고 정의하고 있다. CAD의 목적은 진단의 정확도 향상과 재현성 확보이다. CAD의 방법은 병소의 존재와 위치를 화면상에 표시하는 존재진단과 정상/이상이나 양성/악성을 구별하는 질적 진단으로 나눈다. CAD의 역사는 美 시카고 대학에서 시작되어 1998년 6월 美 FDA의 승인을 얻은 유방용 CAD가 최초이며 각 Modality 별로 연구가 진행중이다. 현재 흉부 단순 및 CT CAD가 실용화 단계에 있다.

3. 독영에 필요한 용어 및 X선 싸인

3-1. 용어의 정의

3-1-1. 각종 음영에 관한 것

a. 음영(opacity, shadow), 농도(density)

X선 흡수차에 의한 film 상의 흑화도 차이를 일으킨 것. 최근 opacity를 가장 널리 사용하며 density ≠ opacity

b. 침윤 음영(infiltrate, infiltration consolidation)

침윤이란 병리적으로는 어떤 물질이 폐실질(폐포강이나 간질)에 축적되거나 퍼져있는 상태를 의미한다. 침윤음영이란 「폐내의 폐구조의 파괴를 동반하지 않고 경계불선명(흉막에서는 선명)한 모든 음영」의 의미로 사용된다.

c. 우유 및 유리음영(ground-glass opacity)

Fraser & pare에 의해 간질성 병변의 가장초기에 나타나는 소견으로 폐야가 안개낀 것 같이 짙은 음영으로 덮힌 경우에 사용된다.

한편, CT에서는 ground-glass opacity라고 하는 것은 폐혈관을 투과하여 볼 수 있을 정도의 정도의 폐야 농도상승을 뜻하고, consolidation은 폐혈관이 투과하여 보이지 않는 고도의 폐야 농도상승을 의미한다.

d. 과립상음영, 입상음영, 결절음영, 종양음영, 괴상음영

→ 음영의 크기에 관한 것이나 엄밀한 정의는 없다.

● 과립상음영(granular shadow)

: 계측할 수 없는 정도로 극히 작은 다발성음영

● 입상음영(micronodular shadow)

: 직경 5 mm 이하의 작은 음영, 속립음영(miliary shadow)라고 하는 경우는 크기가 대개 균일하면서 양쪽폐에 넓게 분포하는 것을 의미한다.

● 결절음영(nodule, nodular shadow)

: 직경 5~30 mm의 경계가 선명한 원형에 가까운 음영

● 종양(mass, mass shadow)

: 직경 30 mm 이상의 충실성 음영, 괴상음영은 종양음영과 거의 같은 뜻이지만 보다 트고 변연이 불규칙할 때 사용된다.

e. 공동 낭포, pneumatocele, bulla, bleb, 봉소폐

● 공동(Cavity)

: 폐병변이 괴사를 일으켜 기관지로부터 객출되어 내용물이 공기로 치환되어 생기는 것. 1 mm 이상으로 통상 불규칙한 벽면을 갖는다. 병변에 지질성분이 많은 괴사 조직으로 농도가 저하되어 공동과 비슷하게 보이는 것을 Dseudocavity라고 부른다.

●낭포(cyst)

: 병리적으로는 상피로 덮혀 있으며 액체 또는 가스를 포함하는 스페이스를 말한다. 병리적 소견이나 병의 원인과는 무관하다.

●Pneumatocele

: 급성폐염(특히 포도상균 폐염)에 동반하여 일어나는 벽이 얇고 내부가 가스로 가득찬 공간을 말한다.

●bulla

: 폐구조의 파괴에 의해 경계가 선명한 가스를 포함하는 공간. X선상에서는 1 mm 이하의 얇은 벽을 가진 직경 1 cm 이상의 가스포함 공간을 말한다.

●bleb

: 장축흉막내 또는 그곳에 접한 가스를 포함하는 공간을 말한다. X선상에서 bulla와의 구별이 어려울 때가 많다. 그 둘을 합쳐 그대로 bulla라고 하기도 한다.

●벌집폐(honey comb lung)

: 직경 5~10 mm, 두께 2~3 mm의 여러 개의 둥그란 모양의 음영이 모여있어 벌집모양과 비슷한 것. 많이 진행된 간질성 병변이다.

f. 선상음영(linear shadow, line, band, strand)

길이 2 cm 이상의 가늘고 긴음영으로 폭 2 mm 미만의 것을 선상음영, 2 mm 이상을 band라고 한다. 또한 종격의 구조상 폭 2~5 mm로 종주하는 음영을 stripe이라고 부른다.

g. 망상음영, 망상결절음영(reticular shadow)

여러 개의 가는 선상음영이 교차되어 그물 모양을 보이는 것을 망상음영이라고 한다. 이것에 결절음영이 섞여있는 것을 망상결절음영이라고 한다. 둘 다 폐의 간질성 병변을 시사한다.

3-1-2. 해부학적 명칭에 관한 것

a. 흉곽(thorax, thoracic cage), 흉강(thoracic cavity), 흉막강(pleural cavity)

흉곽은 흉추, 늑골, 흉골에 의해 바구니 모양의 흉부골격으로 이루어진 공간 장축흉막과 벽축흉막과의 사이가 흉막강이며 전강시 1~5 ml의 흉수가 들어있다.

b. 종격(mediastinum), 심대혈관(heart and great vessel)

종격은 흉강을 가운데에서 좌·우로 나누는 두꺼운 벽과 같은 부분이다. 전방은 흉골, 후방은 흉추(body)를 경계로 상방은 흉곽입구부를 지나 경부에 이어지고, 하방은 횡격막이 경계가 된다. 좌우는 종격 흉막으로 덮혀 있다. 종격은 통상흉부 중앙을 지칭하므로 Central shadow, median shadow라고 하기도 한다.

c. 폐문(pulmonary hilum, hilus)

폐의 내측면 중앙의 흉막으로 덮혀있지 않은 부분으로 이곳으로 혈관, 기관지, 신경, 임프관 등이 폐에 들어간다.

d. 폐문리(pulmonary marking)

폐혈관, 기관지에 의해 만들어지는 가지상 음영을 말한다. 폐혈관 특히 폐동맥음영이 가장 뚜렷다.

e. 폐엽(lobe), 폐야(lung field)

폐엽은 장측흉막으로 덮여진 폐의 단위로 우폐는 3엽, 좌폐는 2엽이다. 폐야는 X선상에서 검게 나오는 공기가 들어있는 부분으로 상, 중, 하 폐야로 나눈다. 폐엽과 폐야를 혼동하면 안된다.

f. 기관지(bronchus), 세기관지(bronchiole), 세엽(acinus), 폐소엽(pulmonary lobule)

기도는 기관에서 좌우 둘로 나누어져 1차기관지, 2차, 3차로 작아진다. 그 후 연골이 없게되면 세기관지(bronchiole)라고 부른다.

세엽이라는 것은 1개의 종말세기관지로 부터 말초까지를 말한다. 크기 4~10 mm의 영역이다. 폐소엽에서는 1차소엽과 2차소엽이 있으며 후자가 중요하다.

g. 폐실질(pulmonary parenchyma), 폐간질(pulmonary interstitium)

폐포와 폐포벽을 합하여 폐실질이라고 한다. 「큰폐혈관, 기도를 제외한 폐전체」라고 정의한다. 폐간질은 폐의 골구조물이다. 이것에 의해 폐혈관계, 기도계가 지지되고 있다. 폐간질은 그 부위에 의해 bronchovascular(기관지, 혈관주위), parenchymal(폐포벽 및 폐포주위), Subpleural(흉막직하, 소엽간격벽)의 3부분으로 나뉘어진다. 좁은 의미로는 폐간질은 폐포벽과 그 주위만을 가리킨다. 정상외 폐간질은 X선상 보이지 않으나 부종 등에 의해 용적이나 X선 투과도가 떨어지면 보이게 된다.

3-1-3. 질환 명칭 또는 병태에 관한 것

a. 폐기종(pulmonary emphysema)

종말세기관지 이하의 공기통로의 비가역적인 확장을 말한다. 폐포벽의 파괴를 동반하나 선유화(線維化)를 동반하지 않는다. 이에 대하여 과팽창(hyperinflation)은 폐포벽의 파괴를 동반하지 않는 팽창을 말한다.

b. 폐색전(pulmonary embolism), 폐경색(pulmonary infarction)

폐색전은 폐동맥에 색전물이 축적된 것이다. 폐동맥에 원발성의 혈전이 생긴 폐혈전증과 구별이 곤란하여 부르기도 한다.

폐경색이라는 것은 좁은 의미로는 폐동맥의 폐색에 의해 폐조직의 괴사를 가져온 것이지만 넓은 의미로는 출혈, 수종, 무기폐를 포함하고 있다. 다시 말해서 「폐색전은 폐동맥에 색전물이 쌓인 것」이며, 「폐경색은 폐동맥이 막혀 X선상 폐야에 음영이 인식되는 것」이라고 할 수 있다.

c. 폐울혈(pulmonary congestion), 폐수종(pulmonary edema)

좌심부전이나 승모판막증에 의해 박출이 방해받아 폐의 혈액이 정체한 상태를 말한다. 폐수종은 폐혈관 밖으로 혈장성분이 누출되고 있는 상태를 말한다.

간질성폐수종(interstitial edema)와 폐포성폐수종(alveolar edema)로 나누어진다.

d. 무기폐(atelectasis), 폐허탈(collapse)

폐의 전체적 또는 부분적인 용적의 감소가 있고 통상 그것에 의해 폐야의 농도의 상승이 있는 것을 무기폐라 한다. 허탈은 고도의 무기폐를 의미한다.

e. 폐염(pneumonia), 폐장염(pneumonitis)

폐염은 문자 그대로 폐의 염증이다. 이에 비하여 비세균성의 병원체에 의한 비교적 가벼운 간질침윤

이나 화학물질 또는 방사선에 의한 폐의 장애를 폐장염이라고 부른다. 그러나 이것을 통털어 폐염이라고 불러도 좋다.

f. 폐색성 폐염(obstructive pneumonia)

2가지 의미가 있다. 하나는 기도의 폐쇄성병변에 동반하는 말초폐염으로 때때로 반복성이다. 작은 폐종영이 이것에 의해 발견되는 수가 있다. 다른 한가지는 폐색부 이하에 분비물 등이 저류하여 폐의 용적이 적어지는 상태이다. 폐색성이라고 하면 막히는 것 외에 협착도 포함된다.

g. 성인호흡 궁박증후군(adult distress syndrome : ARDS)

생체에 가해지는 강한 스트레스에 대한 폐의 비특이적 반응이다. 폐모세관의 투과성 항진에 의한 비심원성(非心原性) 폐수종이다. 쇼크, 외상, 췌장염에 의한 ARDS는 건강한폐가 호흡부전이 되며 칼코 폐염, 속립결핵등의 폐감염에 의한 급성호흡 부전도 ARDS라고 한다.


h. 석회화(calcification), 골화(ossification)

정상조직에 칼슘이 침착한 상태가 석회화이다. 형태에 따라 계란 껍질형(eggshell), 팝콘형 증상(laminated), 결절상(nodular)등이 있다.

골화란 침착한 칼슘이 해면골의 형태 즉, 골양(trabecula)과 피골(cortex)을 갖는 모양이 되는 것을 말한다. 승모관 협착증에서는 폐내의 골화를 초래한다.

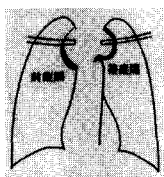
3-2. X선 사진

(1) air bronchogram



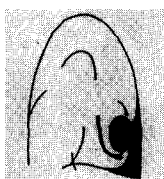
폐내 기관지내에 공기가 주위의 폐병변에 의한 음영과의 콘트라스트 수기상(樹枝狀)의 투양상으로 인식되는 것. 병변이 폐야 내에 있는 것을 나타내는 확실한 소견이다. 통상 폐포성 병변으로 인식되지만, 고도의 간질성 병변에서도 발견되는 수가 있다.

(2) cervicothoracic sign



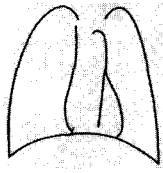
실루엣 사인의 응용 중의 하나이다. 흉곽정면 상에서 폐침부 부근의 음영의 부위진단에 유용하다. 즉, 쇄골보다 윗방향에 변연의 불선명한 것은 전종격의 것이다. 쇄골보다 아랫방향에 선명한 변연으로 인식되는 것은 가운데 또는 후종격(많은 부분 후종격)의 것이다.

(3) comet sign



원형무기폐로 인식되는 것으로서 무기폐의 폐종양상과 거기에 들어가는 폐혈관 폐기관기의 음영이 혜성과 비슷하다고 해서 붙여진 명칭이다. 흉부단순X선사진이나 단층상 만이 아니라 최근에는 CT나 MRI에서도 이용된다.

(4) continuous diaphragm sign



종격기종에 있어서 심장과 횡격막 간의 공기 때문에 양측의 횡격막이 연속해서 보이는 것. 기복과는 감별에는 신중해야만 한다.

(5) cuffing sign



폐혈관 기관지 주위의 간질부종, 세포침윤, 섬유화 등에서 그들 벽이 두껍고 불선명하게 되는 것. perivascular cuff, peribronchovascular cuff 등으로 부르는 사람도 있다.

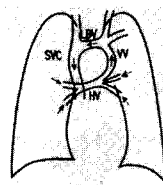
(6) extrapleural sign



병변의 폐내, 폐외의 감별에 유용한 사인이다. 정의상은 병변이 2매의 흉막 외에 있는 것을 나타내는 사인이다. 2매의 흉막에 덮혀 있기 때문에 변연이 평활하다. 완만하게 잘려진 모양으로 나타난다. 그러나 같은 소견에는 흉막강의 병변 및 흉막 자체의 병변에 의한 것도 있다. 그 의미는 extrapleural sign 이라는 표현은 엄밀한 것은 아니고, 관용적으로 사용된다.

extrapulmonary sign 이라고도 불리어진다. 폐내, 폐외의 감별에 도움을 주는 것이 적지 않으나, 묘출율은 X선방향에 좌우된다. 특히 종격측의 병변에 대해서는 감별에 유용하지 않은 경우가 종종있다.

(7) figure of 8 (snowman) configuration



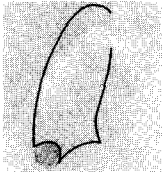
심장상부형의 총폐정맥 환류이상에 의하여 심대혈관의 형태가 8자또는 눈사람 모양과 비슷하게 되는 것을 말한다. 좌우의 폐정맥이 결합하여 수평정맥(horizontal vein)을 형성하여 수직정맥(vertical vein)보다 좌완두정맥(left brachiocephalic vein : LBV)에 환류한다. SVC : superior vena cava 상대정맥

(8) gloved finger



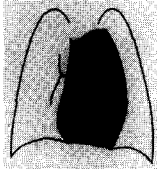
원주상 기관지 확장증에서 보여지는 소견. 확장된 기관지 내에 저류한 점액이나 고름 때문에 곤봉상 또는 장갑을 낀 손가락과 같이 보이는 것. 저류물질과 공기에 의해 air-fluid level을 형성할 수가 있다.

(9) Hampton hump



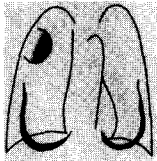
폐경색의 X선 소견으로 흉막의 저변에 폐문을 향하여 볼록한(凸) 변연을 나타내는 음영이다. 늑격막각에 발견되는 것이 가장 많다. 흉막의 저변에 있는 것은 측면상이나 사위상, CT상에서 처음 발견되는 것도 적지 않다.

(10) hilum overlay sign



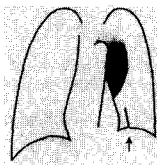
폐문음영이 확대된 종격음영과 중복되어 보이는 경우. 그 확대의 원인으로는 심확대나 심박맥 저류보다도 종격종양을 생각해야만 하는 사인.

(11) incomplete border sign



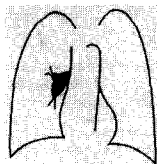
음영의 변연의 일부만 선명하게 보이는 것. 병변이 폐외에 있는 것을 시사하는 소견. 여성의 큰 유방은 incomplete border를 나타내는 것의 대표적인 것이다. 그러나 이것은 병변은 아니다.

(12) juxtaphrenic peak




상엽, 중엽 또는 상중엽의 무기폐에 있어서 횡격막에 텐트모양의 음영이 보이는 것. 상엽의 무기폐에 따른 음압에 의하여 폐저구가 상방향으로 끌려 올라가기 때문에 accessory fissure의 어떤 부분에 생기는 것이라 추측된다. 2~3개 정도 보이는 경우도 있다.

(13) knuckle sign



폐색전증에 있어서 확대한 중구축폐동맥이 급격하게 좁아져 도중에 끊어져 보이는 것.

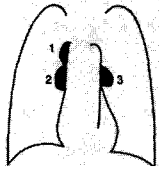
(14) meniscus (air crescent) sign



진균감염에 의한 fungus ball의 어떤 증례로, 균구와 낭포벽과의 사이에 air shadow가 메니카스로서 인식되어지는 것. 아스펠길스 의한 것이 가장 많으나 다른 진균감염에 의한 것도 있다.

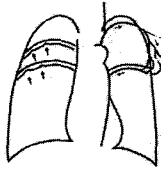
한편, fungus ball이 아니고, 아스펠길스 자체에 의해 동일한 모양의 meniscus을 만드는 것도 알려져 있다. 이 경우, 백혈구감소의 회복기에 인식된다. 한편, meniscus sign은 흉수저류의 흉부X선 소견이다.

(15) one-two-three sign



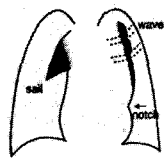
좌방기관 및 양측폐문에 림파절종대는 셀코이드시스의 가능성을 강하게 시사한다. 실제로는 좌방기관 림파절도 종대해있는 경우가 많으나, 흉부단순 X선상에서는 인식하기 어렵다.

(16) rib notching



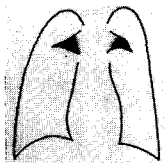
늑골하연에 보이는 함요, 늑간동맥·정맥·신경의 확장이나 종양에 의해 생긴다. 17개의 원인이 있다고 하지만, 대동맥협착, 쇠골하동맥 폐색에 의한 것이 가장 많다. 대동맥협착에서는 세마에 나타나는 것과 같이 좌쇄골하 동맥의 가지에 있는 측흉동맥의 말초가지와 늑간동맥의 말초가지가 합쳐져 혈액은 늑간동맥을 역류하여 흉부하행대동맥에 주입된다.

(17) sail sign · wave sign



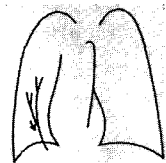
유아의 생리적으로 큰 흉선은 그 모양이 요트의 돛대와 비슷한 모양이기 때문에 sail sign이라고 불리어진다. 또 흉선은 부드럽게, 전종격의 앞의 늑골에 닿는 부분이 경도함요되어 보이는 경우가 있는데, 이것을 wave sign 이라고 부른다. 큰 흉선이 심음영에 겹쳐져 양자를 구별할 수 없는 경우도 있어, cardiothymic shadow 라고 불린다. 그러나 주의깊게 관찰하면 흉선과 심장 사이에 작게 잘려 들어가는 notch가 보여지는 경우가 많다.

(18) spinnaker sail(angel wings) sign




기종양의 경우, 맥선이 상외측으로 거상되어 요트의 세모 돛과 비슷한 형태를 보이는 경우가 있다. 이것을 spinnaker sail, 양측은 경우는 angel wings이라고 불린다.

(19) scimitar sign



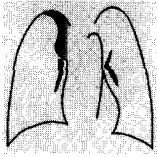
부분 폐정맥 환류이상으로 좌폐정맥의 모양이 터키의 반달형 칼과 비슷하게 생겨 붙은 명칭이다. 한편, scimitar 증후군이라는 것은 scimitar sign 과 좌폐의 저형성, 좌흉심을 동반한다. 대순환으로부터 이상혈관을 동반하는 것도 있다.

(20) silhouette sign



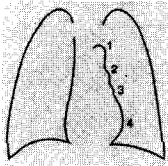
물의 농도의 음영과 물농도의 음영이 서로 맞닿은 경우, X선상, 양자의 경계가 불선명하게 되는 것. 정상으로는 선명하게 보이는 변연이 불선명하게 되는 것을 실루엣사인 양성이라고 부른다. 쉬머에 나타난 것은 무중엽의 무기폐에 의한 심우연의 실루엣의 소실이다.

(21) S sign of Golden, inverted S sign



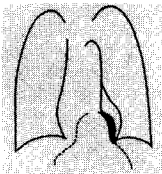
폐문부종양에 의한 폐엽성 무기폐를 나타내는 사인이다. 특히 우상엽의 무기폐에 있어서 무기폐의 원인이 되는 종양에 의해 중구층의 팽윤이 보인다. 전체적으로 역S자 모양의 변연이 형성되어 있다. 따라서, inverted S sign 또는 간단히 S sign이라고 부른다.

(22) third mogul



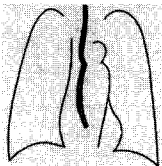
mogul이라는 것은 스키장의 눈이 혹 모양으로 나온 것을 말하며, 승모관 협착 등으로 좌심이가 확대되어 대동맥궁, 폐동맥주간에 연결된 좌심연의 세 번째 혹으로 third mogul이라고 부른다. fourth mogul은 좌심실이다.

(23) thoracoabdominal sign



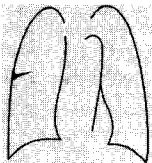
흉복부의 걸쳐진 병변은 폐와 접한 부분만이 단순X선상에서 살짝 보이게 된다. 횡격막 아래에 더 큰 병변이 숨어 있을지 모른다. 이것을 빙산의 일각이라고 해서 iceberg sign이라고도 부른다.

(24) 3 sign, ε sign



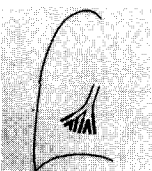
대동맥 협착에 의하여 대동맥궁으로부터 하행대동맥에 걸쳐서 3자와 비슷한 모양이 보이는 것. 협착부의 함요와 협착 전 및 협착 후 팽창에 의하여 형성된다. 식도 조영 전면상에서는 식도가 늘려서 ε 자와 비슷한 상이 생긴다.

(25) thorn sign



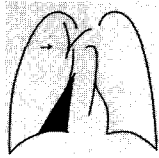
소엽간열내의 소량의 흉수 때문에 보이는 사인. 외측은 두껍고 내측으로 갈수록 가늘어진다. 흉수의 존재를 알려주는 소견이다.

(26) tram line



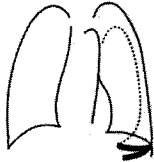
폐포침윤이나 섬유화 등에서 두꺼워진 기관지 벽이 궤도와 같이 평행선상으로 보이는 것. 만성기관지염, 기관지 확장증, 천식으로 보인다. 내강의 확장이 있는 경우, tubular shadow라고 부른다.

(27) upper triangle sign



한 쪽 폐하엽 또는 중엽에 무기폐가 있을 때, 전종격삼각이 환부측으로 편위되어 삼각형 음영으로 보이는 것. 당연히 전접합선도 환부측으로 편위된다.

(28) v sign



가벼운 기흉의 입위 흉부 X선상에서 늑골횡격막각 부근에 끝이 외측을 향하여 V자형의 음영을 나타내는 것. X선이 비스듬히 입사되어 air-fluid level 의 전후연이 다른 높이로 투영되어 생긴다.

(29) westermark sign

폐색전증에 있어서 색전부 이하의 폐나 투과성이 항진 되는 것. 지극히 가벼운 정도로 독영이 곤란할 때가 많다. 쉬머도 나타나지 않는다.

4. 피폭선량

4-1. 피폭선량 현황

흉부 정면의 평균 피폭선량은 20~30 mGy 범위라고 추정되며 IAEA는 40 mGy 이하로 권고하고 있다. 표 1에 DRH(FDA의 방사선 부문)에 의한 직접 흉부피부표면선량조사에 의하면 병원에서는 17.7 mR, 개인 의원에서는 19.9 mR이다.

표 1. 흉부 표면선량

	흉부 배복방향(PA)			
	병원(1984년 측정)		개인의원(1986년 측정)	
	Grid (n=317)	No Grid (n=102)	Grid (n=45)	No Grid (n=102)
최소치(mR)	2.5	2.4	4.8	0.5
중앙치(mR)	14.5	7.8	13.8	10.8
최고치(mR)	71.4	44.3	80.9	56.2
평균치(mR)	17.7	10.1	19.9	13.7
표준편차(mR)	0.6	0.7	2.2	1.0
변동계수(%)	3.3	6.9	11.0	7.2

4-2. 피폭선량 편차

이와 같이 피폭선량의 평균치를 보면 비슷하나 최소치와 최대치 사이의 편차는 20배 이상 나는 수가 있다. 이러한 편차가 생기는 이유로

- | | |
|----------------------------|----------|
| 1) 필름/증감지 조합 | 4 : 1 |
| 2) 관전압 (80~140 kv) | 2,5 : 1 |
| 3) Grid 사용과 격자비 | 2 : 1 |
| 4) 현상처리 | 2 : 1 |
| 5) 여과 | 2 : 1 |
| 6) 전압파형 | 1,3 : 1 |
| 7) 좌야 (소아 생식선) | 100 : 1 |
| 8) 초점 필름간 거리 (150, 200 cm) | 1,05 : 1 |
| 9) 천판과 카세트 재질 | 1,3 : 1 |
| 10) 자동 노출 장치의 사용 | 1,3 : 1 |

4-3. CR촬영의 피폭선량

흉부간접촬영의 피폭선량은 직접촬영의 2~4배에 달하는 것으로 알려져 있으며 CR시스템의 피폭선량 역시 직접 S/F시스템 보다 많은 것으로 조사되고 있다.

표 2. 간접촬영의 피폭선량

관전압	거 리	피 부	폐	유 방	갑상선
120 kV	90 cm	0.51	0.30	0.07	0.07
	100	0.41	0.29	0.07	0.08
	120	0.37	0.27	0.06	0.07
140 kV	90 cm	0.45	0.28	0.07	0.07
	100	0.37	0.28	0.07	0.07
	120	0.32	0.27	0.07	0.06

표 3. S/F : CR 시스템의 촬영 조건과 피폭선량

시스템	관전압	관전류	시 간	Grid	거 리	Bits	선량비
S-F	120 kV	100 mA	0.03 sec	10 : 1	200 cm	37	1.0
FCR A	100	160	0.04	8 : 1	180	37.7	1.5
FCR B	102	400	0.03	10 : 1	180	38.6	2.8
FCR C	110	320	0.02	8 : 1	200	37.8	1.6
FCR D	100	400	0.02	10 : 1	200	37.5	1.3

4-4. 선량계산방법

NDD(Non Dosimeter Dosimetry) 표면 선량 간이 환산법은 관전압, 관전류, 시간, 거리, 여과판의 5개 인자를 계산하는데 관전류와 시간, 거리는 표시치를 사용하고 보정계수로 변환하는 것은 관전압과 총여과의 2개 인자로 간단하게 계산할 수 있다. 정도가 높고 비교적 간단한 방법이나 관전압에서 측정점이 작아 앞으로 개선할 점이다.

계산식

$$D(\text{mGy}) = 6.5 \times \text{kV}(f) \times \text{총여과}(f) \times \text{mAs} \times (1/\text{FSD})^2 \times 0.88 \times 10^{-2}$$

여기서 D(mGy) : 3상 전파 장치에 의한 표면선량

6.5 : 상수

kV(f) : 관전압 보정계수

mAs : 관전압(mA) × 촬영시간(sec)

FSD : 초점- 피부간거리 (m)

0.88×10^{-2} : 흡수선량 변환계수 (mR-mGy 변환계수)

단상전파장치는 0.55, inverter 장치는 0.95를 곱하면 된다.

표 4. 관전압 보정계수 × 총여과 보정계수(kV(f) × 총여과(f))

kV		40	50	60	70	80	90	100	110	120	130	140
총여과	1.5 mmAl	0.347	0.598	0.928	1.33	1.86	2.41	3.06	3.65	4.19	4.69	5.15
	1.9 mmAl	0.262	0.462	0.728	1.08	1.52	2.00	2.58	3.12	3.64	4.15	4.64
	2.2 mmAl	0.229	0.406	0.653	0.967	1.38	1.84	2.388	2.92	3.43	3.89	4.38
	2.4 mmAl	0.204	0.366	0.591	0.885	1.27	1.70	2.22	2.74	3.23	3.70	4.20
	2.7 mmAl	0.183	0.331	0.537	0.810	1.17	1.58	2.07	2.55	3.04	3.51	3.98
	3.2 mmAl	0.144	0.267	0.444	0.681	1.00	1.37	1.82	2.28	2.74	3.019	3.65
	3.8 mmAl	0.116	0.222	0.376	0.587	0.875	1.21	1.58	2.06	2.50	2.93	3.39
	4.2 mmAl	0.0985	0.191	0.331	0.523	0.789	1.10	1.50	1.91	2.30	2.75	3.19
	4.6 mmAl	0.0821	0.162	0.288	0.465	0.714	1.01	1.39	1.79	2.21	2.63	3.07
	5.0 mmAl	0.645	0.136	0.250	0.412	0.643	0.926	1.28	1.67	2.07	2.49	2.92

참 고 문 헌

1. 增山英則 : 건강진단사업의 방향, 대한방사선기술학회지 25권 2호, 2002.
2. 서준범 : 폐암의 조기발견, 대한방사선기술학회지 26권 1호, 2003.
3. 林邦昭 : 흉부단순X선진단, 秀潤社, 2000.
4. 山本洋一 : 흉부X선사진의 최적화, 1992.