

Y needle을 이용한 간단한 이중검 수술

양병은 · 김성곤 · 김용관*

한림대학교 의과대학 구강악안면외과학교실
관동대학교 의과대학 구강악안면외과학교실***Abstract** (J. Kor. Oral Maxillofac. Surg. 2004;30:157-161)

SIMPLE DOUBLE EYELID OPERATION (ORIENTAL BLEPHAROPLASTY) USING Y NEEDLE

Byoung-Eun Yang, Seong-Gon Kim, Yong-Kwan Kim*

Dept. of Oral & Maxillofacial Surgery, College of Medicine, Hallym University
*Dept. of Oral & Maxillofacial Surgery, College of Medicine, Kwandong University**

The eyes, the saying goes, are the windows of the soul. It's the first thing you notice about a person. Therefore, many people want to possess beautiful eyelids. Surgical formation of a palpebral fold and sulcus divides the lid into two well-defined segments (palpebral and pretarsal), producing the double eyelid desired by many Oriental women as well as an increasing number of man recently.

Upper lid blepharoplasty is the Oriental eye is one of the variations of standard upper lid blepharoplasty.

In Oriental double eyelid surgery, there have been two approaches to form a superior palpebral fold: the buried suture(nonincision) method and the full external incision method. Conventionally, the nonincision technique has been shown to produce little postoperative edema. However, the probability of the fold disappearing is high, and this technique cannot be performed in patients with fatty eyelids. Conversely, the incision technique has contrary characteristics. Recently, partial incision(or semi-open) technique which is combination of mentioned methods is used, this technique is removal of pretarsal tissue, muscle, and/or orbital fat around 2 or 3 incision site to facilitate tarsus-dermal adhesion. Our method is on the basis of this technique, furthermore, compared with conventional semi-open method, Y(Yang's) needle assisted double eyelid operation is more easy, convenient, saving-time method and provide satisfactory results.

Key words : Double eyelid operation, Oriental blepharoplasty, Y needle, Facial cosmetic surgery

I. 서 론

구강악안면외과의 영역이 날로 늘어나면서 많은 외과의들이 얼굴심미수술에도 관심을 가지게 되었다. 눈은 얼굴의 표정을 나타내는데 가장 큰 기여를 하며 나이가 들에 따라 가장 많은 영향을 받는 부위이기도 하다. 구강악안면외과에 내원하는 전형적인 환자는 눈 주위 성형수술에도 이상적일 수 있다. 악교정수술을 받는 환자들도 심미적인 욕구를 지니며 임플란트 수술환자나, 보철전외과수술환자, 사랑니발치수술환자도 얼굴심미수술에 대해 문의하기도 한다¹⁾.

눈은 마음의 창이며 사람의 첫인상을 좌우하는 중요한 요소이다. 이런 이유로 아름다운 눈꺼풀을 갖는 것은 여러 사람들의 소

망이기도 하다. 대략 50%의 동양인이 단안검을 지니는데 이것은 상안검주름이 없고 상안와용기로부터 커튼처럼 걸쳐진 눈꺼풀과 안와격막전방의 피하지방존재, 상안검거근 건막의 부착부위 차이 때문이다²⁾ (Fig. 1). 최근 동양의 여성뿐 아니라 일부 남성들도 눈꺼풀이 안검부분과 검판전조직이 잘 경계되도록 하는 외과적 수술이 널리 시행되고 있다. 이런 경우의 안검성형술은 통상 이중검 수술 이라고 불리고 있으며 동양에서 가장 흔하게 시행되고 있는데 이것은 사회적 서구화에 기인한 것으로 여겨진다. 동양인의 눈에서 통상적으로 시행되는 상안검수술은 표준적인 상안검수술의 변형이다. 이중검수술의 목표는 단안검에서 접힘이 발견되는 부위에서 진피로 삽입되는 상안검거근건막의 미약한 확장을 재창조해주는 것이다. 이것은 검판과 피부사이의 부착을 야기하여 이루어질 수 있는데 봉합을 해주거나 안륜근의 눈꺼풀부분을 일정량 잘라내는 방법으로 시행한다.

본 저자는 최근 보고 되는 이중검수술을 고찰해 보고 좀더 표준적이고 쉽게 적용할 수 있는 방법을 생각해보아 고안한 평행 바늘(Y needle)을 이용하여 비교적 짧은 시간에 표준화 할 수 있는 시술법으로 양호한 결과를 얻었기에 문헌고찰과 함께 보고하는 바이다.

양 병 은

431-070, 경기도 안양시 동안구 평촌동 896번지
한림대학교 성심병원 구강악안면외과

Byoung-Eun Yang

Dept. of OMS, Hallym University Sacred Heart Hospital
896, Pyungchon-dong, Tongan-gu, Anyang, Gyeonggi-do, 431-070, Korea
Tel: +82-31-380-3870 Fax: +82-31-387-2475

E-mail: oms@face.or.kr

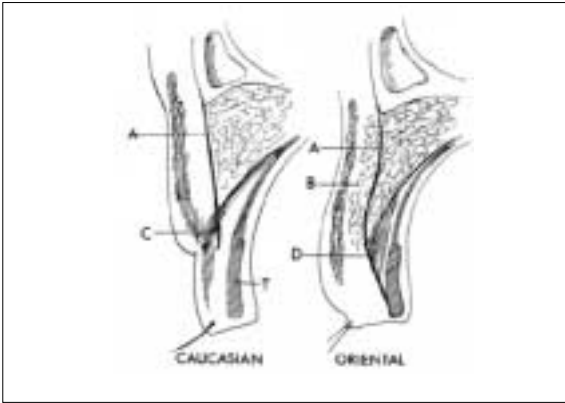


Fig. 1. Anatomic variations in the Caucasian and Asian eyelids. A= Orbital septum; B= submuscular fat; C=the expansion of the levator aponeurosis through the orbital septum and orbicularis oculi to attach to the skin of the superior palpebral fold in the Caucasian lid. D= the levator expansion terminating at the orbital septum in the Asian lid. T= tarsal plate (From McCarthy JG: Plastic Surgery, vol 3 part 2. Philadelphia, WB Saunders, 1990 p 2421)

II. 증례 보고 및 고안

병력검사를 시행하고 안과적 검사를 시행하였다. 환자와 충분한 상담 후 원하는 이중검라인을 선택하였다. 본 법을 시행한 환자는 20대이고 피부의 늘어짐이 거의 없는 경우로서 누워있을 때 윗 눈썹을 살짝 잡아당겨보아서 윗눈썹하방에서 안검연까지 대략 20mm 내외였으며 이런 경우 절개법이 아닌 비절개식 이중검수술로도 큰 효과가 있다고 생각되며 통상 작은 이중검을 선호하는 세대를 반영하여 대략 중앙부위를 7~8mm 가량을 선택하였다. 이를 토대로 이중검형성라인을 설정하고 3부위를 표시하였다. 에피네프린을 함유한 리도케인 국소마취를 표시한 세부위에 시행하고 proparacaine을 좌우 1~2적 점안하고 윗 눈꺼풀

을 뒤집어 피부의 3부위에 상응하는 결막측에도 국소마취를 시행하였다. 11번 blade를 이용하여 중앙에 대략 6mm 좌우 각각 5mm 가량의 절개를 시행하고 선택적으로 필요한 만큼의 근육과 지방을 electric cautery 기구를 통해 제거하고 고안된 Y needle을 피부 측부터 결막 측으로 통과시켰다(Fig. 2A, B). 통상 검관의 상방에서 1/3부위가 통과되도록 시도하였다. 이물감이 느껴지지 않게 결막 쪽에 나일론이 잘 매몰될 수 있도록 Y needle 각 사이를 electric cautery 기구를 통해 절개를 시행하였다. 7~0 nylon을 이용하여 한쪽 바늘귀를 통과시킨 후 다른 쪽 바늘귀로 통과시켜 Y needle을 피부 쪽으로 빼내어 통상의 surgeon's knot을 6~7차례 시행하고 피부하방에 매몰하였다.

이 방법을 통해 총 3명의 환자를 시행하였다. 첫 번째는 27세 여자환자로 이전의 윗 눈꺼풀에 대한 수술경험이 없고 외상 받은 적이 없으며 좌우 눈의 비대칭 소견으로 평소 쌍꺼풀용 테이프를 사용하여 왔는데 좌측은 대략 8mm, 우측은 7mm가량의 테이프를 사용하였다. 이 환자의 경우 눈썹을 부드럽게 당긴 상태에서 윗눈썹하방에서 상안검연까지 대략 22mm로 환자와의 상담을 통해 통상 사용해왔던 테이프 양만큼의 이중검형성라인이 이루어지도록 시도하였다(Fig. 3). 두 번째는 23세 여자환자로 역시 좌우비대칭 소견을 보이며 수술경험이 없고 외상 받은 적이 없는 환자로 윗눈썹하방에서 상안검연까지 20mm로 좌측 8mm 우측 9mm의 이중검형성라인을 디자인하고 시행하였다(Fig. 4). 세 번째 환자는 22세 여자환자로 윗눈썹에서 상안검연까지 20mm로 큰 이중검을 원치 않아 좌우 7mm의 이중검형성라인을 디자인하고 시행하였다(Fig. 5). 수술 후 피부부위는 특별한 처치를 시행치 않고 steri-strip을 작게 잘라 붙여주었으며 항생제 안약을 처방하였으며 long acting steroid를 근주하였다.

Y needle의 착안은 통상의 3/8 circle의 double arm을 사용한 방법과 달리 피부 측에서 삽입되는 부위와 결막 측으로 통과되는 부위와 일정하도록 하며 bevel이 밖으로 향해있어서 윗 눈꺼풀을 뒤집었을 때 피부와 검관의 늘어짐에도 묶여지는 부위가 일정하도록 해주기 위해서이다. 또한 한번에 삽입되는 needle이 두 개이지만 환자가 느끼는 부담감 및 통증의 정도는 경험상 바늘

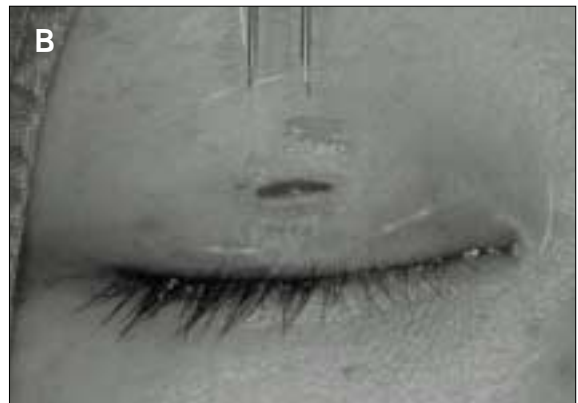
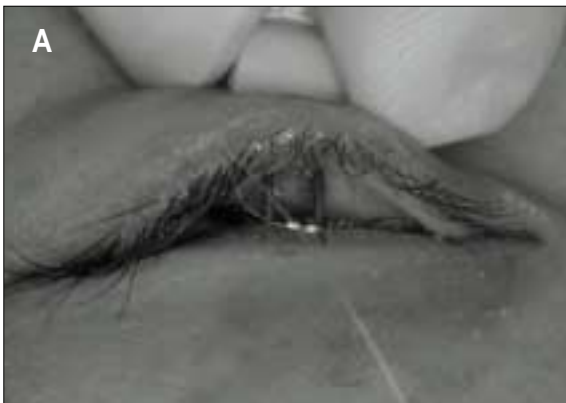
Fig. 2A, B. Y needle-assisted double eyelid operation view

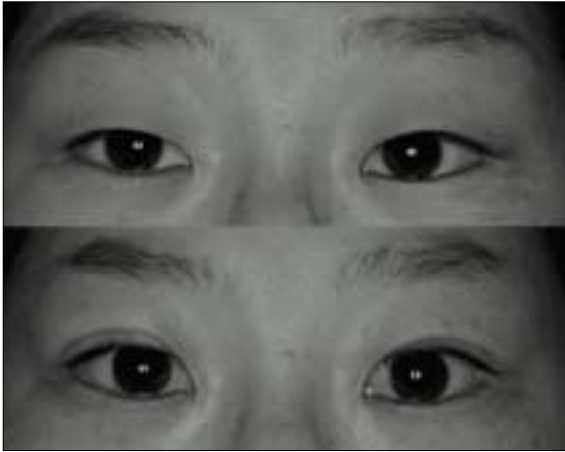

Fig. 3. Case 1 preoperative and postoperative view

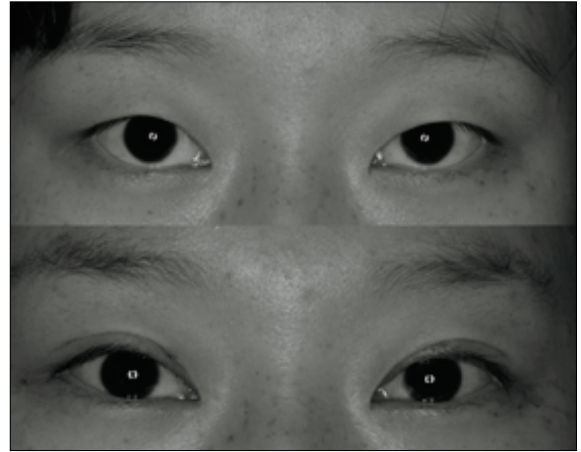


Fig. 4. Case 2 preoperative and postoperative view

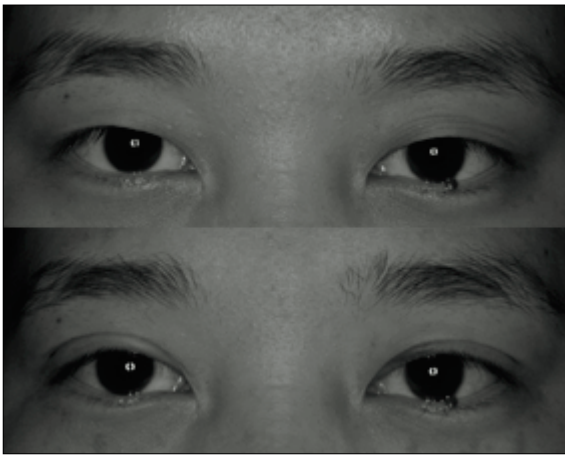


Fig. 5. Case 3 preoperative and postoperative view

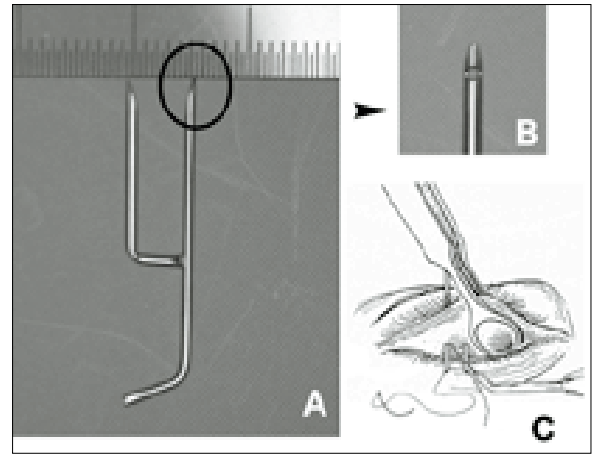


Fig. 6A. Y needle, B. Magnifying view of needle tip, C. Simple diagram

한 개가 통과하는 것과 크게 다르지 않다고 생각되며 통상의 double arm을 이용한 방법보다 눈꺼풀을 뒤집는 횡수도 적게 된다. 본 방법에서는 두개의 바늘간의 간격은 중심을 기준으로 약 5mm 정도로 고안하였다 (Fig. 6A, B, C).

III. 총괄 및 고찰

전 세계적으로 미용수술의 요구도가 증가추세에 있으며 특히 동양에서 급속도로 늘어나고 있다. 대표적으로 가장 많이 이루어지고 있는 수술은 용비술(augmentation rhinoplasty)과 이중검수술(Double eyelid operation)이다.

구강악안면외과의의 치료 영역은 점점 증가추세에 있으며 많은 외과의들이 얼굴심미수술에 점점 관심을 갖고 있다¹⁾. Jerry는 구강악안면외과의사에게 있어서 악교정 수술이 중요한 부분을 차지하고 있으나 최근 들어 구강악안면외과의사는 점점 연조직

수술을 시행하려하며 성형외과 의사는 점점 경조직 수술을 시행하려고 한다고 말했으며 전문과목간의 해부학적 정의가 예전처럼 더 이상 확고부동하지 않고 중요한 문제가 아니며 중요한 것은 수련과 경험, 능력이라고 말했다²⁾.

최근 들어 SCI 급 학술지에 발표되는 동양인의 이중검 수술의 대부분은 한국에서 발표된 것이 주종을 이룬다. 얼굴의 심미수술 중에 가장 많이 차지하는 것이 눈 주위의 수술이라고 해도 과언이 아닐 것이다. 구강악안면외과의가 눈 주위 수술을 하는 것에 대해 여러 이견이 있을 수 있을 것으로 생각되나 안와골절 및 기타 관골골절정복술에도 눈 주위의 절개를 통한 접근법이 익숙하게 이루어지고 있는 현실에서 이중검 수술을 포함한 안성형술에 대한 접근 및 고찰이 필요할 것으로 생각된다. Laskin은 악안면외상이나 악교정수술, 얼굴심미수술을 시행하는데 있어 술기상의 차이가 있을 것인가 라는 질문을 했을 때 얼굴의 심각한 외상을 치료할 수 있다면 또한 안성형술을 적절히 시행할 수도 있

을 것이라는 점은 추측하기 어려운 것은 아니라며 전분과목간의 경쟁은 문제라고 여기기보다는 선물이라 생각해야 한다고 했다⁴⁾. 미국이나 유럽등의 구강악안면외과에서 술식상의 많은 부분이 할당되어지는 것은 아니지만 시행되고 있으며 그 빈도가 높아지고 있음을 감안할 때 차츰 이 부분에 대해서도 검증된 술식들로 교육이 이루어져야 하리라 생각된다.

이중검수술의 대상은 어머니와 함께 오는 사춘기중반의 소녀나 20대 초반의 여성들이 주종을 이루며 최근 들어서는 20대 중반이나 30대의 남성들의 요구도 증가되는 추세이다. 여성들의 경우는 eyeliner적용에 어려움을 호소하며 이런 이유로 셀로판테입 등을 적용하여 이중검의 모양을 만들려는 시도들이 이루어지고 있다.

이중검 수술은 약교정수술과 달리 결과확인까지의 시간이 짧고, 수술의 난이도에 비해 그 결과가 얼굴전체의 이미지에 미치는 영향이 크며 환자의 기대치 또한 더 높은 것으로 생각된다. 모든 심미수술이 마찬가지이겠지만 환자의 기대치와 수술의 동기를 잘 파악하고 적절한 환자의 선택에 중요하다.

이중검 수술의 주된 목표는 잘 형성된 상안검주름의 형성이며, 부가적으로 동양인에게서 전형적으로 나타나는 부푼 눈꺼풀모양을 보이게 되는 눈주위지방의 제거와 검관전방의 피부를 당겨주는 것과, 전체 혹은 부분적인 내안각채피를 제거하는 것이다. 수술법은 상태에 따라 절개법과 비절개법 및 여러 저자들에 따라 다양한 방법으로 시술되어지고 있다.

이중검수술은 동양에서 이루어지는 심미수술 중 가장 많이 차지하는 수술이며 이것은 인종 형태학적으로 약간의 보고자마다 차이가 있으나 30~60%⁵⁾정도만 쌍꺼풀을 지니고 있기 때문이며 사회적 서구화 및 군중심리 그 맥이 닿아있는 듯 하다. 이중검 형성의 발생기전에 대해서는 이견이 있긴 하나 상안검거근이 안륜근을 관통하여 상안 검관 전방의 피부에 부착되면서 이중검이 형성된다는 이론⁶⁾이 받아들여지고 있다. 따라서 수술의 목적은 그와 같은 부착부위를 만들어 주는데 반흔조직에 의하거나 아니면 상안검거근-진피 삽입을 외과적으로 만들어주는 것이다. 대개 이중검수술은 통상 두 가지 범주로 나뉘는데 하나는 절개식 수술이며 다른 것은 비절개식이다. 일반적으로 비절개법은 절개법에 비해 술후 부종이 적지만 외과적으로 형성된 안검주름이 없어지는 경우도 생기며, 눈주위 지방이 많을 때 적용하기 어렵다. 절개식의 경우는 수술시야가 좋고 술자가 해부학적 구조물을 직접 확인하며 시술이 이루어질 수 있으며 과잉조직을 제거하기도 쉽다. 또한 비절개식에 비해 이중검의 유지가 지속적이라 할 수 있으나 흉이 남을 가능성이 높고 술 후 회복기간도 길다. 이에 비해 비절개식은 수술이 비교적 간단하고 수술시간이 짧고 통증도 절개식에 비해 적으며 회복도 빠르지만 쉽게 풀릴 수 있으며, 봉입낭의 형성, 이물반응 등이 발생할 확률이 높다는 문제점이 있다⁸⁾. Shirakabe 등은 1896년 Mikamo에 의해 3 stitch 법을 이용한 이중검수술이 최초로 소개되었다고 보고했으며⁹⁾ 이후 Uchida¹⁰⁾ 에 의해 Hata¹¹⁾등에 의해 여러가지 방법이 보고되었다. 이후 Sayoc⁷⁾, Fernandez¹²⁾, Boo-chai¹³⁾ 등에 의해 다양한 방법들이 발표되었다.

Hsu 등의 연구에 의하면 이중검을 크게 두 군으로 나눌 수 있다고 했는데 첫째는 외측이중검(outer double eyelid)이라 칭하여 중심부위 속눈썹경계에서 주름이 7~10mm정도에 위치하는 경우이며 두 번째는 내측이중검(inner double eyelid)이라 칭하여 중심부위 속눈썹경계에서 주름이 3~5mm정도에 위치하는 경우이다. 첫째군은 내안각채피가 아주 작거나 없어서 서양인과 비슷한 양상을 보이는 것으로 평행형태(parallel type)라 부르는데 이것은 눈꺼풀 경계와 주름이 평행하게 진행되기 때문이다. 두 번째 군은 내안각채피가 작거나 중등도 존재하는 경우로 눈을 치켜 뜰 경우 눈꺼풀 주름이 모호해지는 경우로 피부접합이 eyelash에 부착되어 보인다¹⁴⁾. 정확한 조사가 이루어진 것은 아니나 두 번째 군의 형태가 최근에 선호되는 것으로 사료된다. 본 방법에 적용된 대상은 어느 정도 내안각채피가 존재하여 이를 건드리지 않고 두 번째 군과 같은 형태를 목표로 계획했는데 초심자가 내안각채피교정수술을 하는 것이 어렵고 반흔 구축이 잘 생기는 부위여서 특별히 환자가 이부위에 대한 교정수술을 원하는 경우가 아니라면 가능한 수술에 포함시키지 않는 것이 좋다¹⁵⁾. 본 방법의 대상자들은 내안각채피의 양이 크지 않고 저자의 생각으로 적정량의 내안각채피는 동양적인 측면을 어느 정도 남겨둔다는 주관적인 생각에서이다. 만약 내안각채피의 양이 과다하여 내안각채피수술이 필요하다면 먼저 내안각채피수술을 시행하고 절개법이나 비절개법 수술이 이루어져야 한다. 또 용비술을 고려하는 환자라면 용비술을 먼저 시행하고 내안각채피수술을 시행해야 한다.

일반적으로 비절개식 이중검 수술의 적응증으로는 상안검의 피부가 얇고, 피하지방이 적거나, 부분적인 약한 쌍꺼풀이 이미 있는 경우, 또는 간헐적으로 쌍꺼풀이 형성되어 있는 경우, 상안검의 이완도가 적은 경우, 폭이 큰 쌍꺼풀을 환자가 원치 않는 경우라고 보고 되고 있다¹⁶⁾. 비절개식의 경우도 크게 봉합법과 매몰봉합법으로 분류할 수 있는데^{17,18)} 술자의 선호도 및 환자의 상태에 따라 이용된다. 봉합법의 경우에는 구슬(bead)을 사용하고 술후 7~10일경에 발사하므로 부종이 2주 이상 지속되는 단점이 있어 근래에는 봉합법보다는 매몰봉합법을 시행하는 경향이라는 보고도 있다¹⁸⁾. 기구를 이용한 방법으로 Turukiri는 이중검 devisor¹⁹⁾, Shiao는 Twin-needle suture를 이용하여 수술을 용이하고 정확하게 할 수 있다고 보고했다²⁰⁾. Turukiri가 고안한 기자는 이중검의 형태를 추정해보고 8mm간격의 봉합을 한 군데 시행해 주기 위한 부위를 가능하기 위한 기자로 이용되었지만 본 방법은 세군데를 시행하는 것이 원칙이므로 8mm간격보다는 작은 5mm간격으로 시행하여 조직의 결찰이 넓게 하는 것에 비해 결찰에 따른 반흔형성가능성을 최소화할 수 있다고 사료된다.

최근의 추세는 절개법과 비절개법의 두 가지 방법을 병용한 것으로 부분절개법이라 하여 2~3곳에 작은 절개를 시행하고 지방을 제거하여 검관-진피 봉합을 시행하는 방법이 많이 시행되고 있다. 절개법에 비해 비절개법이나 부분절개법은 이마의 처짐이 없고 전에 수술경력이 없을 경우에 이용할 수 있으며 원래 상태로 전환하기가 쉽고 경험이 많지 않은 외과외도 적용하기 쉽다.

방법적인 측면과 달리 한 가지 더 고려할 사항은 이중검 생성 부위의 높이이다. 새롭게 형성되는 주름의 높이는 환자마다 아주 다양하게 적용되어야 한다. Wang 등에 의하면 20명의 사체에 안검의 구조에 대한 연구결과 90%에서 안와격막과 거근건막의 융합부위가 검관의 상방경계하방에 존재한다고 보고하였다²⁰. 기준을 삼을 수 있는 것은 검관의 넓이나 높이를 토대로 행해질 수 있는데 고려할 점은 상안검거근건막의 insertion부위가 검관의 윗 경계가 아니라 윗 검관의 상 1/3부위라는 점이다. 이중검의 형성시 검관의 높이보다 높게 설정했을 경우 접힘 부위가 비정상적이 될 수 있으며 너무 좁을 경우는 무의미할 수도 있다. 너무 넓지도 좁지도 않는 접힘의 높이를 계획하는 것이 중요하다.

본 저자는 보고된 여러 방법을 기초로 하여 부분절개법을 통해 3곳의 피하지방 및 안륜근 일부를 제거하여 시행하는 매몰봉합법을 토대로 Y needle을 이용해서 이중검 수술을 시행하였다.

Ⅳ. 요약

본 방법을 통해 수술할 경우 몇 가지 장점이 있다. Y needle의 경우 5mm간격으로 고안되어 있어 3부위에서 일정량의 조직결찰이 가능하고 고안에 따라 여러 가지 간격으로 만들어 질 수 있어 환자의 상태에 따라 적용가능하다. 또한 피부부위에서 결막으로 들어가는 부위가 수직이어서 원하는바 정확한 이중검 위치를 만들어 줄 수 있다. 초심자가 시행하더라도 관통부위를 eyelash 경계와 비교적 평행하게 만들어 줄 수 있다. Needle의 삽입이 2개가 한꺼번에 삽입되므로 환자가 느끼는 통증이 감소되며 술자의 편의도도 증가하리라 생각된다. 부분절개법을 사용하여 잉여지방 및 조직을 제거하였고 매몰하여 흉터와 부작용을 최소화하였고 회복기간과 수술시간을 감소시킬 수 있었다. 본 방법은 모든 경우의 이중검수술에 이용될 수는 없겠으나 고찰에서 기술한 비절개식이나 부분절개식 이중검수술의 적응증에 해당되는 경우에 이용할 경우 아주 간단하고 임상적으로 표준화 될 수 있는 방법으로 응용될 수 있을 것으로 사료되어 문헌고찰과 함께 보고하는 바이다.

참고문헌

1. John EF : Blepharoplasty for the Oral and Maxillofacial Surgeon. J Oral Maxillofac Surg. suppl1 2003;61:126.
2. McCarthy JG : Esthetic surgery in the Asian patient. Plastic Surgery, vol3 part2. Philadelphia, W.B.Saunders Co. 2001: 2422.
3. Jerry LJ : Maxillofacial surgeons bring unique set of skills to elective cosmetic surgery. AAOMS press release sep. 2003.
4. Laskin DM : Establishing the scope of dentistry. J Oral Maxillofac Surg. 2001 ;59(10):1127.
5. Baek SM, Kim SS, Tokunaga S, Bindiger A. : Oriental Blepharoplasty; single stitch, Non incision technique. Plast Reconstr Surg. 1989;83:2:236-242.
6. Onizuka T, Iwanami M. Blepharoplasty in Japan :Aesthetic Plast Surg. 1984;8(2):97-100.
7. Sayoc BT : Plastic construction of the superior palpebral fold. Am J Ophthalmol. 1954;38(4):556-559.
8. Weng CJ, Noordhoff MS. : Complication of Oriental blepharoplasty. Plast Reconstr Surg. 1989;83:4:622-628.
9. Shirakabe Y, Kinugasa T, Kawata M, et al.: The double-eyelid operation in Japan: its evolution as related to cultural changes. Ann Plast Surg 1985;15(3):224-241.
10. Uchida K.: The Uchida method for the double-eyelid operation in 1523 cases. Jpn J Ophthalmol 1926;30:593.
11. Hata B.: The bead method in the double-eyelid operation Jpn Rev Clin Ophthalmol, 1933;8:491.
12. Fernandez IR : The double eyelid operation in the Oriental in Hawaii. Plast Reconstr Surg 1960;25:257-264.
13. Boo-Chai K : Plastic construction of the superior palpebral fold. Plast Reconstr Surg. 1963;31:74-8.
14. Liu D, Hsu WM: Oriental eyelids: Anatomic differences and surgical consideration. Ophthal Plast Reconstr Surg 1986;2:59-64.
15. Smith, Byron C : Asian Blepharoplasty, vol 2. St. Louis, Mosby, 1987:705.
16. Mutou Y, Mutou H. : Intradermal double eyelid operation and its follow-up results. Br J Plast Surg. 1972;25(3):285-91.
17. Ohmori K: Esthetic surgery in the Asian patient In McCarthy JG(Ed), Plastic Surgery. 1st ed. Philadelphia, WB Saunders 1990:2415.
18. Kobayashi K, Shirakabe T: Blepharoplasty in Orientals - Nonincision technique Plast Reconstr Surg 1991;1:496.
19. Turukiri K.: Double eyelid operation using buried suture method. J Jpn Soc Aesthet Plast Surg 1988;10:31.
20. Shiao IS.: Oriental double eyelid: a simplified nonincisional technique using the twin-needle suture. Plast Reconstr Surg. 1995;96:179-182.
21. Wang HM, Bian CJ: The anatomy of upper eyelid and its clinical significance. Chin J Plast Surg Burns 1986;2:273-275.