

## 치성감염으로 발생한 상악동염을 동반한 관골의 골수염 - 증례보고-

강희제 · 이정훈 · 김용덕 · 변준호 · 신상훈 · 김육규 · 정인교

부산대학교 치과대학 구강악안면외과학교실

**Abstract** (J. Kor. Oral Maxillofac. Surg. 2004;30:251-254)

### OSTEOMYELITIS OCCURRING IN THE ZYGOMA CAUSED BY ODONTOGENIC MAXILLARY SINUSITIS - CASE REPORT

Hee-Jea Kang, Jung-Hun Lee, Yong-Deok Kim, June-Ho Byun, Sang-Hun Shin, Uk-Kyu Kim, In-Kyo Jung

*Dept. of Oral and Maxillofacial Surgery, College of Dentistry, Pusan National University*

Osteomyelitis is the inflammatory disease occurred in the bone, involving a bone marrow, a Harversian system and the underlying cortical bone. Osteomyelitis is divided into acute and chronic osteomyelitis. Chronic osteomyelitis is presented as a pain, swelling, pus discharge and radiographic change. The pathogenesis of osteomyelitis occurring in the facial bone is predominately due to odontogenic microorganisms, Staphylococcus, resulted in odontogenic infection or post-traumatic infection. The mandible is the most commonly involved facial bone and the bones in the middle of third of the face is rare because of a abundant blood supply. Moreover, Osteomyelitis occurring in the zygoma is extremely rare. In our department, we report the case that osteomyelitis occurring in the zygoma with diabetes is resulted by odontogenic maxillary sinusitis.

## I. 서 론

골수염은 골에 발생한 염증성 질환으로서 골수강 뿐아니라 피질골, 하버시안체계, 골막과 주변조직의 염증까지 포함한다<sup>1)</sup>. 악골의 골수염은 상악에 혈관분포가 풍부하기 때문에 상악보다 하악에 6배 이상 호발한다<sup>2)</sup>. 더욱이 관골에 발생하는 골수염은 매우 드물며 Adekeye 등은 141증례의 악골골수염을 분석하였으며 그에 따르면 악골에 발생하는 골수염의 약 1.42%를 차지한다<sup>3)</sup>. 악골의 골수염은 치성감염, 외상 후 감염, 결핵균, 매독균 등의 특수 감염 및 방사선 조사후등의 여러 가지 원인에 의해 발생하는 데 특히 당뇨병, 백혈병등과 같이 저하된 면역체계를 가진 환자에는, 그 증상이 더욱 악화되고 치명적일 수 있다.

본 교실에서는 당뇨병을 가진 환자에서 치성 상악동염에서 파급된 또한 드물게 나타나는 관골의 골수염을 적절히 치료하여 좋은 결과를 얻어 이에 증례를 보고하는 바이다.

## II. 증례보고

53세 여성환자로서 우측 안면부의 동통을 동반한 종창을 주소로 내원하였다. 오랫동안 진행되어온 당뇨병을 치료받고 있지 않았으며 전신상태는 좋지 않아 보였다. 2개월 전 개인치과에서 상악우측 제1대구치를 발거한 병력이 있었으며 내원 전 상기 주소로 다른 병원에서 약 1주일간의 입원을 통한 항생제 치료와 절개 및 배농을 실시하였으나 증상이 호전되지 않았으며 본과에 의뢰된 당시 우측안면부의 동통을 동반한 종창과 이 부위에 발적, 국소적 발열, 둔통을 관찰할 수 있었다.

내원 당시 임상병리 검사상 WBC  $9.5 \times 10^3/mm^3$ , Hb 11.7gm/dl, ESR 53mm/hr, CRP 2.62, HbA1c 12.8%, Glucose 280mg/dl을 나타내어 감염상태가 진행되고 있으며 당노가 잘 진행되고 있지 않음을 알 수 있었다. 잘 조절되지 않는 혈당의 조절과 외과적인 처치를 위하여 환자는 입원하였으며 입원 초기 혈당이 잘 조절되지 않았으나 가벼운 운동과 1800Kcal의 식이조절을 동반하여 아침 7시에 neutral protamine Hagedorn(NPH) insulin 30units, 오후 5시에 NPH insulin 12units을 투여하여 점차 혈당을 조절하였다.

흡인을 통하여 얻은 검체를 배양 및 항생제 감수성 검사를 시행하였으며 결과 Gram (+) cocci와 Gram (-) bacilli로 검출되었다. 세균배양과 항생제 감수성검사 결과에 따라 살균성인 2세대 세팔로스톨린과 정균제인 아미노글리코사이드, 그리고 혐기성세

### 강희제

602-739 부산광역시 서구 아미동1가 10번지  
부산대학교 치과대학 구강악안면외과

Hee-Jea Kang

Dept. of OMFS, College of Dentistry, Pusan National University  
10, Ami-dong 1ga, Seo-gu, Busan, 602-739, Korea  
Tel: 82-51-240-7436 Fax: 82-51-244-8334

E-mail: khjwhite@hanmail.net

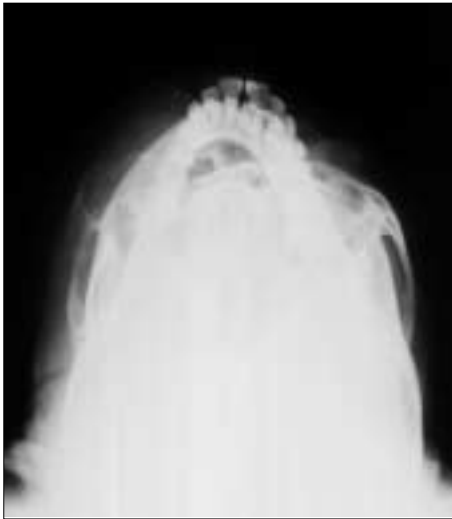

Fig. 1. Preoperative X-ray

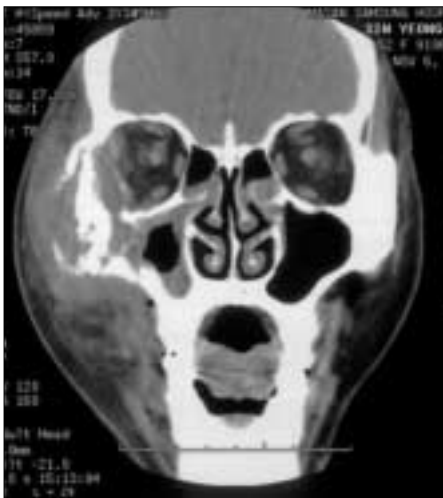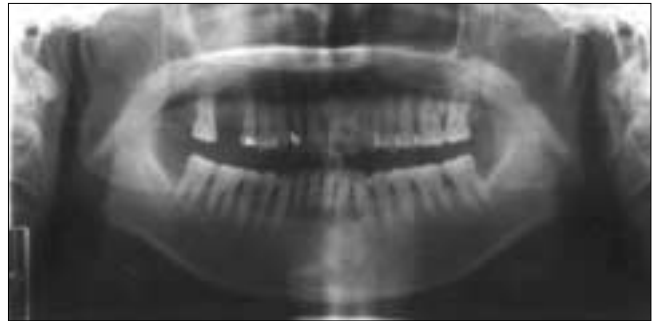


Fig. 2. Preoperative CT

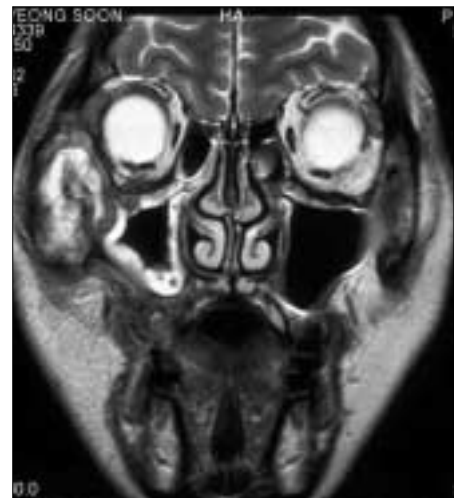

Fig. 3. Preoperative MR

균에 감수성이 높은 메트로니다졸을 사용하였다.

촬영한 일반방사선상에서 제1대구치 발거부위의 구강-상악동 누공과 함께 우측 관골부위의 골막의 증식과 골의 파괴를 관찰할 수 있었으며(Fig. 1), CT와 MRI상 우측상악동의 측벽과 우측안와의 외하방부위의 골의 파괴와 함께 형성된 부골과 농이 관찰되며 우측상악동의 점막의 비후도 관찰되었다(Fig. 2, 3).

임상진단으로 안와하농양과 상악동염을 동반한 관골의 골수염과 혹은 악성소견으로 가진단내리고 항생제 및 진통소염제를 통하여 경과를 관찰하였으며 이 기간동안 구강내로 절개 및 배농을 시행하고 지속적인 드레싱을 시행하였다. 입원치료를 통하여 당뇨가 조절된 후에 환자는 전신마취하에 수술이 계획되었다. 관골과 상악동을 포함하는 접근이 필요했으며 subciliary

extension된 Weber-Ferguson incision은 만족할만한 접근을 제공하였다(Fig. 4). 술중 동결절편생검상 만성과 급성 염증성 조직으로 결과가 나왔으며 형성된 부골을 제거하고 주변의 염증성 조직을 제거하였다(Fig. 5). 상악동염을 처치를 위하여 Caldwell-Luc's(C-L's) operation을 시행하고 상악동의 염증성 점막조직을 다 제거하였다(Fig. 6).

술후 환자는 약 2주간의 입원기간을 통하여 혈당을 조절하고 감염상태를 호전시켰으며 퇴원후 2주간의 투약은 계속되었다.

퇴원 후 경과관찰 하였으며 다른 염증성 재발을 보이지 않았으며 술후 5개월째 우측관골부의 함몰이 관찰되고 있으며(Fig. 7), 방사선사진상에서도 관골부위의 골 결손부위가 관찰되고 있다(Fig. 8).

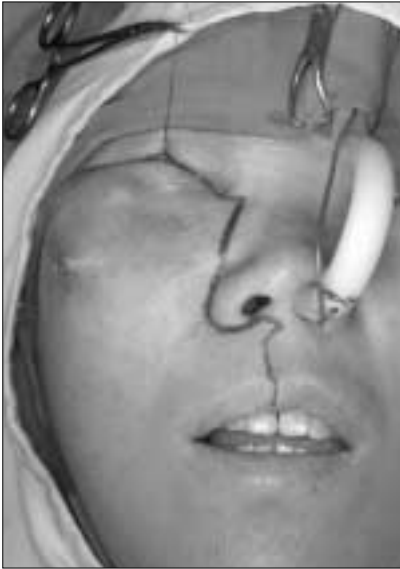

Fig. 4. Weber-Ferguson incision/c subcilicry extension

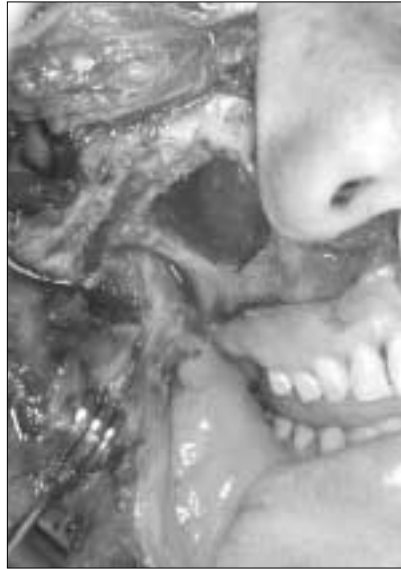

Fig. 5. Weber-Ferguson incision/c subcilicry extension




Fig. 6. The sequestrae

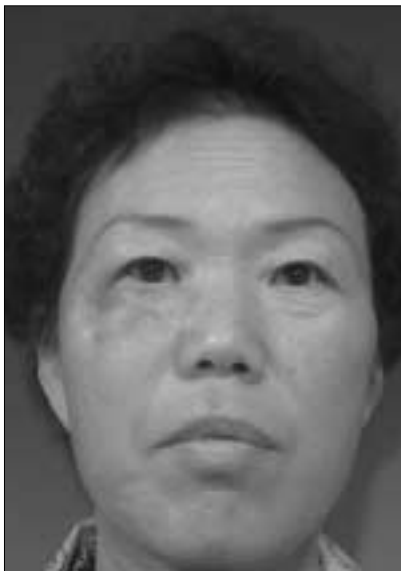

Fig. 7. After 5 months, Follow-up

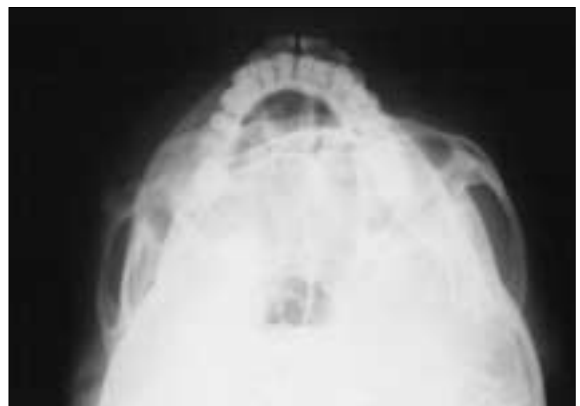

Fig. 8. After 5 months, Follow-up X-ray

### Ⅲ. 고 찰

악골 골수염은 악골내에서 흔한 질환중의 하나이며 그 빈도에 있어서는 Leiberman 등에 의하면 대퇴골, 경골, 상완골, 요골, 척골, 척추골, 종골에 이어 8번째로 호발한다고 보고되고 있다<sup>4)</sup>. 악골내에서의 빈도를 보면 하악골이 상악골에 비해 6배 정도 더 호발하며<sup>5)</sup> 이는 하악골이 상악에 비해 피질골의 두께가 두껍고 하

악골에 가해지는 혈액공급은 단지 하치조동맥 및 골막으로부터 이루어지므로 상악에 비해 혈액공급이 원활하지 못하기 때문이다<sup>2)</sup>. Adekeye 등에 의하면 본 증례와 같이 관골에 골수염이 발생한 경우는 1.42% 정도로 매우 드물다<sup>3)</sup>.

골수염의 원인으로 치성감염에 의한 것이 가장 흔하며 악골의 복합골절, 낭종 그리고 중양의 2차 감염에 의한 원인, 결핵, 방사선균등의 특수감염에 의한 것들이 있으며 골수염과 관련된 전신

질환에는 당뇨병, 고혈압, 무과립구증, 백혈병, 악성빈혈, 영양결핍 등이 있으며 이러한 상태가 확인되면 골수염과 전신질환은 동시에 치료되어야 한다<sup>9)</sup>. 관절에 발생한 골수염의 원인으로 보고된 바로는 관절의 골절에 의한 2차감염<sup>50)</sup>, 혈행성 감염<sup>7)</sup>, 관절 부위의 피부에 발생한 기저세포 암종의 방사선치료<sup>9)</sup>, 항암치료에 의한 칸디다 감염<sup>9)</sup>, 그리고 특발성<sup>10)</sup>의 것들이 있다. 본 증례의 경우는 잘 조절되지 않는 당뇨에 의해서 전신상태가 저하된 환자에서 치성 상악동염이 전이하여 관절에 골수염을 일으킨 경우이다.

골수염의 치료에는 내과적, 외과적 치료를 병행하며 특히 전신 질환과 관련된 경우는 전신질환의 치료와 동시에 치료가 이루어져야 한다. 일반적인 골수염의 치료에는 항생제투여, 절개 및 배농, 원인치 치료, 부골절제술, 피질골 절제술, 배형성술 등의 방법이 있으며 고압산소요법도 주요한 치료법이 되고 있다<sup>11-13)</sup>. 골수염의 치료에 있어서 외과적 처치를 시행하기 전 화학요법이 중요한 부분을 차지하기 때문에 항생제 감수성 검사 및 세균 동정에 의한 항생제 투여는 매우 중요하며 투여시기가 빠를수록 예후는 좋아진다. 골수염은 *Staphylococcus aureus* 등의 그람 양성균에 의해서 유발된다고 보고되고 있으나 최근 호기성 *Streptococcus*, 혐기성 *Streptococcus*와 다른 혐기성 균주인 *Peptostreptococcus*, *Fusobacterium*, *Bacteroides* 등이 골수염을 일으키는 균으로 알려지고 있다<sup>10)</sup>. 다량의 항생제 치료에도 불구하고 감염상태의 호전이 보이지 않을 시 형성된 농양의 제거를 위한 절개 및 배농이나 수질골내의 농양의 배출을 위한 피질골 천공들을 고려해볼 수도 있다. 장기간 치료에도 불구하고 지속되는 골수염의 경우 무혈관성으로 항생제의 침투가 용이하지 않은 부골이 제거되어야 하며 배형술을 통해 부골의 제거와 함께 골수염의 핵심부를 덮고 있는 피사골의 변연부를 제거해야 한다. 본 증례의 경우는 이전부터 잘 조절되고 있지 않았던 당뇨를 운동과 식이조절 그리고 NPH를 통하여 조절하고 적절한 항생제와 수술을 통하여 골수염을 치료한 예이다.

상악동의 해부학적인 구조를 살펴보면 상악동은 피라미드 형태로 상방, 측방, 내방, 후방, 전방은 이중피질골 구조로 되어 있으며 이에 반해 상측방은 관절과 상악골-관골 접합부를 형성하며 이는 피질골 구조가 없는 골수강으로 연결되어 있다. 본 증례의 경우에서는 상악동염에 의해 발생한 염증성 산물이 상악골-관골 접합부의 수질골을 따라서 관절로 염증이 파급된 것으로 보이며 수술도중 상악동내에서 관절부위로 형성된 누공을 관찰

할 수가 있었다.

형성된 염증성 산물과 부골은 부골제거술 및 배형성술로 제거되었으며 수혜부의 염증성 상태로 인하여 소실된 골에 대한 즉각적인 재건은 이루어 지지 않았으며 차후 염증성 상태가 개선되었을때 자가골이식을 이용한 재건이 계획되었다.

#### IV. 결 론

본 증례는 당뇨로 인하여 전신 상태가 저하된 환자에서 치성감염이 상악동염을 유발하고 상악동의 염증성 산물이 관절-상악골 접합부를 통하여 관절에 이환되어 관절의 골수염을 일으킨 경우로 당뇨의 조절과 적절한 항생제의 사용을 동반한 외과적인 처치로 별 다른 합병증 없이 치료하였기에 보고하는 바이다.

#### 참고문헌

1. Neville BW, Damm DD, Allen CM. Oral and Maxillofacial Pathology 2nd ed. Philadelphia, W.B Saunders Co. 2002;126-127.
2. Kruger GO. Textbook of oral and maxillofacial surgery. St. Louis, Toronto, C.V Mosby Co. 1984.
3. Adekeye EO, Cornah J: Osteomyelitis of jaws. A review of 141 cases. Br J Oral Maxillofac Surg 1985;23:24.
4. Lieberman H, Brem J: Syndrome of acute osteomyelitis of the superior maxilla in early infancy. New Engl J Med 1959;260:318.
5. Borle RM, Borle SR: Osteomyelitis of the zygomatic bone. J Oral Maxillofac Surg 1992;50:296-298.
6. Levy MI, Monaco F: Resorption of the zygomatic arch after elevation of a depressed fracture and subsequent osteomyelitis. J Oral Surg 1978;36:220-222.
7. Bhatia PL, Gupta OP, Samant HC, Gupta S: Hematogenous bone infection of the zygomatic complex. Eye Ear Nose Throat Mon 1976;55:42-54.
8. Anderson PJ, Goodacre TE: Osteomyelitis occurring in the zygomatic bone. J R Coll Edinb 1997;42:196-197.
9. Lopez VM, Gomez PH: Candida albicans osteomyelitis of the zygomatic bone. Diagn Microbiol Infect Dis 1996;24:161-164.
10. Kosaka Y, Yanai A, Katayama M: Idiopathic osteomyelitis of the zygoma. Plast Reconstr Surg 1996;97:1305-1306.
11. Topaz RG, Goldberg MH: Management of infections of the oral and maxillofacial regions 1st ed. Philadelphia, W.B Saunders Co. 1981:232-266.
12. Hudson JW. Osteomyelitis and Osteoradionecrosis: Fonseca RJ: Oral and maxillofacial surgery. Vol. 5, Philadelphia, W.B Saunders Co. 2000:484-495.
13. Manfield MJ, Sanders DW, Heimbach RD, Marx RE: Hyperbaric oxygen an adjunct in the mandible. J Oral Surg 1981;39:585.
14. Peterson HL: Microbiology of head and neck infections. Oral Maxillofac Clin North Am 1991;3:247.