

구강암 발암과정에서 genistein의 혈관형성 억제에 관한 연구

송승일^{1,2} · 김명진¹

서울대학교 치과대학 구강악안면외과학교실¹, 아주대학교 의과대학 치과학교실²

Abstract (J. Kor. Oral Maxillofac. Surg. 2004;30:400-405)

ANTI-ANGIOGENIC ACTIVITY OF GENISTEIN IN ORAL CARCINOGENESIS

Seung-II Song^{1,2}, Myung-Jin Kim¹

Department of Oral and Maxillofacial Surgery, College of Dentistry, Seoul National University¹

Department of Dentistry, School of Medicine, Ajou University²

Angiogenesis inhibition is major concern to cancer chemotherapy and many studies about compound inhibiting angiogenesis is in progression.

The long-known preventive effect of plant-based diet on tumorigenesis and other chronic diseases is well documented. Especially soy extract, genistein, is known to be potent angiogenesis inhibitor and prevent development and progression of tumor.

In the present study, the effect of angiogenesis on tumorigenesis and chemopreventive effect of genistein by angiogenesis inhibition in hamster buccal pouch oral carcinogenesis model induced by 7.12-dimethylbenza(a)anthracene (DMBA) was studied.

Forty eight Syrian Golden young adult hamsters (150-200 gm) were divided into two groups. In control group, 0.5% DMBA in heavy mineral oil was applied to hamster buccal pouch three times a week and in experimental group, 0.1 mg of genistein is administered orally everyday in addition to DMBA application. The animals were euthanized from 2 weeks to 16 weeks with interval of 2 week.

H&E staining and immunohistochemistry was performed to evaluate microvessel density by using factor VIII-related antigen and avidin-biotin technique. Microvessels per area was quantified and compared between control and experimental group statistically.

The results were as follows.

1. Microvessel density was increased time dependently in both groups and especially the increase was significant from 12 weeks to 16 weeks.
2. When comparing both group, the experimental group showed significantly low microvessel density than control group in 12 weeks (p=0.043), 14 weeks (p=0.050), 16 weeks (p=0.037).

Based on these results, it was concluded that genistein influenced oral carcinogenesis by angiogenesis inhibition.

Key words : Angiogenesis, Genistein, DMBA, Immunihistochemistry, Oral carcinogenesis

I. 서 론

혈관형성(angiogenesis)은 기존의 혈관으로부터 새로운 모세혈관을 형성하는 과정으로 창상 치유나 황체, 자궁내막, 태반을 형성할 때를 제외하고는 건강한 성인에게는 일어나지 않는 과정이다. 이러한 생리적인 혈관형성은 규칙적이고 정확한 조절기전을 가지고 있으며 자기 제한적인 과정으로 알려져 있다¹⁾. 그러나

어떠한 병적상태에서 혈관형성은 급격히 증가하며 스스로 조절하는 특성을 잃게 된다²⁾. 병적인 혈관형성은 류마티스성 관절염, 건선, 당뇨병 망막증과 같은 많은 질병의 발생과 성장 과정에서 관찰되지만, 병적 혈관형성이 가장 중요한 특징으로 나타나는 것은 종양으로 알려져 있다³⁾. 혈관화가 잘 이루어진 종양의 경우 국소적이거나 원격 전이에 의해 팽창하는 반면, 혈관화가 되지 않을 경우 지름 1-2 cm 이상 성장할 수 없다고 알려져 있다⁴⁾.

식이요법이 암종의 예방에 기여할 수 있다는 보고가 있으며⁵⁾, 채소를 기본으로 하는 식이 요법이 종양이나 다른 만성 질환의 예방에 효과가 있다는 주장은 이미 꾸준히 보고되고 있다⁶⁾. 호르몬 의존성 암종인 유방암이나 전립선암, 자궁내막암종의 경우 대장암, 관상동맥질환과 함께 서양인보다 아시아인에게서 낮은 발생률을 보인다는 보고가 있는데⁷⁾, 이는 전통적인 식이요법이 그 영향을 미친다는 주장과 함께⁸⁾ 아시아로부터 이주한 경우에

송 승 일

443-721 경기도 수원시 영통구 원천동 산 5번지

아주대학교 의과대학 치과학교실

Seung-II Song

Dept of Dentistry, School of Medicine, Ajou University

San 5, Woncheon-dong, Yeongtong-gu, Suwon 443-721, Korea

Tel. 82-31-219-5328 Fax. 82-31-219-5329

E-mail: seungilsong@hanmail.net

도 서양식의 식이방법으로 전환된 경우 이러한 질병에 이환 될 위험이 커진다는 보고가 있다⁹⁾. 이러한 보고들은 채소를 기본으로 하는 식이방법이 암을 예방하는 효과가 있음을 시사하며, 이러한 효과를 가지는 성분을 규명하고 추출할 경우 암을 예방할 수 있는 약제로서의 가치를 가질 수 있을 것으로 사료된다.

식이를 통해 투여되는 물질의 혈관형성 억제 효과를 밝혀낼 수 있다면 이는 채소를 위주로 한 식이요법이 종양이나 다른 만성 질환을 예방하는 효과가 있음을 입증하는 결과가 될 것이다. 1993년 Fortis 등은 채소를 위주로 하는 식이요법을 시행한 사람들의 소변을 검사하고 그 추출물을 분류하여 혈관내피세포의 성장을 억제하는 효과를 실험한 결과 isoflavone의 존재를 규명해내고 강력한 혈관형성 억제제로서의 가능성을 제시한 바 있다^{10,11)}. Isoflavone은 식물체에 들어있는 색소의 한 종류로서 페놀계 화합물의 배당체이다. Isoflavone의 급원식품으로는 주로 대두와 두부, 된장, 두유, 콩과 같은 대두식품으로서 대두의 isoflavone의 함량은 genistein이 0.15%로 가장 많은 함량을 나타내고 있으며, 특히 우리 나라에서 많이 섭취하고 있는 대두발효식품인 된장에서는 발효 과정에서 isoflavone이 주로 비배당체의 형태로 변화되어 흡수되기 쉬운 상태인 genistein의 함량이 높아지는 것으로 보고되고 있다²⁰⁾.

이러한 genistein의 항암효과에 대해서는 역학조사나 동물실험, 세포배양실험을 통해 유방암, 전립선암, 대장암에 그 효과가 규명되었으나 구강암에 있어서는 그 연구가 미비한 실정이다. 따라서 저자는 햄스터의 혀에 DMBA를 이용하여 인위적으로 구강암을 일으킨 뒤 factor VIII을 이용한 면역조직화학검사를 통해 미세혈관 밀도를 구하여 종양의 발생과 성장에 혈관형성이 미치는 영향을 알아보고 genistein을 투여한 경우 혈관형성 억제의 효과를 연구함으로써 대두를 위주로 한 식이요법의 구강암 발생을 예방하는 방법으로서의 효용성을 평가해 보고자 하였다.

II. 대상 및 방법

1. 동물실험

본 실험에는 체중 150-200 gm의 웅성 Syrian Golden hamster (*Mesocricetus auratus*) 48마리를 사용하였다. 실험동물은 두 그룹으로 나누어 대조군에는 DMBA(Sigma Chemical, St. Louis, CA)를 0.5%의 농도로 heavy mineral oil에 용해시켜 1주일에 3번씩 햄스터의 우측 혀에 면봉을 이용하여 도포하였다. 실험군에는 대조군과 마찬가지로 DMBA를 도포하면서 매일 genistein(Sigma Chemical, St. Louis, CA)을 0.1 mg씩 위관(Magen-Sonde)을 사용하여 경구 투약하였다. 각 군은 실험 2주째부터 3마리씩 케타민(케타라[®], 유한양행, 서울, 대한민국)과 xylazine(림폰[®], 바이엘코리아, 서울, 대한민국)을 혼합 후 복강내 주사하여 희생시킨 뒤 조직을 채취하였다. 생검조직을 10% 포르말린 용액에 고정된 뒤 파라핀에 포매한 후 박절 표본을 만들어 헤마톡실린-에오신(Hematoxylin-Eosin)염색과 면역조직화학검사 후 광학현미경적 관찰을 통해 단위면적당 미세혈관의 수를 세어 미세혈관 밀도를

구하였다.

2. 면역조직화학검사

미세혈관 밀도를 구하기 위하여 factor VIII 관련 항원(Dako N-1505, polyclonal, dilution 1:100)을 이용한 면역조직화학검사를 시행하였고, 염색은 avidin-biotin technique (DAKO LSAB[®]Kit, Peroxidase K680)을 사용하여 시행하였다. 염색과정은 박절 표본을 3% 과산화수소로 처리 후 phosphate buffered saline으로 blocking 시켰다. 일차항체는 polyclonal endothelial cell antibody, Von-Willebrand factor를 사용하였으며, 일차항체로 실온에서 1시간 동안 배양한 후 biotinylated 이차항체로 처리하였다. Negative control reagent로는 Dako rabbit immunoglobulin fraction(Code No X0930)을 사용하였다. 면역반응을 위하여 streptavidin peroxidase로 처리 후 발색을 위하여 substrate chromogen solution을 추가하였고, 대조 염색은 hematoxylin을 이용하여 시행하였다.

3. 미세혈관 밀도측정

Factor VIII-related antigen은 혈관내피세포의 세포질에 갈색으로 염색되었다. 미세혈관 밀도는 종양에서 멀리 떨어진 부위는 제외하고 종양 주위에서 단위 면적 당 가장 많은 수의 모세혈관을 가진 부위를 저배율($\times 100$)에서 세 군데를 찾은 뒤 고배율($\times 200$, equivalent to 0.74 mm² per field)에서 모세혈관의 수를 세어 그 중 수가 가장 많은 시야를 대상으로 선택하였다. 미세혈관 수의 계산시 적혈구의 직경보다 8배 이상의 직경을 가지거나 근육층을 가지는 큰 혈관은 제외하였으며, factor VIII-related antigen에 양성이고 혈관 내강의 존재유무와는 상관없이 인접세포군과 명백하게 분리되어 있는 단일 내피세포 혹은 내피세포 집락은 한 개의 혈관으로 인정하였다^{12,13)}.

4. 통계분석

통계학적 처리는 SPSS(ver 8.0) 통계 프로그램을 이용하여 실험군과 대조군 사이의 미세혈관 수의 차이를 Mann-Whitney U test를 이용하여 분석하였고, 유의 수준은 $p < 0.05$ 로 정하였다.

III. 결 과

1. 조직병리학적 소견

대조군과 실험군 모두에서 시간이 경과함에 따라 단계적인 발암과정을 보였다. 그러나 실험군에서는 대조군에 비해 그 양상이 대체로 지연되는 경향을 보였다(Table 1).

대조군에서 시간 경과에 따른 햄스터 혀의 조직병리학적 진단 및 소견을 살펴보면, 2주에서 10주까지는 정상 점막조직으로 상피 이행성의 증거를 찾을 수 없었다. 12주째 기저세포층(basal cell layer)과 부기저세포층(para-basal cell layer)에서 상피 이행성

의 소견을 관찰할 수 있었고, 과색소증(hyperchromatism) 및 세포의 다형성(pleomorphism), 세포질에 비해 핵이 차지하는 비율이 증가되어 있는 소견이 관찰되어 상피 이형성의 진단을 내릴 수 있었다. 14주에는 상피 전반에 걸친 상피 이형성이 관찰되어 상피내 암종의 소견을 보였으며, 16주째 상피가 결합 조직내로 침습성 성장을 보이며 keratin pearl의 형성도 보여 편평세포암종의 진단을 내렸다(Fig. 1).

실험군에서는 2주에서 10주까지 정상 점막조직의 소견을 보였으나, 12주째는 정상 점막조직과 상피이형성이 같이 관찰되었다.

Table 1. Histopathologic changes during hamster buccal pouch carcinogenesis

| Group/Time(week) | 2-10 | 12 | 14 | 16 |
|------------------|------|---------|-----|-----|
| Control | NM | ED | CIS | SCC |
| Experimental | NM | NM, MED | ED | CIS |

- NM: normal mucosa, ED: epithelial dysplasia, MED: mild epithelial dysplasia, CIS: carcinoma in situ, SCC: squamous cell carcinoma

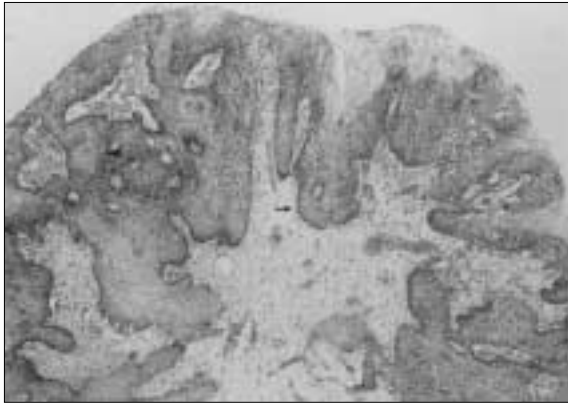


Fig. 1. Photomicrography of 16 weeks after DMBA application in control group (×40, H&E). This showed infiltrating growth of epithelial cells(arrow) and formation of keratin pearl(arrow head), it can be diagnosed as squamous cell carcinoma.

12주째 희생한 3마리 중 1마리에서만 미약한 상피 이형성이 관찰되었고, 나머지 두 마리는 상피의 과각화가 관찰되었으나 상피이형성의 소견은 보이지 않았다. 14주째는 3마리 모두에서 상피 이형성을 관찰할 수 있었고, 16주째는 상피 전반에 걸친 상피 이형성이 관찰되었으나 침습적인 상피 성장의 소견은 보이지 않아 상피내 암종의 진단을 내렸다(Fig. 2).

2. 면역조직화학검사 결과

시간 경과에 따라 미세혈관의 수는 실험군과 대조군 모두에서 대체로 증가하였다. 특히 대조군의 경우 12주(상피 이형성)부터 16주(편평세포암종)까지 그 증가의 폭이 컸다. 그에 비해 genistein을 투여한 실험군에서는 그 증가의 폭이 대조군에 비해 뚜렷하지 않았다. 대조군과 실험군을 비교해보면 2주부터 10주까지는 큰 차이가 없었으나 12주(p=0.043), 14주(p=0.050), 16주(p=0.037)에서는 실험군에서 유의성있게 낮은 미세혈관 밀도를 보였다(Table 2, Fig. 3-5). 발암과정에 따라 미세혈관의 수를 비교해보면 대조군의 경우 중양의 침습성이 증가할수록 뚜렷한 미세혈관의 증가를 보였으나, 실험군에서는 그 증가가 뚜렷하지 않았다.

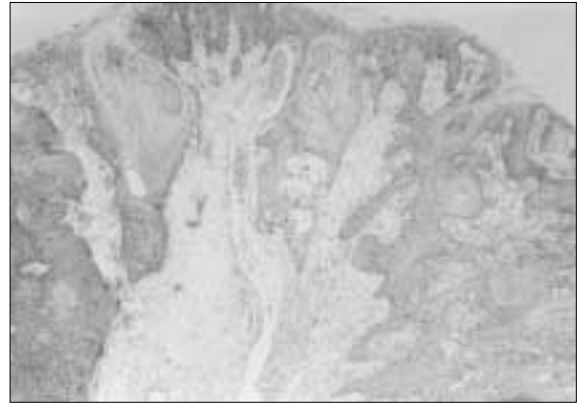


Fig. 2. Photomicrography of 16 weeks after DMBA application in experimental group (×40, H&E). This showed epithelial dysplasia in all epithelial layers, it can be diagnosed as carcinoma in situ.

Table 2. Effect of genistein on microvessel density in DMBA-treated hamster buccal pouch epithelium

| Group Time (week) | 2 | 4 | 6 | 8 | 10 | 12 | 14 | 16 |
|-------------------|-----------|-----------|-----------|-----------|-----------|-----------|-----------|------------|
| CON (N=3) | 4.67±0.58 | 3.67±0.58 | 3.33±2.08 | 4.33±1.15 | 4.33±0.58 | 9±1.73 | 13±1.00 | 17±1.00 |
| EXP (N=3) | 3±1.00 | 3.67±0.57 | 4.33±1.53 | 5±1.00 | 6.67±3.21 | 5.67±1.15 | 7.33±2.08 | 10.67±4.51 |
| p-value | .436 | 1.000 | .658 | .487 | 0.507 | .043* | .050* | .037* |

Mean±SD

- N: sample number, CON: control group, EXP: experimental group
- * statistically significant (p<0.05), Mann-Whitney U test

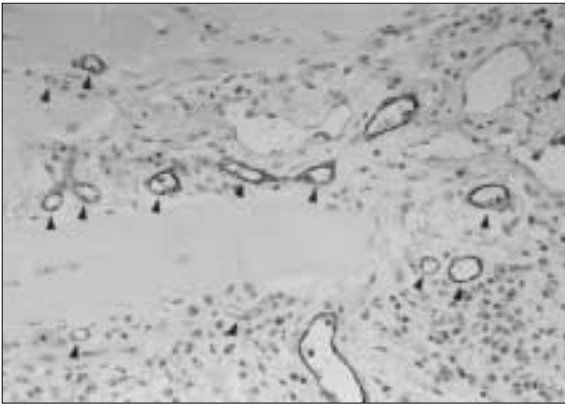


Fig. 3. Factor-VIII immunohistochemistry findings of 16 weeks after DMBA application in control group ($\times 200$). Microvessels (arrow head) were increased in the connective tissue layer.

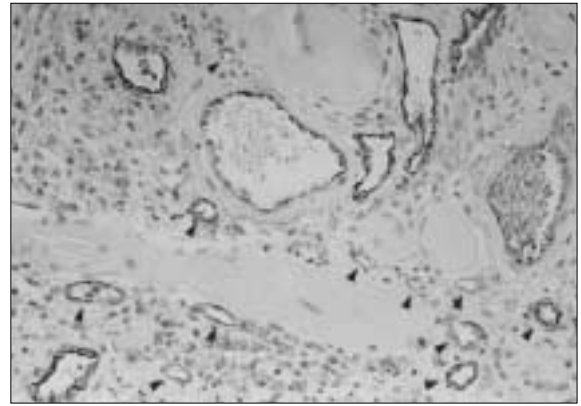


Fig. 4. Factor-VIII immunohistochemistry findings of 16 weeks after DMBA application in experimental group ($\times 200$). Microvessels (arrow head) were increased but statistically different from the control group which showed higher increased level of microvessel density.

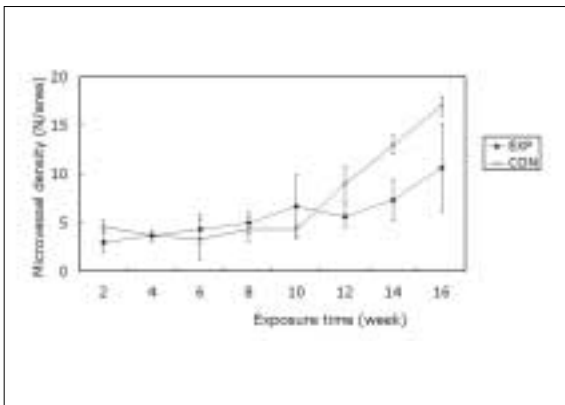


Fig. 5. Changes of microvessel density in experimental and control group

IV. 고찰

고형성 종양(solid tumor)의 성장과 전이는 신생혈관 생성에 의존하는 잘 알려져 있다. 무혈관 상태에서 종양은 생체 내에서 1-2 cm 이상, 실험관내에서 3-4 cm 이상 성장하지 않으며¹⁴⁾ 종양이 그 이상으로 성장하기 위해서 신생 혈관의 생성이 요구된다. 신생 혈관 생성에는 종양세포, 침윤된 대식세포 혹은 비만세포에서 생산되는 여러 혈관형성인자들이 필요하다. 증식된 혈관은 종양세포에 영양을 공급하고 종양세포에서 생성된 노폐물과 cytokine과 같은 물질을 배출하며, 증식한 혈관의 내피세포는 bFGF (basic fibroblast growth factor), IGF-2 (insulin-like growth factor-2), PDGF (platelet-derived growth factor) 등과 같은 성장 인자들을 분비하여 종양의 성장에 관여하고¹⁵⁾, collagenase, urokinase, plasminogen activator 등의 분해효소를 생성하여 종양세포의 침윤에 기여한다¹⁶⁾. 또한 신생혈관에는 성숙된 기저막이 존재하지 않으므로 종양세포가 쉽게 혈관벽을 뚫고 침투하여 전이가 일어난다¹⁷⁾.

DMBA로 유도된 햄스터 혀낭 구강암 모델은 사람의 구강암과 매우 유사한 특징을 보여, 많은 학자들이 전암 병소에서 침윤성 암종에 이르는 동안 발생하는 변화와 항암 화학 예방 효과를 연구하기 위하여 햄스터 혀낭 모델을 많이 사용한다^{18,19)}. 또한 혈관형성의 정도를 평가하기 위한 모델로도 그 효용성이 있어, Schwartz 등은 retinoid, carotinoid, glutathione의 혈관형성 억제 효과를 평가하기 위하여 햄스터 혀낭 모델을 사용하였다^{20,21)}.

혈관형성이 종양의 성장과 전이에 필수적이며 따라서 미세혈관의 수와 종양의 침습성과 상관 관계가 많이 보고되었다. Andreas 등은 사람의 vulvar cancer에서 tumor stage의 진행에 따라 미세혈관의 수가 유의성있게 증가함을 보고하였으며¹³⁾, Athanassios는 사람의 자궁경부암에서 정상 조직에 비해 암종에서 많은 미세혈관의 수를 보이며, 암종에서도 침습성이 높을수록 유의성있게 많은 미세혈관의 수를 보였다고 보고하였다²²⁾. 구강암에 있어서도 종양의 성장과 혈관형성과의 관계를 보여준 연구는 많이 있어서 Moriyama 등은 구강 편평세포 암종의 경우 미세혈관 밀도와 종양의 침습성과의 유의성있는 상관 관계를 보고하였으며²³⁾, Shitani 등은 높은 미세혈관 밀도를 가진 구강 편평세포 암종의 경우 높은 경부 임파절 전이와 나쁜 예후를 보고한 바 있다²⁴⁾. 본 연구에서 정상 점막에서보다 상피 이형성, 상피내 암종, 편평세포암종으로 종양이 진행됨에 따라 높은 미세혈관 밀도를 보였다. 또한 상피내 암종과 같이 상피내에 종양세포가 한정된 경우보다 결합조직내로 침습을 보이는 편평세포암종의 경우 많은 미세혈관 수를 보였다. 상피내 암종의 경우 신혈관형성은 이형성을 보인 상피의 직하방에서 기저막을 따라 한정적이었으며 이러한 결과는 사람의 구강암에서 factor-VIII antigen을 이용하여 보여준 혈관형성의 특징을 그대로 반영하는 것이었다²⁵⁾. 또한 침습성 암종의 경우 상피내 암종보다 높게 나타난 미세혈관 밀도는 구강암의 진행에 혈관형성이 필수적이라는 것을 보여주는 것이라고 하겠다. 그러나 본 연구에서 혈관형성의 정도와 종양의 전이와의 관계를 연구하지 않았으므로, 따라서 생존율에 중요한 인자로서 받아들여지고 있는 경부 임파절로의 전이나 원

격전지와 미세혈관 밀도와의 관계를 밝힘으로서 혈관형성의 정도가 생존율이나 예후에 미치는 영향을 규명하는 연구가 필요할 것으로 생각된다.

Genistein은 식물체에 들어 있는 색소들중의 하나인 isoflavone의 한 형태로 페놀계 화합물의 배당체이다. Genistein은 대두에 0.15% 함유되어 있으며, 특히 대두발효식품의 하나인 된장의 경우 발효과정에서 isoflavone이 주로 비배당체 형태로 전환되어 흡수되기 쉬운 상태인 genistein의 함량이 높아지는 것으로 보고되고 있다²⁶⁾. 배당체 형태로 존재하고 있는 isoflavone은 위산과 장내 미생물 효소인 β -glucosidase에 의해 유리상태인 genistein, daidzein이나 그 대사물질인 p -ethylphenol, equol 등으로 전환되어 장에서 흡수된다. 장에서 흡수된 isoflavone은 림프관을 따라 혈액으로 운반되어 모든 세포에 전달되고 간에 도달한 isoflavone은 glucuronide나 황산염의 형태로 간에 저장되었다가 담즙을 통해 소장으로 배출되어 장과 간의 순환을 하게 된다²⁷⁾.

식생활과 암 발생에 관한 여러 역학조사 결과 대두를 풍부히 섭취하는 동양인들은 서양인에 비해 유방암, 전립선암에 의한 사망률이 현저히 낮다고 보고되었다⁷⁾. 여러 동물실험과 조직배양 연구에서 isoflavone은 암세포 증식에 관여하는 두 개의 효소, protein tyrosine kinase와 DNA topoisomerase II의 작용을 저해하며, estrogen 수용체와 결합함으로써 암세포의 증식을 감소시키고, 정상 세포분열을 촉진시킨다고 보고되었다²⁸⁾. 유방암의 경우 일본여성을 대상으로 한 역학조사 결과 대두 식품의 섭취가 높을 경우 유방암의 유병률이 유의적으로 낮음이 밝혀졌고²⁹⁾, 인위적으로 쥐에 유방암을 발생시킨 동물실험에서도 대두 식품군이 다른 군에 비해 유방암 세포의 증식이 현저히 낮음이 보고되었으며³⁰⁾ 세포배양실험에서도 유방암에 대한 isoflavone의 항암 효과가 증명되었다³¹⁾. 최근 전립선암 발병에 영향을 주는 요인 중 크게 부각되고 있는 것이 isoflavone의 섭취 수준인데 이는 여러 역학조사 결과 isoflavone의 섭취가 낮은 서양에서는 전립선암으로 인한 사망률이 매우 높는데 비해 우리 나라를 비롯한 대두문화권에서는 전립선암의 발병률이 현저히 낮음이 보고되었기 때문이다. 또한 서양인들의 혈액이나 소변 중의 isoflavone의 함량이 유의적으로 낮음이 보고되었다³²⁾. Evans 등은 isoflavone이 5-alpha-reductase 활성을 강하게 저해하는 것을 확인하였는데 5-alpha-reductase는 testosterone을 남성 호르몬 활성이 강한 dihydrotestosterone으로 전환시키는 효소이며, 비정상적으로 높은 dihydrotestosterone 농도는 전립선암을 비롯한 전립선 질환의 발생과 밀접한 관련이 있는 것으로 보고되었다³³⁾.

그러나 구강암의 경우 그 연구가 전무한 상태이며 genistein이 구강암의 항암효과에 대해서 밝혀진 바는 전혀 없는 실정이다. 최근 genistein의 강력한 혈관형성 억제 효과는 세포배양실험을 통하여 Fortis 등에 의해 보고되었으며¹⁰⁾, 구강암에서도 이미 종양의 발생과 성장에 혈관형성이 중요하게 작용함이 밝혀진 이상 genistein의 섭취는 혈관형성의 억제를 통해 구강암의 발생과 성장을 예방할 수 있을 것으로 기대된다. 햄스터 구강암 모델에서 genistein의 투여량을 결정하는 지표를 찾기가 어려웠는데, 유방암과 전립선암의 유병률이 낮은 동양인들의 경우 매일 20-80

mg의 genistein을 섭취하고 있으며, 그 공급원은 주로 대두 식품이 주를 이루고 있는데 반해 서양인들의 경우 genistein의 하루 평균 섭취량은 1-3 mg에 불과하다³⁴⁾.

본 연구에서는 200 gm의 햄스터에 매일 0.1 mg을 투여하였으며, 이는 60 kg의 성인의 경우 매일 30 mg의 genistein을 섭취한 셈이 된다. Genistein을 투여한 군에서 미세혈관 형성의 정도가 대조군에 비해 10주까지는 유의성이 없었으나, 12, 14, 16주에서는 유의성있게 낮았다. 대조군의 경우 12주에 상피 이행성이, 14주에서 상피내 암종이, 16주에 편평세포암종이 발생한 점을 고려한다면 genistein은 종양의 발생과 성장에 영향을 미치는 것으로 보인다. 앞으로 다양한 용량을 이용하여 구강암의 예방에 효과가 기대되는 적정 용량을 알아내는 추가적인 실험이 필요하다고 생각된다. 또한 원발병소 뿐아니라 전이병소에 작용하는 genistein의 종양발생 억제 또는 예방효과에 대한 향후 연구가 필요하다고 생각된다.

V. 결 론

저자는 햄스터 협낭 구강암을 모델로 한 genistein의 혈관형성 억제에 관한 연구를 통하여 다음과 같은 결론을 얻었다.

1. 미세혈관 밀도는 대조군과 실험군에서 모두 시간의 경과에 따라 대체로 증가하였으며, 특히 대조군 12주부터 16주까지 그 증가가 뚜렷하였다.
2. 대조군과 실험군의 미세혈관 밀도를 비교할 때, 12주(p=0.043), 14주(p=0.050), 16주(p=0.037)에서 실험군은 대조군에 비해 유의성있게 낮은 미세혈관 밀도를 보였다.

이상의 결과를 살펴볼 때 genistein은 햄스터 협낭 구강암 모델에서 혈관형성 억제를 통하여 암종 발생을 지연시킬 것으로 생각된다.

참고문헌

1. Klagsbrum M, Folkman J: Peptide Growth Factors and Their Receptors II. Angiogenesis. Berlin, Springer Verlag, 1990;549-586.
2. Denekamp J: Vascular attack as a therapeutic strategy for cancer. Cancer Metastasis Rev 1990;9:267-282.
3. Folkman J: Tumor angiogenesis. Adv Cancer Res 1985;43: 175-203.
4. Folkman J, Cotran RS: Relationship of vascular proliferation to tumor growth. Int Rev Exp Pathol 1976;16:207-248.
5. Adlercreutz H: Western diet and western disease: some hormonal and biochemical mechanism and associations. Scan J Clin Lab Invest 1990;50(suppl. 210):3-23.
6. Miller AB: Diet and cancer: a review. Rev Oncol 1990;3:87-95.
7. Rose DP, Boyar AP, Wydner EL: International comparison of mortality rates for cancer of the breast, ovary, prostate, and colon, and per capita for consumption. Cancer 1986;58:2263-2271.
8. Kolonel LN: Variability and diet and its relationship to risk in ethnic and migrant groups. Basic Life Sci 1988;43:129-135.
9. Lee HP, Courley L, Duffy SW: Dietary effects on breast cancer risk in Singapore. Lancet 1991;337:1197-1200.
10. Fortis T, Pepper M, Adlercreutz H, Fleischmann G, Hase T, Montesano R, Schweigerer L: Genistein, a dietary-derived inhibitor of in vitro angiogenesis. Proc Natl Acad Sci 1993;90:2690-2694.
11. Fortis T, Pepper M, Adlercreutz H, Hase T, Montesano R, Schweigerer L: Genistein, a diet-derived ingested isoflavonoid,

- inhibits cell proliferation and in vitro angiogenesis. *J Nutr* 1995; 25(suppl.):790S-797S.
12. Silvano B, Arthur KC: Microvessel quantitation and prognosis in invasive breast carcinoma. *Human Pathol* 1992;23:755-761.
 13. Andreas O, Petra K, Dagmar BT, Clemens T, Gerhard S: Influence of microvessel density and vascular permeability factor/vascular endothelial growth factor expression on prognosis in vulvar cancer. *Gynecol Oncol* 1996;63:204-209.
 14. Gimbrone MA, Leapman S, Cotran RS, Folkman J: Tumor growth neovascularization: An experimental model using rabbit cornea. *J Natl Cancer Inst* 1974;52:413-427.
 15. Rak JW, Hegman EJ, Lu C, Kerbel RS: Progressive loss of sensitivity to endothelial derived inhibitors expressed by lumen melanoma cells during disease progression. *J Cell Physiol* 1994; 59:245-255.
 16. Moscanelli D, Gross J, Rifkin D: Angiogenic factors stimulate plasminogen activator and collagenase production by capillary endothelial cells. *J Pathol* 1993;70(suppl):388.
 17. Hart IR, Saini A: Biology of tumor metastasis. *Lancet* 1992; 339:1453-1457.
 18. Solt DB, Shklar G: Rapid induction of γ -glutamyl transpeptidase - rich intraepithelial clones in 7,12-dimethylbenza(a)nthracene treated hamster buccal pouch. *Cancer Res* 1982;42:285-291.
 19. Hussong JW, Polverni PJ, Solt DB: Resistent keratinocyte in 7,12-dimethylbenza(a)nthracene-initiated hamster buccal pouch epithelium. *Carcinogenesis* 1991;12:617-622.
 20. Schwartz JL, Shklar G: Retinoid and carotenoid angiogenesis: a possible explanation for enhanced oral carcinogenesis. *Nutr Cancer* 1997;27:192-199.
 21. Schwartz JL, Shklar G: Glutathione inhibits experimental oral carcinogenesis, p53 expression and angiogenesis. *Nutr Cancer* 1996;26:229-236.
 22. Athanassios D, Holger M, Elisabeth S, Georg F, Alfonso CA, Fred G, Joachim T: Angiogenesis in cervical neoplasia: microvessel quantitation in precancerous lesions and invasive carcinomas with clinicopathologic correlations. *Gynecol Oncol* 1997;67:27-33.
 23. Moriyama S, Kumagai S, Kawashiri K, Kojima K: Immunohistochemical study of tumor angiogenesis in oral squamous cell carcinoma. *Oral Oncol* 1997;33:369-374.
 24. Shitani S, Rafael A, Yoshimura Y: Immunohistochemical detection of microvessels in oral squamous cell carcinoma. *Jpn J Oral Maxillofac Surg* 1994;40:645-650.
 25. Smith-McCune KK, Weidner N: Demonstration and characterization of the angiogenic properties of cervical dysplasia. *Cancer Res* 1994;54:800-804.
 26. Coward L: Chemical modification of isoflavones in soyfoods during cooking and processing. *Am J Clin Nutr* 1998;68(6 suppl): 1486S-1491S.
 27. Lu LJ: Sex and long-term soy diets affect the metabolism and excretion of soy isoflavones in humans. *Am J Clin Nutr* 1998;68(6 suppl):1500S-1504S.
 28. Peterson G: Evaluation of the biochemical targets of genistein in tumor cells. *J Nutr* 1995;25(3 suppl):784S-789S.
 29. O' Shaughnessy JA: Chemoprevention of breast cancer. *JAMA* 1996;275:1349-1353.
 30. Lamartiniere CA, Moore JB, Brown NM, Thompson R, Hardin MJ, Barnes S: Genistein suppresses mammary cancer in rats. *Carcinogenesis* 1995;16:2833-2840.
 31. Shao ZM, Wu J, Shen ZZ, Barsky SH: Genistein exerts multiple suppressive effects on human breast carcinoma cells. *Cancer Res* 1998;58:4851-4857.
 32. Moyad MA: Soy, disease prevention, and prostate cancer. *Semin Urol Oncol* 1999;7:97-102.
 33. Evans DJ: Screening for prostate cancer: detecting and extirpating premetastatic tumors seems a legitimate objective. *BMJ* 1998;20:1903-1909.
 34. Barnes S, Peterson TG, Coward L: Rationale for the use of genistein-containing soy matrices in chemoprevention trials for breast and prostate cancer. *J Cell Biochem* 1995;22:181-187.