

폐 효모균증

—2예 보고—

김병호* · 허동명* · 손경락** · 김익수** · 이병기*** · 김연재*** · 신현웅****

Pulmonary Cryptococcosis

—Report of 2 cases—

Byung Ho Kim, M.D.*, Dong Myung Huh, M.D.*, Kyung Rak Sohn, M.D.**
Ik Su Kim, M.D.**
Byung Ki Lee, M.D.***, Yeon Jae Kim, M.D.***, Hyun Woong Shin, M.D.****

Cryptococcus neoformans is a ubiquitous fungus found worldwide, particularly in soil contaminated by pigeon droppings. Pulmonary cryptococcosis occurs rarely in immunocompetent individuals. The risk of cryptococcal infection increases with the degree of immunal compromise, in human immunodeficiency virus infection especially. Pulmonary cryptococcosis is most frequently encountered as asymptomatic single or multiple pulmonary nodules found by routine chest x-ray examination. The diagnosis is most often made in these situations by the histology of the resected lesion. Acute progressive pneumonia may occur, with symptoms of cough, sputum production, fever, and weakness. The clinical picture is not pathognomonic. The yeasts are stained well by any of the special stains for fungi. Treatment is now indicated for all cases given a diagnosis of cryptococcosis, even if the diagnosis has been made by resection of a solitary, asymptomatic pulmonary nodule.

(Korean J Thorac Cardiovasc Surg 2004;37:292-296)

- Key words:** 1. Lung infection
2. Pulmonary nodule
3. Fungal infection
4. Fungi

증례

증례 1

65세 남자 환자로 우연히 발견된 우측 폐야의 고립성 결절을 주소로 내원하였다(Fig. 1). 내원 1개월 전부터 전

신적인 부종이 있어서 개인병원을 방문하여 검사하던 중 우연히 우폐 상엽의 결절이 발견되어 추가적인 검사를 위해서 본원에 입원하였다. 내원 당시 최근 3개월간 3~4 kg 정도의 체중감소가 있었으나 이학적 소견상 호흡음은 정상이었다. 하루 한 갑씩 30년간 흡연력이 있었으며, 30년

*대구파티마병원 흉부외과

Department of Thoracic & Cardiovascular Surgery, Daegu Fatima Hospital

**대구파티마병원 병리과

Department of Pathology, Daegu Fatima Hospital

***대구파티마병원 호흡기내과

Department of Pulmonology, Daegu Fatima Hospital

****대구파티마병원 진단방사선과

Department of Diagnostic Radiology, Daegu Fatima Hospital

논문접수일 : 2003년 11월 18일, 심사통과일 : 2004년 1월 8일

책임저자 : 김병호 (701-010) 대구광역시 동구 신암동 302-1번지, 대구파티마병원 흉부외과

(Tel) 053-940-7252, (Fax) 053-940-7255, E-mail: kbhcs33@yahoo.com

본 논문의 저작권 및 전자매체의 지적소유권은 대한흉부외과학회에 있다.



Fig. 1. Initial chest PA demonstrates solitary pulmonary nodule on right middle lung field (arrow).

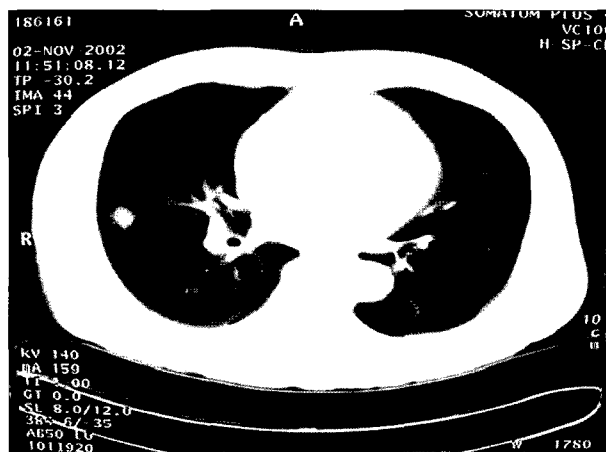

Fig. 2. Chest CT shows small soft tissue mass in the posterior segment of right upper lobe.


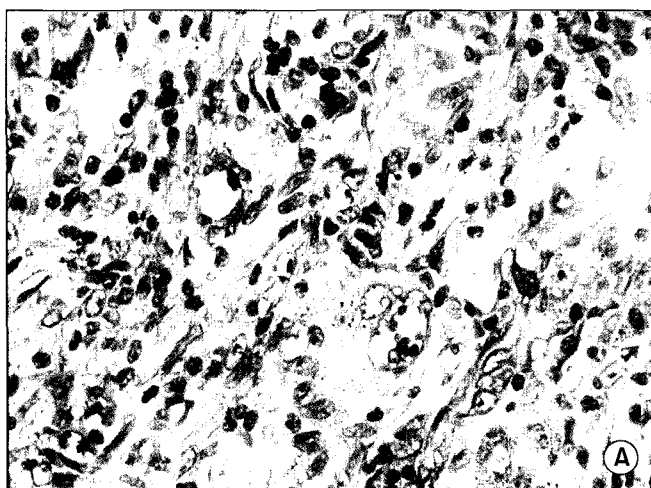


Fig. 3. Biopsy specimen shows round to oval yeasts of *Cryptococcus neoformans* with characteristic thick capsules in granulomas (A: PAS $\times 200$, B: Methenamine silver stain $\times 200$).

진에 장천공으로 수술한 것 이외에 고혈압이나 당뇨, 결핵의 과거력은 보이지 않았다.

단순 흉부엑스선상 우폐 상엽에 2 cm 크기의 결절이 관찰되었고, 입원 후 시행한 흉부 단층촬영에서는 우측 폐상엽의 후구역과 하엽의 후하구역에 각각 1.5 cm, 1 cm 크기의 결절이 관찰되었으나 림프절 비대 소견은 보이지 않았다(Fig. 2). 기관지경 검사상 기관지 내에 특별한 이상 소견을 발견할 수 없었으며 세포진 검사 및 조직검사 상에서도 이상소견이 없었다. 흉강내시경하에서 우상엽의 후구역과 우하엽의 후하구역의 결절에 대한 췌기절제술을 시행하였다. 술 후 병리조직검사 결과 우상엽의 후구

역 결절은 H&E 염색에서 다발성 육아종이 관찰되면서 특별한 이상 세포들은 관찰되지 않았으나 PAS 염색에서 붉게 염색되는 군체가 관찰되었고, 이는 Methenamine silver 염색상 검게 염색되는 효모균이었다(Fig. 3). 따라서 폐에서 발생한 효모균증으로 확진되었다. 우하엽의 후하구역의 결절은 염증세포들만 발견되었다. 술 후 시행한 뇌척수액 검사상 효모균항원이나 백혈구는 관찰되지 않았으며, India ink 염색에도 음성이었다. 환자는 폐의 효모균증으로 진단되어 항진균제를 투여 후 특별한 문제없이 퇴원하였으며 외래에서 추적 관찰 중이다.

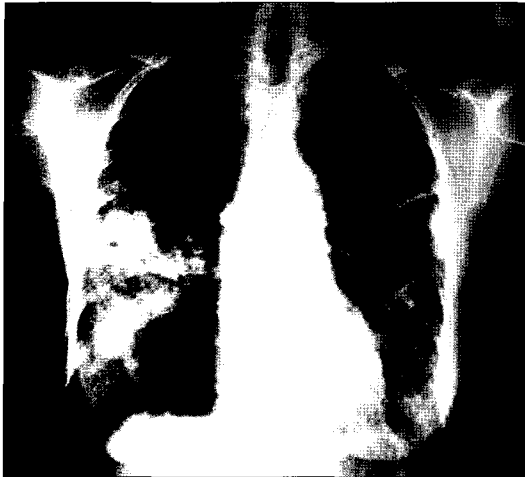

Fig. 4. Initial chest PA demonstrates multiple ill defined nodules, masses, nodular consolidation and ground-glass opacity (GGO) on both lung field.

증례 2

62세 여자 환자로 1개월 전부터 심해지는 호흡곤란을 주소로 내원하였다. 내원 1년 전부터 간헐적인 호흡곤란을 경험하였으나 특별한 치료를 하지 않았으며 내원 1개월 전 감기를 앓고 난 이후로 호흡곤란이 심해져서 개인 병원을 방문하여 촬영한 흉부엑스선상 폐렴이 의심되어서 본원으로 이송되었다. 내원 당시 운동 시 호흡곤란 및 객담을 동반하지 않는 기침을 호소하였으며, 이학적 검사상 양측 폐야에서 천명이 관찰되었으나 발열은 없었다. 단순 흉부엑스선상 양측 폐야의 침윤성 병변이 관찰되어 (Fig. 4) 폐렴을 의심하고 항생제 치료를 시행하였으나 병변의 변화가 없어서 흉부단층촬영을 시행하였다. 단층촬영상 경계가 불분명한 결절들과 종괴 및 다발성 경화병변들이 우중엽, 우하엽 및 좌하엽에서 관찰되었으나 림프절 비대 소견 및 늑막액의 소견은 보이지 않았다(Fig. 5). 기관지경 검사상 양측 기관지 내 진폐 소견이 있었으며 심한 기관지 협착이 관찰되었으나 세포진 검사와 조직 검사상에는 특별한 이상소견이 없었다. 흉강내시경하에서 우상엽의 후구역과 우중엽의 측구역에서 췌기절제술을 통한 폐생검을 시행하였다. 술 후 조직병리검사 결과 효모균이 발견되었으나(Fig. 6), 술 후 시행한 뇌척수액 검사상 효모균항원이나 백혈구는 관찰되지 않았다. 환자는 폐의 효모균증으로 확진되었으며, 항진균제를 투여 후 특별한 문제없이 퇴원하였으며 외래에서 추적 관찰 중이다.

고 찰

효모균증은 비돌기의 배설물에 의해 오염된 먼지나 토양에 주로 존재하는 *Cryptococcus neoformans*에 의한 아급성 또는 만성 감염이다[1]. 이는 주로 폐기관지를 먼저 침범하지만 뇌신경에 주로 호발한다. 폐병변은 주로 증상이 없이 발견되어 저절로 치유되기도 하지만 주로 후천성면역결핍증이나 임파선종, 백혈병, 당뇨, 약물 등에 의해서 면역이 저하된 환자들에게서 기회감염으로 나타나는 경우에는 증상을 보인다. 후천성 면역결핍증 환자들에게서는 4배 정도의 기회감염을 나타낸다[2].

Cryptococcus neoformans, serotype A 또는 D는 주로 면역이 저하된 환자에게서 발생하며, *Cryptococcus neoformans vargattii*, serotypes B와 C는 호주에서 발생한 것으로 주로 정상인에게서 발생한다.

폐에 발생한 효모균증은 대부분 증상이 없지만 기침, 피가래, 호흡곤란 등의 비특이적인 증상이 일시적으로 생기기도 하며 경미한 발열, 무력감, 피로감 등이 때때로 동반된다. 하지만 저절로 증상의 호전을 보이기도 한다[3].

방사선학적 소견은 하나 또는 그 이상의 결절 및 종괴, 다발성 경화성병변, 다발성의 작은 결절이나 불규칙한 간질성 침윤 등으로 다양하게 나타날 수 있다[4].

본 증례에서는 방사선학적 소견상 각각 고립성 결절과 다발성의 경화성 병변을 보였다.

병리학적인 진단으로는 10% 정도에서 객담에서 균이 검출되기도 하지만 대부분은 기관지경 검사 및 폐생검, 뇌척수액 등에서 균이 검출된다.

특별한 피부반응검사는 없으며, 피부의 항원검사는 33% 정도에서 양성 반응이 보인다. 효모균은 둥글고 싹트는 모양의 효모로서 일반적인 H&E 염색에 의해 염색이 되지 않는 피막에 의해 둘러싸여 있다. PAS, Methenamine silver, Muccicarmine 등의 대부분의 곰팡이 염색약에 의해 염색된다. 신선한 검체에서는 희석된 India ink 방울에 의해서 피막이 염색되기도 한다[5].

증상이 없는 고립성 폐결절을 포함하여 진단된 모든 효모균증에 있어서 치료를 시행한다[6].

면역저하의 소견이 없는 무증상의 고립성 결절의 경우에는 200~400 mg의 fluconazole을 6주간 투여하며 뇌막염이 동반된 경우에는 amphotericinB를 추가한다. 면역력이 저하된 환자에게는 장기간의 유지요법이 필요하다.

대구파티마병원 흉부외과에서는 흉강내시경을 이용한 폐생검을 통하여 폐에 발생한 효모균증을 치험하였기에

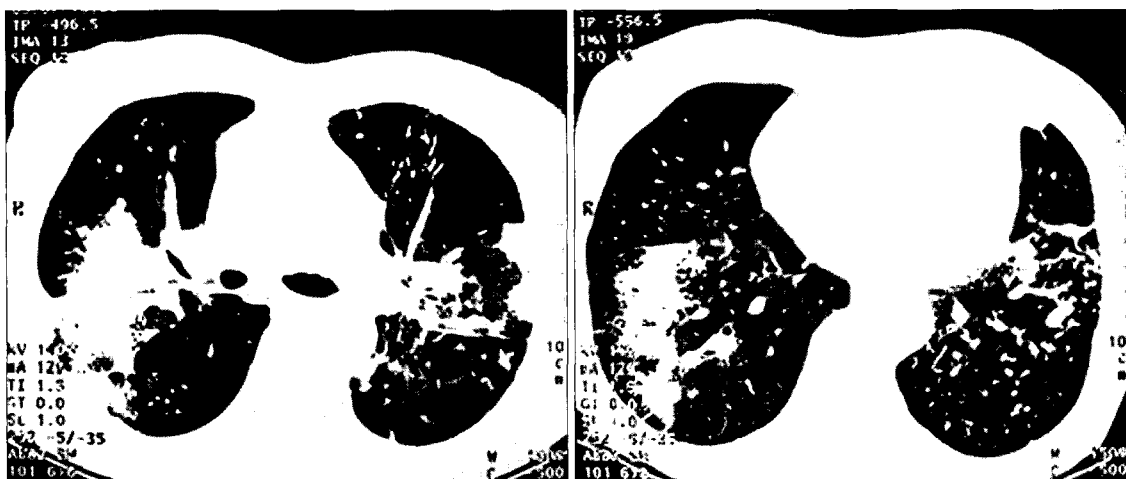

Fig. 5. Chest CT shows multiple nodules, consolidations, and reticulonodular infiltrations in both lung.

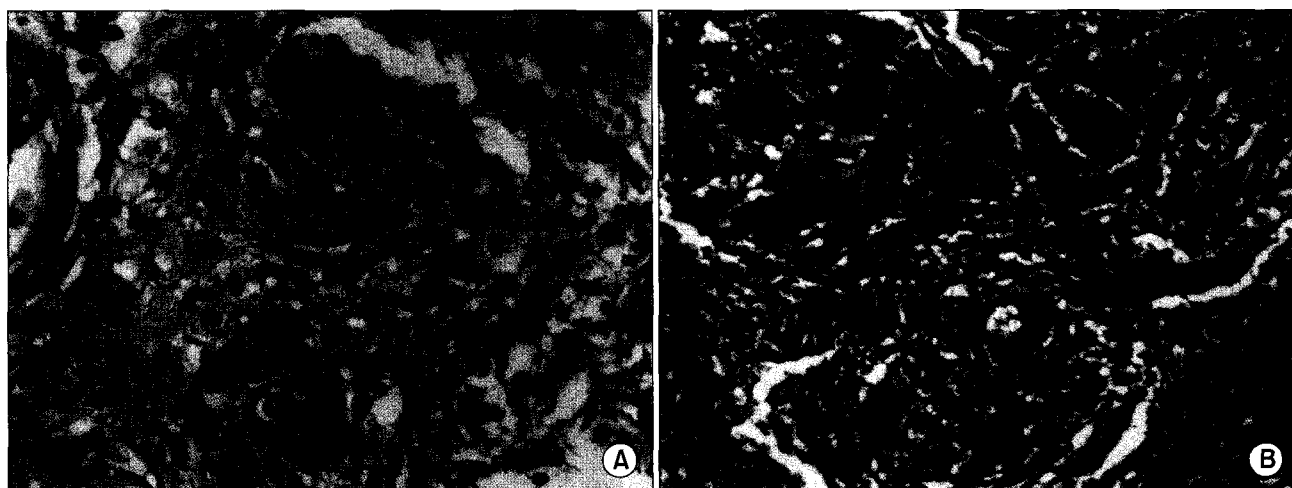


Fig. 6. Biopsy specimen shows non-caseating granuloma containing round to oval yeasts of *Cryptococcus neoformans* with characteristic thick capsules (A: PAS $\times 200$, B: Methenamine silver stain $\times 200$).

보고하는 바이다.

참 고 문 헌

1. Hatcher CR, Sehdeva J, Waters WC, et al. *Primary pulmonary cryptococcosis*. J Thorac Cardiovasc Surg 1971;61: 39-49.
2. Meyohas MC, Roux P, Bollens D, et al. *Pulmonary cryptococcosis: localized and disseminated infections in 27 patients with AIDS*. Clin Infect Dis 1995;21:628-33.
3. Aberg JA, Mundy LM, Powderly WG. *Pulmonary cryptococcosis in patients without HIV infection*. Chest 1999;115: 734-40.
4. Patz EF, Goodman PC. *Pulmonary cryptococcosis*. J Thorac Imaging 1992;7:51-5.
5. McDonnell JM, Hutchins GM. *Pulmonary cryptococcosis*. Hum Pathol 1985;16:121-8.
6. Gerald LB, James DC, Bartolomer C, Joel BK. *Pulmonary diseases*. 6th ed. New York: Lippincott-Raven Publishing Co. 1998.

=국문 초록=

효모균은 전 세계적으로 도처에 분포하고 있는 곰팡이로서, 특히 비둘기 배설물에 의해 오염된 토양에 존재한다. 폐의 효모균증은 건강한 사람에게는 잘 발생하지 않으며 면역이 저하된 환자 특히 후천성 면역결핍증 환자에게서 호발한다. 일반적으로 증상이 없이 흉부엑스선상 고립성 또는 다발성 폐결절이 관찰되며, 절제된 조직에서의 병리학적 소견으로 진단된다. 기침이나 객담, 발열 및 무력감 등의 급성폐렴의 증상을 보일 수 있으나 질병특유의 증상은 아니다. 효모균증은 대부분의 곰팡이 염색에 의해 진단되며, 증상이 없는 고립성 폐결절을 포함하여 진단된 모든 효모균증에 있어서 약물치료를 시행한다.

- 중심 단어 : 1. 폐감염
2. 폐결절
3. 곰팡이 감염
4. 곰팡이