

## 양성 식도협착에 대한 단단문합술 치험 2예

이송암\* · 김광택\*\* · 손호성\*\* · 이성호\*\* · 선 경\*\* · 김태식\*\*\* · 김요한\*

### End-to-End Anastomosis for Benign Esophageal Stricture-2 Cases

Song Am Lee, M.D.\*, Kwang Taik Kim, M.D.\*\*, Ho Sung Son, M.D.\*\*, Sung Ho Lee, M.D.\*\*  
Kyung Sun, M.D.\*\*, Tae Sik Kim, M.D.\*\*\*, Yo Han Kim, M.D.\*

End-to-end anastomosis for benign esophageal stricture (BES) is technically easier and relatively lower in morbidity than esophago-enterostomy. We performed segmental resection and end-to-end anastomosis in 2 cases of short segmental BES who were failed repeated endoscopic dilatation. A 13-month-old female with postoperative stricture was treated successfully. However, a 27-year-old female with corrosive stricture required second operative management of esophago-colo-gastrostomy following end-to-end anastomosis. Our experiences suggested that end-to-end anastomosis for BES could be used as a valid procedure for well selected patients. However, further study is needed to compare with esophago-enterostomy.

(Korean J Thorac Cardiovasc Surg 2004;37:617-621)

**Key words:** 1. Esophageal stricture  
2. Esophageal surgery

### 증례

#### 증례 1

13개월 된 여아로 내원 1개월 전부터 유발된 반복되는 구토를 주소로 내원하였다. 과거력상 환아는 생후 1일째 (38+6주, 2.61 kg) 유발된 구강 분비물의 증가와 수유시 구토 등으로 본원 소아과에서 시행한 식도조영술상 기관-식도루를 동반한 식도폐쇄증(Esophageal atresia with Tracheoesophageal fistula, Gross classification C, Ladd Classification III/IV)으로 진단 받고, 생후 3일째 흉부외과에서 기관-식도루 절제술 및 식도 단단문합술을 시행받았다. 수

술 후 12개월째 다시 구토 증상이 유발되어 시행한 식도조영술상 문합부위 협착소견이 있어 풍선확장술을 시행받았다(Fig. 1).

내원 시 시행한 식도조영술상 문합부위에 심한 협착소견이 관찰되어 수술을 시행하였다(Fig. 2). 수술은 우측 개흉술을 통해 식도 문합부위를 약 2 cm 박리해 두고 나서, 문합부(협착부) 식도를 1 cm 종질개하여 식도 내면을 확인하였다. 0.2 cm 정도의 짧은 협착분절이 관찰되어 협착부위를 포함하여 1 cm 정도 분절 절제술을 시행하고 식도단을 견인하여 5-0 Biosyn를 이용하여 간헐적 단순문합으로 단단문합을 시행하였다. 수술 후 9일째 시행한 식도조영술상 문합부위 협착이나 누출이 없는 것을 확인하고 유

\*건국대학교 의과대학 흉부외과학교실

Department of Thoracic and Cardiovascular Surgery, Konkuk University College of Medicine

\*\*고려대학교 의과대학 흉부외과학교실

Department of Thoracic and Cardiovascular Surgery, Korea University College of Medicine

\*\*\*고려대학교 의과대학 해부학교실

Department of Anatomy, Korea University College of Medicine

논문접수일 : 2004년 4월 13일, 심사통과일 : 2004년 5월 20일

책임저자 : 김광택 (136-705) 서울시 성북구 안암동 5가 126-1번지, 고려대학교 안암병원 흉부외과

(Tel) 02-920-5369, (Fax) 02-928-8793, E-mail: ktkim@korea.ac.kr

본 논문의 저작권 및 전자매체의 지적소유권은 대한흉부외과학회에 있다.

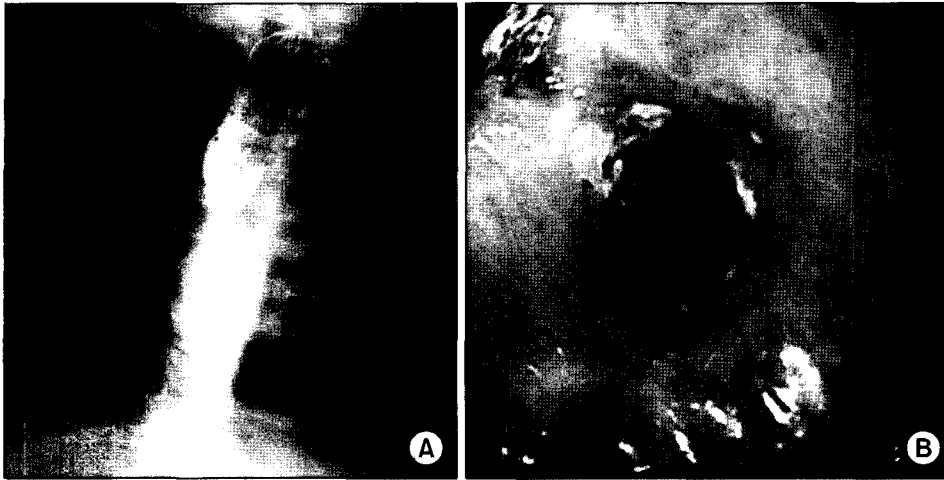


Fig. 1. Esophagogram and Esophagoscopy 12 month after the initial operation: There was severe narrowing at anastomosis site.

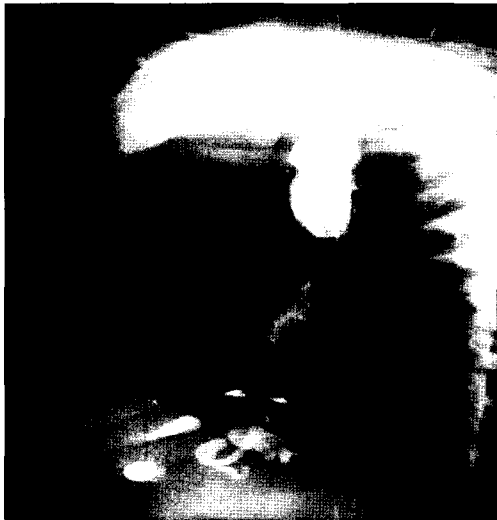

Fig. 2. Preoperative esophagogram shows severe segmental narrowing in intrathoracic anastomosis site with proximal barium stasis.

동식 섭취를 시행하였으며, 수술 후 11일째 퇴원하였다 (Fig. 3A). 수술 후 16일에 시행한 식도내시경상 정도의 문합부 협착소견은 있었으나 연하곤란은 없었다(Fig. 3B).

**증례 2**

27세 여자로서 내원 1개월 전부터 유발된 구토와 연하곤란을 주소로 내원하였다. 환자는 내원 3년 전에 빙초산을 마신 후 유발된 부식성 식도협착으로 외부병원에서 간헐적 풍선 확장술을 시행받았으나 증상의 호전이 없어 수술을 위해 내원하였다. 내원 시 시행한 식도조영술 소견상

경부 식도(제7경추 부위)에 짧은 분절의 협착과 조영제 정체가 관찰되었으며, 식도내시경검사는 상부 식도괄약근 직하방에 심한 협착으로 진행이 되지 않아 실패하였다 (Fig. 4A).

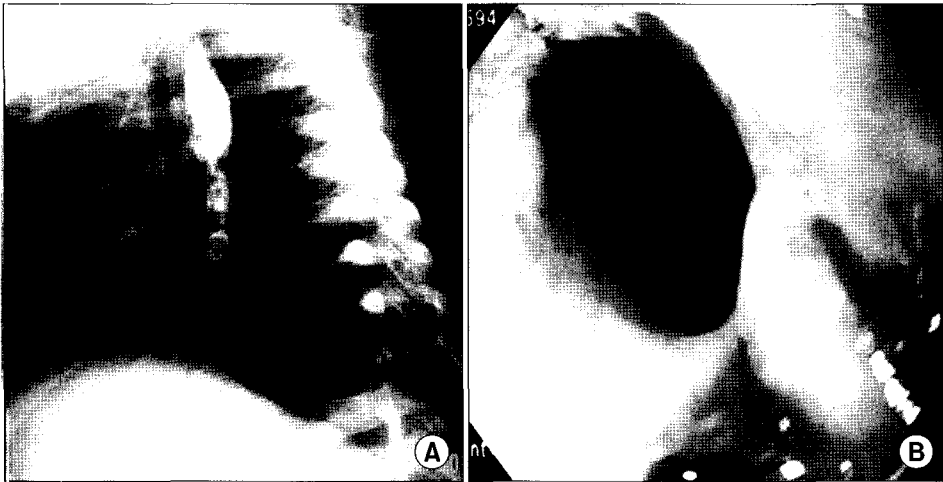
수술은 좌측 흉쇄유돌근의 전방경계선을 따라서 절개를 하여 경부 식도를 박리하였다. 수술장에서 내시경을 통해 협착부위를 확인한 후, 식도를 1 cm 증질개하여 식도 내면을 확인하였다. 0.3 cm 정도의 짧은 협착분절이 관찰되어 협착부위를 포함하여 1 cm 정도 분절 절제술을 시행하고 식도단을 견인하여 4-0 Biosyn를 이용하여 간헐적 단단문합으로 단단문합을 시행하였다. 수술 후 10일째 시행한 식도조영술상 문합부위 협착이나 누출이 없는 것을 확인하고 유동식 섭취를 시행하였으며, 수술 후 12일째 퇴원하였다(Fig. 4B).

환자는 수술 후 1개월경에 다시 심한 연하곤란이 야기되어 내원하였으며, 내원 시 시행한 식도조영술상 문합부위에 심한 협착이 관찰되어 단단문합술 후 43일째에 좌측 대장을 이용한 인두-대장-위 문합술을 시행하였다(Fig. 5).

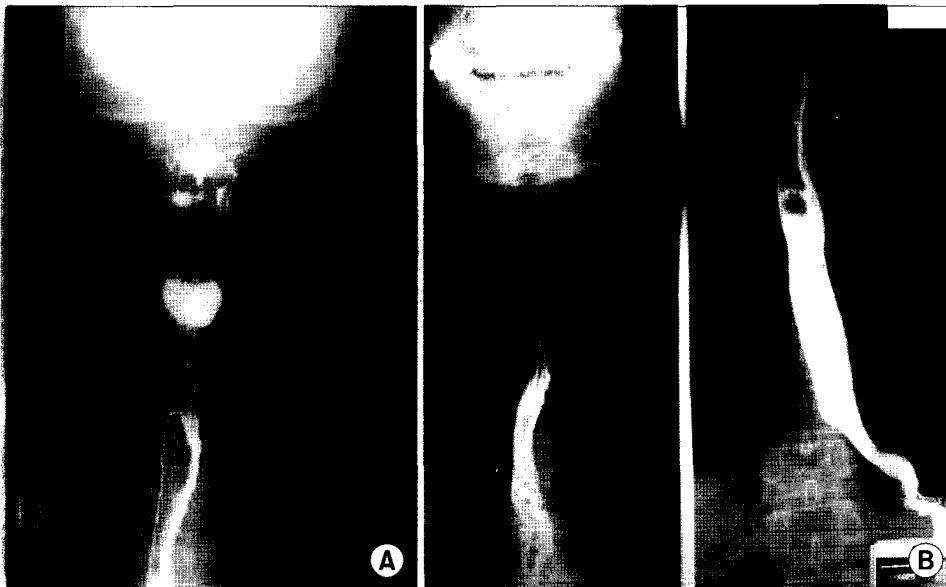
**고 찰**

양성 식도협착의 원인으로는 (1) 선천성 망(web), (2) 후천성 망, (3) 외상성 협착, (4) 부식성 협착, (5) 염증성 협착, (6) 역류성 협착(peptic stricture)으로 구분할 수 있으며, 외상성 협착의 원인으로는 ① Boerhaave's syndrome, ② foreign body impaction, ③ iatrogenic stricture, ④ post-radiation stricture, ⑤ postoperative stricture 등이 포함된다.

식도협착의 범위와 원인에 따라 치료방법이 선택 사용



**Fig. 3.** (A) Postoperative esophagogram (POD #9) and esophagoscopy (POD #16) show mild narrowing at anastomosis site. But, there is no barium stasis.

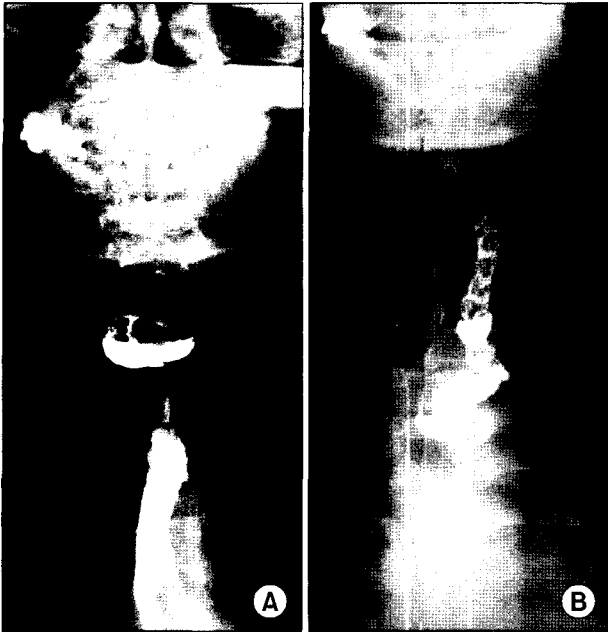


**Fig. 4.** (A) Preoperative esophagogram shows short segmental narrowing in cervical esophagus at the level of C7 with proximal transient barium stasis. There is no abnormality in lower esophagus. (B) Postoperative esophagogram (POD #10) shows mildly irregular wall thickening and slightly luminal narrowing at the anastomosis site. But, relatively good passage of contrast media from esophagus into stomach.

되며, 최근에는 비수술적 방법인 풍선확장술을 먼저 시행하는 추세이다. Lan 등[1]은 77명의 소아 양성 식도협착 환자를 대상으로 260회(평균 3.4회)의 풍선확장술을 시행하여 1명만이 수술적 치료를 요했으며, 나머지 환자의 장기 추적관찰 결과 증상의 재발은 없었다고 보고하였다. 그러나, Anderson 등[2]은 협착의 범위가 5 cm 이상이면 풍선확장술이 어렵다고 하였다. 협착의 원인에 따라서도 치료 효과가 다르며, Andreollo 등[3]은 500명의 성인 양성 식도협착 환자를 대상으로 풍선확장술을 시행하여 원인 별로 치료 결과를 보고하였는데, 역류성 협착과 수술 후 문합부 협착의 경우 81.0%와 82.7%의 성공률을 보인 반면

부식성 협착 시의 성공률은 66.1%로 풍선확장술에 효과가 적다고 보고하였다. Buchin[4]은 부식성 협착의 경우 67%가 풍선확장술에 효과가 없었다고 보고하였다.

반복되는 풍선확장술에 반응이 없거나 실패한 경우 수술적 방법을 선택하게 되는데, 위나 대장을 이용한 식도-장관 문합술이 많이 사용되어 왔으나 수술의 침습도가 높고, 식도 고유기능의 상실에 따른 문제점이 있다. Young 등[5]은 255명의 양성 식도질환 환자를 대상으로 식도-장관 문합술을 시행하여 5%의 사망률과 56%의 이환율이 발생하였다고 보고하였다. 또한 대용식도의 문합부위에 Barrett's esophagus의 발생 가능성도 제기되고



**Fig. 5.** (A) Postoperative esophagogram 1 month after the initial operation: There was severe stricture at the anastomosis site with barium stasis. (B) Postoperative esophagogram (POD #10) after second operation (pharyngo-colonogastrostomy) shows no evidence of leakage in anastomosis site and good passage of contrast media.

있다[6].

양성 식도협착에 대한 분절절제술 및 단단문합술의 적용은 식도-장관 문합술에 비해 침습도가 적은 장점이 있다. 그러나, 협착분절이 길면 긴장에 의한 문합부 누출 및 재협착을 야기시키고 하부식도의 과도한 긴장으로 인해 하부 식도괄약기능 손상으로 식도역류를 초래할 가능성이 커진다[7]. 또한 긴장을 줄이기 위한 방법으로 식도 주위를 박리하면 혈류차단에 의하여 문합부에 허혈이 발생하여 문합부 누출이 발생하며, 식도-위 경계를 박리하는 경우 역류성 식도염의 가능성과 환상 근박리술의 경우 식도운동장애 및 후기 계실 발생 가능성이 있다[7,8]. Edward 등[8]은 3.5 cm 이상의 ultra-long gap인 경우도 긴장을 줄이기 위한 조작 없이 단단문합술이 가능하다고 하였다.

짧은 분절의 협착이라도 원인이 부식성인 경우나, 경부 식도부위의 협착에서는 단단문합술의 적용에 더욱 신중해야 한다. 식도 협착부위의 위치, 협착부 병변의 점막손상정도, 협착부의 길이를 모두 고려해야 한다. 특히 경부식도의 협착에서는 인후부-경부식도의 탄력성(compliance)이 적으므로 문합부에 긴장이 비교적 높고, 문합부의

긴장을 줄이는 수술조작에 제한이 있어서 협착부위가 짧아도 협착이 생길 가능성이 높다. 김공수 등[7]은 식도는 통과시간이 빨라 부식성 식도협착의 경우 근육층까지 침윤되지 않고 점막손상만 입는 경우가 많다고 하였다. 본원의 증례 2의 경우는 수술시 식도 절단면에서 어느 정도 출혈이 있어 혈류량이 적당하다고 판단하여 단단문합술을 시행하였으나, 2차 수술 시 식도 절단면에서 출혈이 충분하지 않은 것이 확인되어 인후부까지 식도 근육층에 병변이 침윤되어 섬유화가 진행된 상태로 판단하고 인후부까지 식도를 절단한 후 인후-대장-위 문합술(pharyngo-colonogastrostomy)을 시행하여야 했다. 따라서 부식성 협착의 경우 짧은 분절의 협착이라도 근육층의 섬유화로 문합부에 혈류량이 감소하게 되어 단단문합술이 실패할 가능성이 높아지므로 신중한 판단이 필요하다고 하겠다.

비수술적 치료에 실패한 양성 식도협착의 경우 위나 대장을 이용한 식도재건술이 보편적으로 사용되어 왔으나, 단단문합술은 수술이 간단하고, 합병증이나 이환율이 적고 식도의 기능을 유지할 수 있는 방법이라 생각한다. 그러나 그 적용에는 신중한 환자 선택이 필요하며, 추후 적응증에 대한 연구와 장기 추적관찰에 대한 연구가 필요하다 하겠다. 저자들은 2명의 양성식도협착에 대해 단단문합술을 시행하여 그 적용성과 한계를 경험하였기에 문헌고찰과 함께 보고하는 바이다.

## 참 고 문 헌

1. Lan LC, Wong KK, Lin SC, et al. Endoscopic balloon dilatation of esophageal strictures in infants and children: 17 years' experience and a literature review. *J Pediatr Surg* 2003;38(12):1712-5.
2. Anderson KD, Acosta JM, Meyer MS, Sherman NJ. Application of the principles of myotomy and strictureplasty for treatment of esophageal strictures. *J Pediatr Surg* 2002;37(3):403-6.
3. Andreollo NA, Lopes LR, Inogutti R, Brandalise NA, Leonardi LS. Conservative treatment of benign esophageal strictures using dilation. Analysis of 500 cases. *Rev Assoc Med Bras* 2001;47(3):236-43.
4. Buchin PJ. Therapy of esophageal stricture: A review of 84 patients. *Clin Gastroenterol* 1981;3:121.
5. Young MM, Deschamps C, Trastek VF, et al. Esophageal reconstruction for benign disease: early morbidity, mortality, and functional results. *Ann Thorac Surg* 2000;70(5):1651-5.
6. Lindahl H, Rintala R, Sariola H, Louhimo I. Cervical Barrett's esophagus: a common complication of gastric tube

- reconstruction. J Pediatr Surg 1990;25:446-8.
7. Kim KS, Kuh JH, Park SC. Mucosal resection in the corrosive esophageal stricture - a new technique. Korean J Thorac Cardiovasc Surg 2001;34:194-7.
8. Boyle EM Jr, Irwin ED, Foker JE. Primary repair of ultra-long-gap esophageal atresia: results without a lengthening procedure. Ann Thorac Surg 1994;57(3):576-9.

=국문 초록=

양성 식도협착에 대한 분절절제술 및 단단문합술은 식도-장관 문합술에 비해 수술침습도가 적고 식도 고유기능을 보존할 수 있으므로, 짧은 분절의 식도협착에서 수술방법으로 고려해야 하지만 임상 보고나 분석에 대한 연구는 매우 적은 실정이다. 본원 흉부외과에서는 수술 후 문합부 협착이 있는 13개월 여아와 부식성 식도협착이 있는 27세 여자를 대상으로 단단문합술을 적용한 임상경험을 하였고 이에 보고하는 바이다. 생후 2일째 식도무형성증-식도기관누공에 대한 수술 후 발생한 문합부 협착인 경우는 결과가 좋았으나, 경부 식도의 고도 부식성협착에서는 단단문합술 후 다시 협착이 재발하여 인후-대장-위 문합술을 시행하게 되었다. 양성 식도협착에 대한 단단문합술은 협착의 범위와 원인에 따라 적응증을 선택하여 사용된다면 좋은 치료 방법이라고 생각하나 더 많은 연구가 필요하리라 생각한다.

중심 단어 : 1. 식도협착  
2. 식도수술