

## 개에서 경구개열의 외과적 교정례

권영삼 · 장환수 · 장광호<sup>1</sup>

경북대학교 수의과대학

### Surgical Closure of Cleft Hard Palate in a Dog

Young-sam Kwon, Hwan-soo Jang and Kwang-ho Jang<sup>1</sup>

College of Veterinary Medicine, Kyungpook National University

**Abstract :** A 7-month-old, weak female dachshund dog which had signs of cough and sneezing while eating was admitted. This case was diagnosed as cleft hard palate by the physical and blood examination. After aseptic surgical preparation, a surgical method utilizing mucoperiosteal and buccal flap technique, in which accurate apposition and secure closure was very important, was used successfully. The defect of hard palate was healed completely on 10 days after surgery without any other complication.

**Key words :** Cleft hard palate, sneezing, mucoperiosteal flap, dog.

#### 서 론

구개의 선천적 질병은 개와 고양이에서 모두 보고되고 있으며 다른 골격의 결함과도 연관될 수 있다. 제 1구개는 입술과 전상악으로 구성되며, 제 2구개는 연구개와 경구개로 구성되어 있다<sup>8</sup>. 구개의 불완전 폐쇄는 선천성, 영양성, 호르몬성, 기계적, 독성 인자에 의해 발생한다<sup>3</sup>.

구개열은 Boston terrier, Pekingese 등 단두종에서 다발하지만 schnauzer, retriever, cocker spaniel, dachshund, German shepherd 등에서도 발생한 바 있다<sup>6</sup>. 제 1 구개열은 출생시 윗입술에 명확히 관찰되며, 제 2 구개열을 동시에 가지고 있는지 관찰이 필요하다. 제 2 구개열은 제 1 구개열보다 흔하게 발생하나, 성장불량, 포유 후 비공으로 유즙 유출, 섭식 중 기침, 구역질, 재채기 및 호흡기 감염 등 특이 증상이 나타나기 전까지 알지 못하는 경우가 있다<sup>5</sup>.

구개열은 열공의 크기에 따라 다양한 치료방법이 시도되고 있지만 국내에서는 그다지 보고된 바 없으며, 특히 점막성골판막과 협부점막판을 동시 적용한 예를 극히 드물다. 따라서, 본 증례에서는 암컷 dachshund 견에서 점막성골판막과 협부점막판을 이용한 경구개열 교정례를 보고하고자 한다.

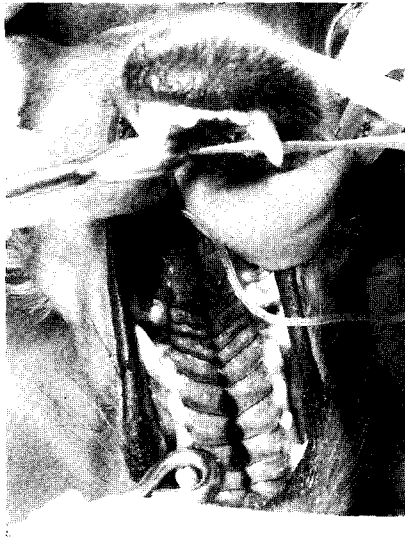#### 증 례

7개월령의 암컷의 갈색 닥스훈트 견이 물이나 건용 유즙을 먹을 때 코가 막히거나 재채기와 기침을 하는 증상으로 내원하였다. 건사료를 먹은 후 이상증상은 없었으며 내원당시 체중 3 kg으로 나이에 비해 체구가 작았다. 육안 검사에

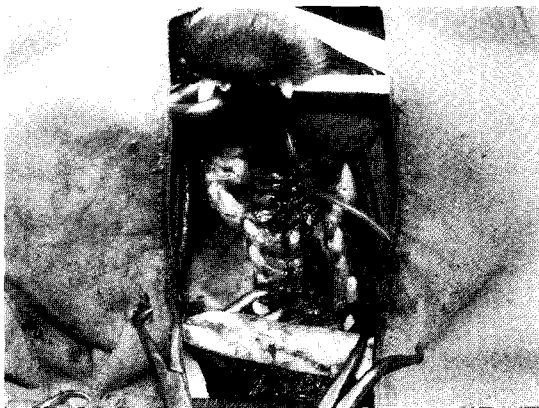
의해 경구개와 연구개의 정중부분에 열공이 확인 되었으며, 직장체온은 38.5°C였고, 심박수 84회/분, 호흡수 62회/분이었다. CBC 검사에서는 PCV가 32%로 빈혈소견을 나타내었고, 혈액화학검사 결과는 정상이었다. 이상의 검사결과, 구개열로 진단되었고, 신체상태가 양호하지 않으므로 1차 수술에서는 경구개열만을 먼저 교정하고 경과에 따라서 2차 수술 여부를 결정하기로 하였다.

마취는 atropine sulfate(0.05 mg/kg, IM, 황산아트로핀<sup>®</sup>, 동아제약)을 전처치한 후 thiopental sodium(10 mg/kg, IV, 치오닐<sup>®</sup>, 대한제약)으로 유도마취하여 기관내 튜브를 삽입하여 isoflurane(포란<sup>®</sup>, 중외제약)과 oxygen으로 유지하였다. 환측은 양와자세로 두부가 흉부보다 낮게 위치하게 하고, 혀는 하악과 기관내 튜브와 함께 고정했다(Fig 1). 클로르헥시딘 용액으로 구개부를 3회 소독한 후 비공을 통해 흡입기로 소독액을 제거했다. 경구개열의 변연부를 따라 15번 수술도로 절개를 하여 두 쌍의 점막성골막중 아래쪽 부분을 흡수성 봉합사로 단순 봉합하여 비강쪽을 폐쇄한 후, 벌어져 있는 구강쪽 점막성골막을 봉합하기 위해 오른쪽 치열과 구개열공에 평행하게 치아로부터 가까이 절개하여 정중의 구개열 변연부 절개선 양단이 봉합이 가능하도록 가까이 접근하게 한 후 5-0 prolene으로 단순결절봉합하였다(Fig 2). 정중부의 점막성골막의 봉합으로 인해 벌어진 오른쪽 치열 부근의 점막결손부를 볼부분의 구강점막 조직편으로 메꾸어 봉합하였다(Fig 3). 수술 후 영양공급을 위해 비공을 통해 위관을 10일간 장착하여, 유동식을 하루 3회씩 투여하였고, 항생제 처치와 소독을 7일간 실시하였다. 정중 봉합부위는 열공 재발 없이 상피화가 일어나 완전히 폐쇄되었고, 구강점막 조직편으로 봉합한 부위의 치유가 양호하여 수술 10일 후에 봉합사를 제거하였다. 혈액검사와 육안검사를 통해 신체상태가 양호한 것으로 판단되어 2차수술을 실시하여 연

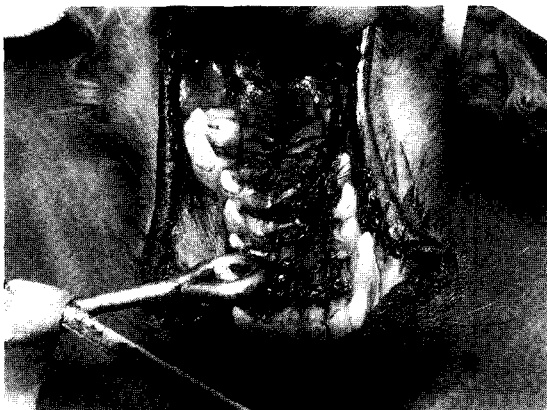<sup>1</sup>Corresponding author.  
E-mail : khojang@knu.ac.kr



**Fig 1.** A 7-month-old dog with cleft hard palate. The dog is positioned in dorsal recumbency with an endotracheal tube in place and the tongue secured around the tube and the mandible.



**Fig 2.** Oral mucosa at the cleft is sutured and lateral mucosal relaxing incision is made along the right side of the hard palate.



**Fig 3.** A buccal mucosal flap is sutured into the defect left after undermining and moving the hard palate mucoperiosteal flap.

구개열을 정복하였다. 7일 후 봉합사와 피딩튜브를 제거한 후, 유동식을 자유섭식하게 하면서 점차 건사료와 물로 전환하였으며, 재채기, 기침과 같은 수술 전 증상은 나타나지 않았다.

### 고찰

구개열은 열성 또는 불규칙한 우성 형질에 의해 유전된다<sup>7</sup>. 구개열을 가진 부모에 의한 자손의 발생율은 41.7%이며, 부모의 구개열의 정도가 자식에게는 영향을 미치지 않는다. 영양, 호르몬, 기계적 요인에 의해 유전적 소인을 가진 태아의 구개열 형성에 영향을 미친다<sup>4,6</sup>. 두개골 성장과 구개판의 조화로운 성장으로 인해 구개판의 정중 폐쇄가 정상적으로 이루어지며<sup>2,6</sup>, 폭이 큰 머리를 가지는 태아는 구개열 발생율이 높고, 영양, 호르몬, 독성(바이러스 감염) 인자등에 의해 영향을 받기 쉽다. 개에서는 독성 물질이나 자궁내 바이러스 감염에 의해 태아 발생 25-28일의 특정시기에 구개열이 다 발한다<sup>6</sup>.

본 증례에서는 정중의 경구개 열공이 그다지 넓지 않았기 때문에 정중 봉합과 함께 편측의 절개선에 의해 발생한 점막이 손실된 부분을 협부의 구강 점막 조직편으로 대체할 수 있었다. 만약 정중의 경구개 열공이 더욱 컸다면, 조직의 긴장력이 더욱 커질 것이므로 양측성으로 치열과 평행한 절개에 따른 양측 협부의 구강 점막 조직편 봉합이 필요할 것으로 생각된다<sup>1,9</sup>. 본 증례에서 사용한 점막성골막편과 구강 협부의 점막 조직편으로 구개의 열공을 봉합부 열개없이 완전히 폐쇄할 수 있어 수술 후 창상치유가 촉진되었다고 생각되며, 따라서 점막성골막편 기법만을 사용한 구개열의 정복보다는 구강 협부 점막편을 동시에 사용하는 것이 구개열의 치유에 도움이 될 것으로 사료된다. Howard 등<sup>5</sup>에 의하면 슬라이딩 기법으로 구개열을 교정할 때 구개 열공의 폐쇄 실패, 수술 횟수의 증가, 비공의 삼출물 등에 의한 부작용이 발생하였다. 점막성골막편 기법을 이용할 경우 그러한 부작용을 줄이고 수술 성공률을 증가할 것으로 사료된다.

구개열의 외과적 정복시 주의할 점으로는 Hammer 등<sup>2</sup>이 기술하였듯이, 조직을 절제할 때에는 반드시 수직으로 시행하여야 하고, 봉합시에는 단속 봉합을 실시하여 조직과 조직의 맥관성을 유지시켜 치유를 촉진하는 것이 중요하다. 또한, 수술의 성공을 위해서는 조직간의 인장력을 줄여주는 것도 간과해서는 안될 것이다.

### 결론

물이나 유동식을 섭취할 때 재채기와 기침 등 증상을 보이며 나이에 비해 체구가 작은 7개월령 닥스훈트 견에서 발생한 경구개열을 점막성골막편과 협부점막편을 이용한 수술 방법을 통해 좋은 치료 효과를 얻을 수 있었다.

## 참 고 문 헌

1. Forbes DP, Kaminski EJ, Perry HT. Repair of surgical clefts of the hard palate in beagles. *Cleft Palate J* 1988; 25: 270-281.
2. Hammer DL, Sacks M. Surgical closure of cleft soft palate in a dog. *J Am Vet Med Assoc* 1971; 158: 342-345.
3. Harding RL. The increasing complexities in the world of plastic surgery. *Plast Reconstr Surg* 1975; 56: 609-616.
4. Harding RL, Mazaheri M. Growth and spatial changes in the arch form in bilateral cleft lip and palate patients. *Plast Reconstr Surg* 1972; 50: 591-599.
5. Howard DR, Davis DG, Merkley DF, Krahwinkel DJ, Schirmer RG, Brinker WO. Mucoperiosteal flap technique for cleft palate repair in dogs. *J Am Vet Med Assoc* 1974; 165: 352-354.
6. Jurkiewicz MJ, Bryant DL. Cleft lip palate in dogs: a progress report. *Cleft Palate J* 1968; 5: 30-36.
7. Krogman WM, Jain RB, Oka SW. Craniofacial growth in different cleft types from one month to ten years. *Cleft Palate J* 1982; 19: 206-211.
8. Mulvihill JJ, Mulvihill CG, Priester WA. Cleft palate in domestic animals: epidemiologic features. *Teratology* 1980; 21: 109-112.
9. Setty LR. Cleft lip and palate in the dog. *J Am Vet Med Assoc* 1958; 133: 480-482.