

증례

## 수은 증기 흡입에 의한 말초신경염 1례

전남대학교 의과대학 산업의학교실

채홍재 · 이형재 · 오세원 · 이성관 · 문재동

### Peripheral Neuropathy after Inhalation of Mercury

Hong Jae Chae, M.D., Hyung Jai Lee, M.D., Sei Won Oh, M.D.,  
Sung Kwan Lee, M.D., Jai-Dong Moon, M.D.

Department of Occupational and Environmental Medicine, Medical School, Chonnam National University

Acute mercury inhalation poisoning is a rare cause of acute peripheral neuropathy. A 44-year-old female inhaled the fume from heating mercury to treat her palmar dermatitis. For 4 days, this procedure was done for 2~3 minutes after each meal. She subsequently complained flu like symptoms, such as headache, toothache, myalgia and arthralgia. She was admitted for 9 days and then symptoms disappeared. About 3 weeks after exposure, both knee pain developed and then she could not walk. To treat mercury intoxication, she was referred to our hospital. At that time, initial laboratory data were within normal limits, but blood and urinary mercury level were 5.6  $\mu\text{g}/\text{dl}$ , 132.8  $\mu\text{g}/\text{L}$ . After treatment with D-penicillamine for 7 days, blood and urinary mercury level were 3.9  $\mu\text{g}/\text{dl}$ , 177.3  $\mu\text{g}/\text{L}$ . During the following 1 month, both leg symptoms remained. Nerve conduction studies were performed, both leg sensory nerve amplitude decreased. These findings were suggestive of peripheral polyneuropathy.

**Key Words:** Mercury inhalation, Peripheral neuropathy

## 서론

수은은 독성이 잘 알려져 있는 중금속 중의 하나로 금속 수은(elemental mercury;  $\text{H}^0$ , 무기수은 화합물(inorganic mercury;  $\text{Hg}^+$ ,  $\text{Hg}^{2+}$ , 유기수은 화합물(organic mercury) 등의 세 가지 형태로 존재한다.

수은은 수은체온계, 온도계, 수은정류기 및 혈압계 제조, 버튼형 수은전지 및 알칼리망간건전지 제조, 수은등 및 형광등 제작, 농약 및 의약품 제조에 사용되며<sup>1)</sup>, 직업적 노출 외에도 환경오염에 의해서도 노출이 가능하다. 중독의 경로는 섭취, 증기흡입, 피부 및 피하주사 등을 통해

서 모두 가능하나, 화학적 특성과 흡수 경로에 따라 독성이 다양하게 나타나는 특징을 가지고 있다.

국내에서는 수은의 직업적 노출 외에도 민간요법으로 각종 질환을 치료하기 위하여 수은 증기를 흡입하여 수은 중독이 발생한 증례가 보고되고 있다. 국내에서는 72세 남자가 치질을 치료하기 위하여 mercury-led amalgam 증기를 흡입한 후 급성 폐렴이 발생하였으며<sup>2)</sup>, 대만에서는 87세 남자가 발의 궤양을 치료하기 위하여 Chinese red (mercury sulfide)의 증기를 흡입하여 발생한 폐렴의 증례 보고가 있다<sup>3)</sup>.

급성으로 수은 증기에 노출되면 초기에는 열, 오한, 두통 및 근육통 같이 독감과 비슷한 증세를 보이며, 치은염과 구내염을 일으키고 중추신경계 장애나 말초신경염 또는 신부전을 유발할 수 있다. 또한, 흡입된 수은의 80% 이상이 폐에서 흡수되므로 높은 농도의 수은 증기에 노출되면 호흡기를 자극하여 열과 호흡곤란을 동반한 급성폐렴을 유발한다.

책임저자: 채 홍 재  
광주시 동구 학동 8번지  
전남대학교 의과대학 산업의학교실  
Tel: 062) 220-6792, Fax: 062) 220-6791  
E-mail: chae@medimail.co.kr

저자들은 민간요법으로 수은 증기를 흡입한 후에 발생한 말초신경염 증례를 경험하였기에 문헌고찰과 함께 보고하고자 한다.

## 경 례

44세된 여자환자가 3일된 양측 다리의 통증을 주소로 내원하였다. 환자는 약 5~6년 전부터 양측 손바닥이 갈라지는 증상으로 고생해오다 주위의 권유로 4일간 매 식후 30분에 수은으로 추정되는 흰색 알갱이를 화롯불에 달구어 약 2~3분 가량 증기를 흡입하였다. 그런 후에 치통, 두통, 근육통 및 관절통 등의 증상 등이 나타나 흡입 6일째 지역병원의 내과를 방문하였다. 과거력과 Widal test 결과를 토대로 열병 의심 하에 9일간 입원 치료 후 상기 증상이 소실되었으나, 흡입 24일째부터 양측 다리의 통증으로 인해 보행 장애가 발생하여 수은 중독 의심 하에 본원으로 전원되었다.

환자는 33세에 자궁근종으로 자궁절제술을 받았으며, 5~6년 전부터 양측 손바닥에 발생한 피부염으로 치료받은 과거력 있으며, 고혈압, 당뇨, 결핵 및 간염의 병력은 없었고, 흡연과 음주는 하지 않았다. 현재 가정주부로 1992년부터 1994년까지 캔 음료 제조업체에서 세척업무를 담당한 경력을 제외하고 다른 직업력은 없었다.

내원 당시 양측 손바닥이 건조하고 갈라져 있었으나 양측 하지의 감각 저하나 근력감소는 없었으며 심부건반사도 정상이었다.

흉부 방사선 소견 상 폐렴 등의 특이 소견은 보이지 않았다. 내원 당시 실시한 혈액검사 및 요검사에는 특이한 소견을 보이지 않았으나 혈중 수은 농도는 5.6  $\mu\text{g}/\text{dl}$ 였고, 요중 수은 농도는 132.8  $\mu\text{g}/\text{L}$ 로 증가되어 있었다.

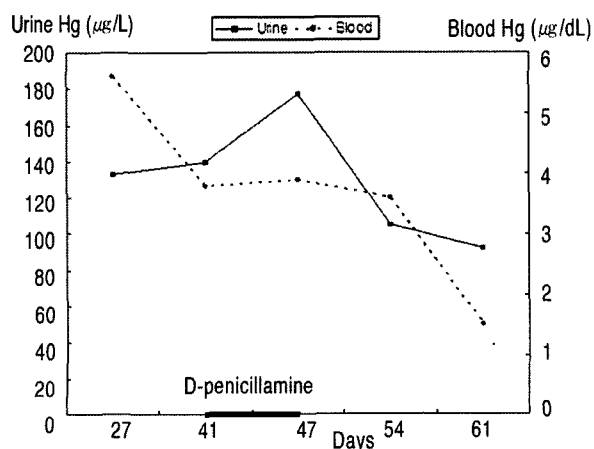


Fig. 1. Urine and blood mercury level

D-Penicillamine을 750 mg/day 용량으로 7일간 투여 후 혈중 수은 농도는 3.9  $\mu\text{g}/\text{dl}$ 로 크게 변화가 없었으나, 요중 수은 농도는 177.3  $\mu\text{g}/\text{L}$ 로 증가하였으며, AST, 44 U/L; ALT, 52 U/L로 상승하였으나 다른 검사는 정상범위였다. D-Penicillamine 투여에 의한 간효소치 상승으로 판단되어 추가로 D-Penicillamine은 투여하지 않았고 혈중과 요중 수은, 혈액검사 및 요검사를 추적관찰하였다. D-Penicillamine을 중단하고 일주일 뒤 실시한 검사에서 AST, 22 U/L; ALT, 37 U/L로 정상범위였으며, 혈중 수은 농도는 3.6  $\mu\text{g}/\text{dl}$ , 요중 수은 농도는 105  $\mu\text{g}/\text{L}$ 였다. 흡입 61일째 혈중 수은 농도는 1.5  $\mu\text{g}/\text{dl}$ 로 감소하였고, 요중 수은 농도는 92.4  $\mu\text{g}/\text{L}$ 였다(Fig. 1). 양측 무릎의 뻣뻣함과 다리의 절절거리는 증상이 호전되지 않아 흡입 66일째 신경전도검사를 실시하였다. 신경전도검사서 양측 비복신경(Sural nerve) 및 얇은비골신경(Superficial peroneal nerve)의 진폭이 감소하는 말초신경염 소견을 보였다. 이후 환자가 내원하지 않아 추적관찰은 중단되었으며 증상 호전 여부도 알 수 없었다.

## 고 찰

수은은 아직도 일부 지역에서 민간처방으로 사용되고 있으며, 온도계와 같은 노출원이 우리 주변에 아직도 흔히 존재한다. 수은은 금속수은, 무기수은 화합물, 유기수은 화합물 등의 세 가지 형태로 존재하며, 무기수은 화합물로는 질산제1수은(mercurous nitrate), 질산제2수은(mercuric nitrate), 염화제1수은(갈홍; mercurous chloride), 염화제2수은(승홍; mercuric chloride), 뇌산제2수은(뇌홍; mercuric fulminate), 황화제2수은(mercuric sulfide), 황산제1수은(mercurous sulfate), 산화제2수은(mercuric oxide) 등이 있으며, 유기수은 화합물은 알킬수은 화합물(alkyl mercury)과 아릴수은 화합물(aryl mercury)로 구분할 수 있다<sup>1)</sup>.

무기수은염과 아릴수은 화합물은 그 독성의 정도가 유사하며, 유기수은 화합물이 이들보다 독성이 강한 것으로 알려져 있다. 화학적 특성과 흡수 경로에 따라 독성 반응이 다양하게 나타나는 특징을 가지고 있으며, 혈중과 요중 수은치가 중추신경계의 수은 축척이나 표적장기의 독성 반응과 정량적으로는 비례하지는 않는 것으로 알려져 있다<sup>2)</sup>. 특히, 운동 신경원에 대한 독성은 과도한 수은 축척이나 부적절한 수은의 제독에 기인하며, 수은에 대한 민감 정도는 신단백인 metallothioneine (MT)과 관계가 있는 것으로 알려져 있다<sup>3)</sup>.

급성으로 수은 증기를 흡입하게 되면 비인두와 상기도

를 자극하고 급성 폐렴, 기관지염, 세기관지염을 일으키나, 수은 증기 노출에 대한 정확한 정보가 없으면 바이러스에 의한 상기도 감염으로 오인하게 되며, 고농도의 수은 증기에 노출되면 구강 점막의 염증이 동반된다. 두통, 열, 오한, 흉통, 오심과 구토 등의 증상들은 급성으로 수은 증기를 흡입하였을 때 나타나는 “초기 반응”의 특징으로 다른 금속의 증기를 흡입하였을 때 나타나는 “metal fume fever”와 비슷한 양상을 보인다. 정신착란, 진전 및 혼수 등의 신경학적 증상이 흡입 24시간 내 나타나게 되며, 저산소증을 동반한 급성 간질성 폐부종과 신부전으로 인해 사망하게 된다. 초기 반응이 치명적이지 않으면 호흡기, 소화기, 비뇨기 및 중추신경계 증상들이 빈번하게 나타나는 “증기 반응”이 뒤따른다. 이후에는 호흡기, 소화기, 비뇨기계 증상들은 호전되나 중추신경계 장애가 지속되는 “말기 반응”이 뒤따르게 된다<sup>3)</sup>.

Asano 등<sup>6)</sup>에 의하면 수은 증기를 흡입 후 임상 양상은 노출기간, 수은의 농도 및 노출 후 생존기간과 관련이 있다고 하였으나, 조직내의 수은 농도와 병리소견은 일치하지 않는다고 하였다. Lim 등<sup>2)</sup>과 Ho 등<sup>3)</sup> 증례에서는 수은 증기를 흡입 후 모두 급성 폐손상을 유발하였으나, 본 증례에서는 전형적인 “초기 반응”인 치통, 두통, 근육통 및 관절통 등의 증상을 보였으나 신경학적 증상과 호흡기 증상의 악화 소견은 보이지 않았으며, 이후에 말초신경에 장애가 나타났다. 3증례 모두 치료적인 목적으로 급성으로 수은 증기를 흡입하였으나 증상과 예후가 다른 것은 흡입한 수은의 종류, 흡입 방법과 흡입농도의 차이에 의한 것으로 판단된다.

수은에 의한 말초신경의 장애는 운동 및 감각신경의 감수성과 노출기간, 노출된 사람의 연령에 따라 다르게 나타나며, 운동신경 장애는 장기간 노출될 때 일어나나 감각신경 장애는 단기간 노출 이후에 나타나는 특징을 가지고 있다. 신경전도검사(Nerve Conduction Study)는 수은의 말초신경에 대한 영향을 신경생리적으로 확인하는 방법이다<sup>3)</sup>. 본 증례 역시 급성으로 수은에 노출되었기 때문에 기존의 문헌 보고와 동일하게 감각신경의 진폭이 감소하는 신경전도소견을 보였다.

본 증례와 같이 치료적 목적으로 수은 증기를 흡입하는 경우가 많으리라 사료되나 실제로 증례 보고가 많지 않은 것은 수은 노출에 대한 적절한 정보가 의사들에게 주어지지 않는 상황에서 본 증례처럼 다른 질환으로 오인되었을 가능성이 존재한다. 수은 중독을 예방하기 위해서는 사업

장과 환경에 대한 관리뿐만 아니라 수은을 치료적 목적으로 오용하지 않도록 관련학회를 중심으로 대중매체 등을 통한 대국민 교육이 필요하리라 사료된다.

## 요 약

44세 여자 환자가 손바닥의 피부염을 치료하기 위하여 민간요법으로 4일간 식후 2~3분씩 수은 증기를 흡입한 후 치통, 두통, 근육통 및 관절통 등의 증상이 나타나 지역 내 과에서 과거력과 Widal test 결과를 토대로 열병 진단 하에 9일간 입원 치료 후 상기 증상이 소실되었다. 흡입 3주 후부터 양측 무릎 통증으로 보행 장애가 발생하여 수은 중독이 의심되어 본원으로 전원되었다. 내원 당시 실시한 혈액검사 및 요검사에는 특이한 소견을 보이지 않았으나 혈중 수은 농도는 5.6  $\mu\text{g}/\text{dl}$ 였고, 요중 수은 농도는 132.8  $\mu\text{g}/\text{L}$ 로 증가되어 있었다. D-Penicillamine을 750 mg/day 용량으로 7일간 투여 후 혈중 수은 농도는 3.9  $\mu\text{g}/\text{dl}$ 였으나 요중 수은 농도는 177.3  $\mu\text{g}/\text{L}$ 로 증가되어 있었으며 간효소치 상승(AST, 44 U/L; ALT, 52 U/L)을 제외하고 다른 검사는 정상범위였다. 다리 증상이 호전되지 않아 흡입 66일째 실시한 신경전도검사에서 양측 하지 감각신경의 진폭이 감소하는 말초신경염 소견을 보였다.

## 참고문헌

1. 산업안전보건연구원. 근로자건강진단실무지침. 인천: 한국산업안전공단; 1999. p 271-274.
2. Lim HE, Shim JJ, Lee SY, Lee SH, Kang SY, Jo JY, In KH, Kim HG, Yoo SH, Kang KH. Mercury inhalation poisoning and acute lung injury. *Korean J Intern Med* 1998;13(2):127-30.
3. Ho BS, Lin JL, Huang CC, Tsai YH, Lin MC. Mercury vapor inhalation from Chinese red (Cinnabar). *J Toxicol Clin Toxicol* 2003;41(1):75-8.
4. 이성관, 이형재, 채홍재, 문재동. 피하경로와 소화기경로를 통한 금속수은 노출례. *대한산업의학회지* 2003;15(4):446-51.
5. Feldman RG. Occupational and Environmental Neurotoxicology. Philadelphia: Lippincott-Raven Publishers; 1999. p 92-114.
6. Asano S, Eto K, Kurisaki E, Gunji H, Hiraiwa K, Sato M, Sato H, Hasuie M, Hagiwara N, Wakasa H. Acute inorganic mercury vapor inhalation poisoning. *Pathol Int* 2000;50(3):169-74.