



## 구순구개열 환자의 악교정 수술 후 재발 증례에서의 구내 상악골 신장술

이정은<sup>1)</sup>, 백승학<sup>1)</sup>, 김명진<sup>2)</sup>, 장영일<sup>1)</sup>

<sup>1)</sup>서울대학교 치과대학 치과교정학교실

<sup>2)</sup>서울대학교 치과대학 구강악안면외과학교실

### ABSTRACT

**Intraoral distraction osteogenesis system for the correction of midface deficiency in a cleft lip and palate patient with relapse following orthognathic surgery**

**Jeong-Eun Lee<sup>1)</sup>, Seung-Hak Baek<sup>1)</sup>, Myung-Jin Kim<sup>2)</sup>, Young-Il Chang<sup>1)</sup>**

*<sup>1)</sup>Dept. of Orthodontics, College of Dentistry, Seoul National University*

*<sup>2)</sup>Dept. of Oral and Maxillofacial Surgery, College of Dentistry, Seoul National University*

Cleft lip and palate (CLP) patients usually have midface deficiency and Class III malocclusion. Distraction osteogenesis (DO) has been used recently to correct the maxillary hypoplasia with stable and predictable result. Both external and internal devices that permit midface distraction are available. This case report describes intraoral DO for correction of the midface deficiency in a adult CLP patient with relapse following orthognathic surgery. The purpose of this report is to present advantages of the intraoral DO for the treatment of CLP. The relative and potential clinical indications, treatment planning, patient preparation, and possible vector control for DO are discussed.

## I. 서론

구순구개열 환자에서 중안면부 열성장은 교정의 와 외과의 모두에게 해결하기 어려운 문제이다. 이런 골격적인 문제는 교합 평면 뿐만 아니라 상하악골, 비부, 비부 주위, 안와하방 및 관골 부위에도 나타난다. 중안면부 열성장에 대한 전통적인 치료 방법으로 악교정 수술에 의한 상악골 전진술을 들 수 있다.

그러나 이 술식의 단점으로 첫째, 악골의 성장이 완료되지 않은 아동에서 시행할 수 없으며, 둘째, 골격 부조화가 큰 경우에 골편의 이동량이 더욱 커지고 연조직이 급격하게 신장되게 되어 재발의 위험성이 높고 셋째, 상악골의 전방 이동량의 한계 때문에 기능과 심미적인 면에서 절충을 해야 한다는 것 등을 들 수 있다.<sup>1)</sup>

따라서 심각한 전후방적, 횡적, 수직적 부조화를 해결하기 위한 여러 다른 새로운 접근들이 시도되고 있으며, 이런 대안으로 제시된 방법으로 여기서 소개하고자 하는 골신장술이 있다. 골신장술은 골 절단 후 점진적인 견인력을 가하여 분리된 골편 사이에 새로운 골 형성을 유도하는 생물학적인 과정이며, 골편의 이동량이 크더라도 치은, 혈관, 인대, 연골, 근육, 신경 등의 연조직이 적응할 수 있어 악교정수술에 비해 재발의 위험을 줄일 수 있으며,<sup>2)</sup> 악교정 수술을 받은 구순구개열 환자에서 문제가 되는 범구개인두 기능부전 (velopharyngeal incompetence) 의 위험성도 줄일 수 있다.<sup>3)</sup>

또한 수술 시간을 줄일 수 있고, 외래에서 많은 술식을 시행할 수 있으며 비용을 절감할 수 있다는 장점 등도 가지고 있다.<sup>4)</sup>

## II. 중례

### 1. 진단

#### 1) 주소

24세 6개월의 남자 환자로서, 편측성 구순구개열, 중안면부 후퇴와 하악 전돌에 의한 III급 부정교합을 치료하기 위하여 교정치료와 양악 악교정 수술을 받았으나, 수술 후의 하악 전돌 재발을 주소로 본과에 내원하였다.

#### 2) 안모 소견

중안면 부위가 함몰된 접시형(dish-in) 안모를 보였다. 안정시 이부에 이근 과활성화가 나타났다(Fig. 1a).

#### 3) 구강내 소견

#12,13,24 치아가 결손된 상태였고, 전치부 반대교합 상태와 Angle씨 III급 부정교합을 보이고 있었다. 하악 전치 설측면에는 고정식 보정장치(fixed retainer)가 부착되어 있었고, 상악에는 보정장치를 착용하고 있지 않은 상태였다. 또 #11, 21 치아의 치주조직의 상태가 좋지 않았고, 심한 치아 동요도가 관찰되었다(Fig. 1b).

#### 4) 방사선사진 소견

측모 두부계측 방사선사진과 파노라마 방사선사진 소견에서 양악 악교정 수술 시 고정을 위해 사용한 스크류와 플레이트를 관찰할 수 있었다. 치근단 방사선사진을 통해 #11의 치근이 흡수된 상태를 확인할 수 있었고, 우측 파열부에 대한 치조골 이식수술을 받은 상태였지만 치조골 고경의 저하를 볼 수 있었다(Fig. 2)

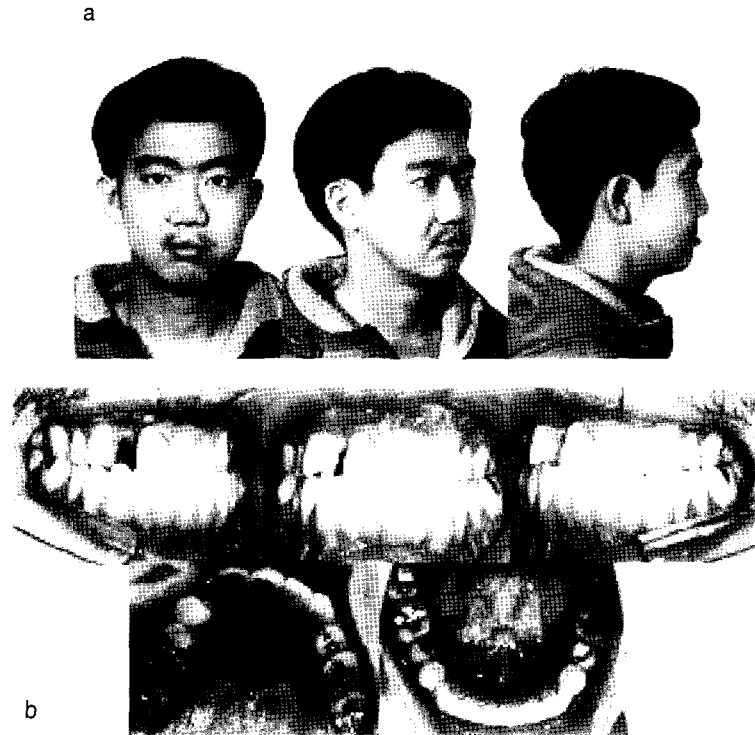

Fig. 1 Photographs at initial visit a, Facial photographs, b, Intraoral photographs

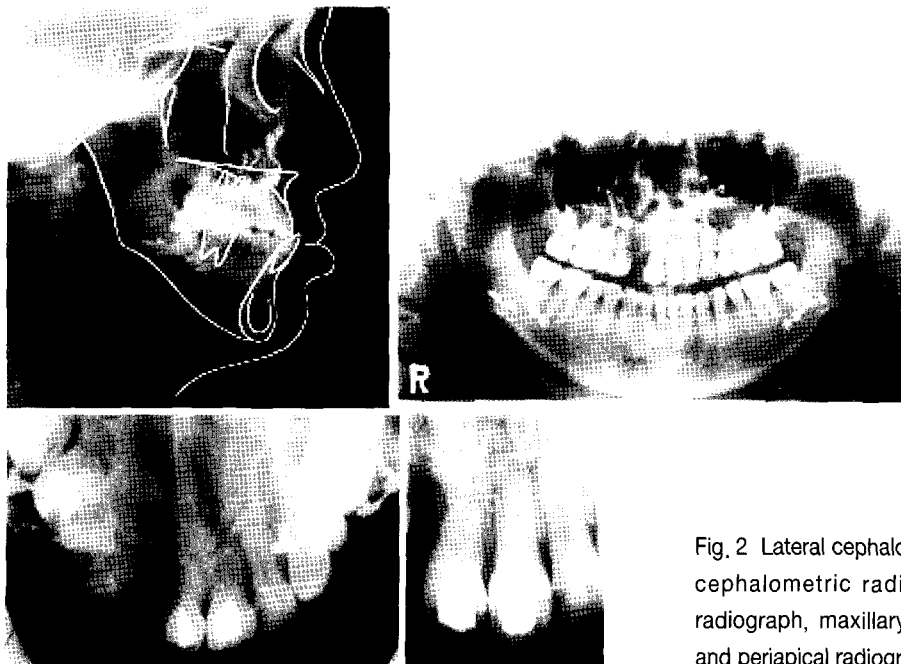


Fig. 2 Lateral cephalometric radiograph, PA cephalometric radiograph, panoramic radiograph, maxillary occlusal radiograph and periapical radiograph at initial visit

## 2. 치료

### 1) 치료 계획

초진 당시 환자가 악교정 수술을 이미 한번 받았었

고, 재발의 위험성을 고려해야 했으며 구개인두 기능 부전이 심했기 때문에 상하악에 고정식 교정장치를 장착한 후에 가능한 빨리 LeFort I 골절단술과 상악 골 신장술을 시행하기로 결정하였다.

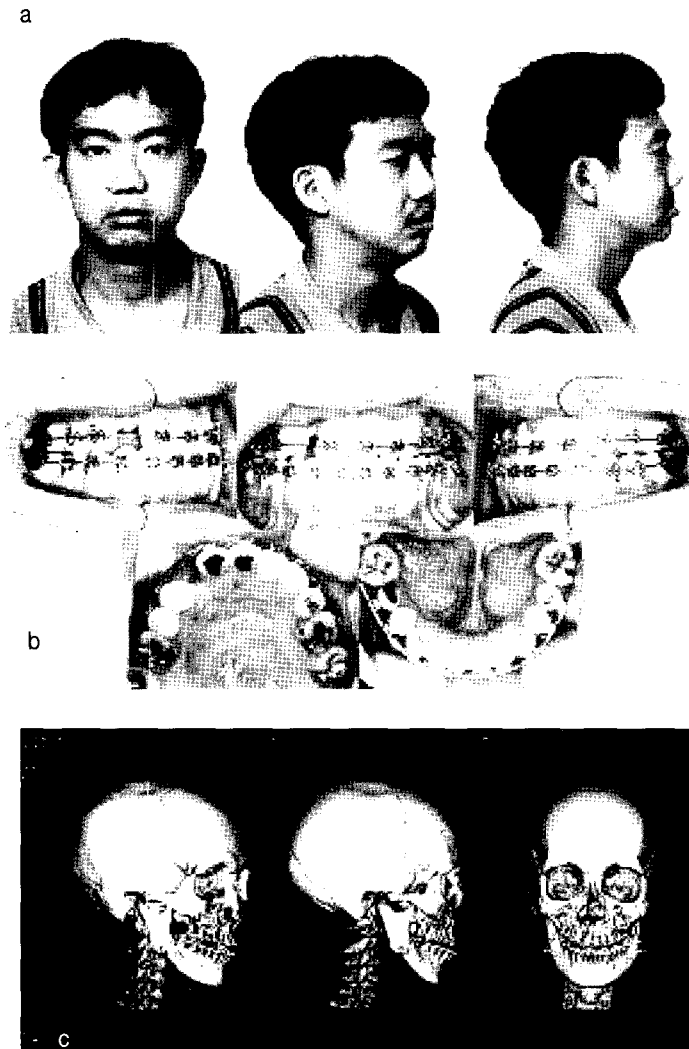


Fig. 3 Before distraction surgery. a, Facial photographs, b, Intraoral photographs, c, 3D CT

2) 치료 경과

1. 술전 교정치료

고정식 교정 장치를 부착하고 2주 후 수술을 시행하였다. 교정 치료를 받은 경력이 있기 때문에, 술전 교정 기간이 그다지 필요하지 않았다. 안모 사진을 통해서 상순을 포함한 중안면부 연조직의 결핍을 볼 수 있다(Fig. 3a).

구강내 사진을 통해 약 1.5mm의 상악 정중선 우측 면이를 관찰할 수 있었다. 상악 전치 설측면에 두꺼운 아말감 충전물이 있었기 때문에 교합 조정을 시행하였다. 하악 전치 설측면의 고정식 보정장치는 제거하지 않고, 수술 시기까지 유지하기로 하였다(Fig. 3b). 수술 전에 찍은 3D CT를 통해 스크류와 플레이트의 위치를 확인할 수 있었고, 중안모 결핍을 확인할 수 있었다(Fig. 3c).

2. 견인 장치의 선택

골신장술을 위한 장치로, 크게 구내 견인장치와 구

외 견인장치를 생각할 수 있다. 이 환자는 성인 환자였고 사회 생활을 하고 있었기 때문에, 구외 견인장치를 사용했을 경우의 사회적, 심리적 문제를 고려하여, 구내 견인장치(Fig. 4)를 사용하는 것으로 결정하였다.

3. 수술

상악과 하악에 이미 존재하고 있던 고정 스크류와 플레이트를 제거한 후, high LeFort I 골절단술을 시행하였다. 그 다음에 익돌 돌기를 상악 결절과 분리하였으며 상악을 하방으로 완전히 분리시키지 않고 부드럽게 가동화시킨 후 견인장치를 적절히 위치시킬 수 있도록 관골 버팀벽(zygomatic buttress)을 조금 삭제하였다(Fig. 5).

골견인장치를 관골과 치조 돌기의 골 표면에 적용하여 고정하였다. 별다른 상악의 회전이 필요하지 않았기 때문에, 효과적인 상악의 전방 견인을 위해 상악의 저항 중심을 지나고 교합평면에서 전하방으로 20°의 각도를 가지도록 견인장치를 고정하였다

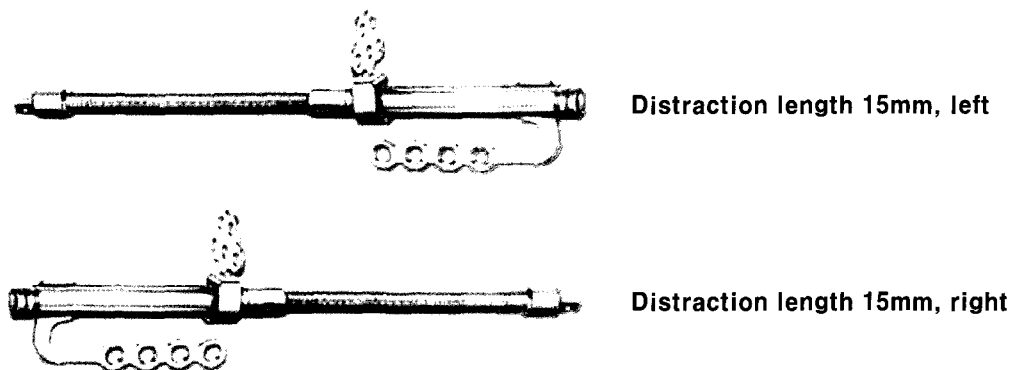


Fig. 4 Zürich pediatric maxillary distractor(KLS Martin, L,P company)

(Fig. 6).<sup>5)</sup> 이는 상악골의 상방 회전을 최소로 할 수 있으며 상악골을 교합면을 따라 전하방으로 견인할 수 있게 해준다(Fig. 7). 정중선이 우측으로 편위되어 있는 것을 고려하여 오른쪽 8mm, 왼쪽 7mm 전진을 계획하였다.

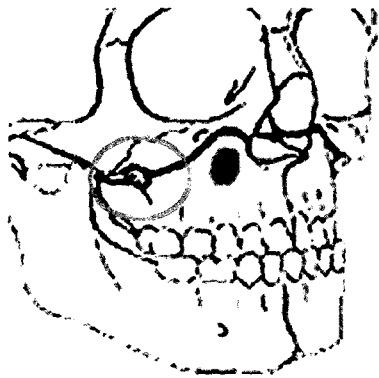


Fig. 5 Bone is removed at the zygomatic buttress for proper placement of the distraction device

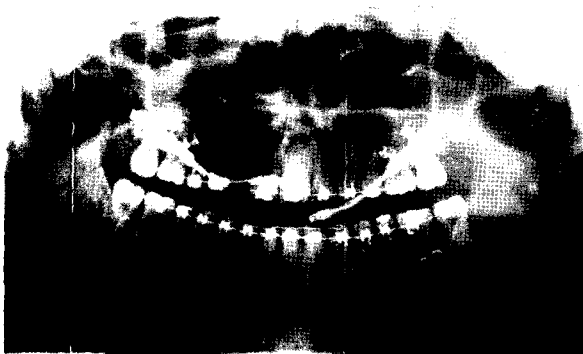

Fig. 6 Panoramic radiograph after distraction surgery

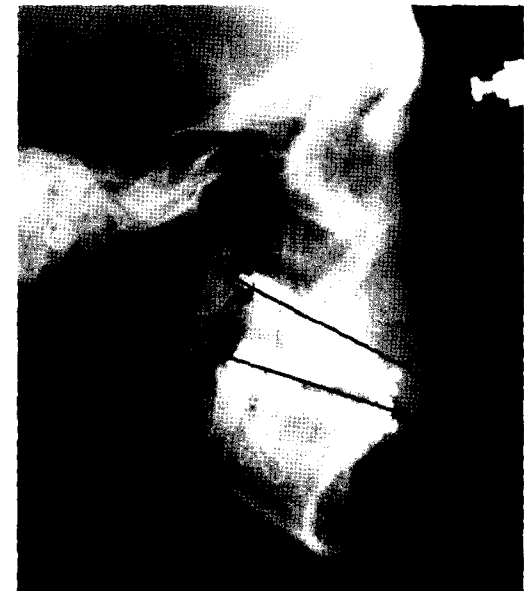

Fig. 7 Lateral cephalometric radiograph showing device angle. The angle of the device to mandibular occlusal plane is 20°

#### 4. 골견인

5일의 잠복기(latency period)를 가진 후에, 골견인을 시작하였다. 골신장 속도가 너무 빠르거나 느릴 경우, 수술의 예후가 불량해질 우려가 있으므로 주의 를 요한다.<sup>6)</sup> 이 환자의 경우 하루에 1mm(0.5mm x 2 turns / day) 의 활성화를 시행하였다. 골견인 기간동안 약 2mm의 전치부 개방 교합이 일시적으로 발생하였다(Fig. 8). 개방교합을 해소하고 골견인 벡터의 변화를 주기 위해서 수직 고무줄과 Ⅲ급 고무줄을 사용 하였다.

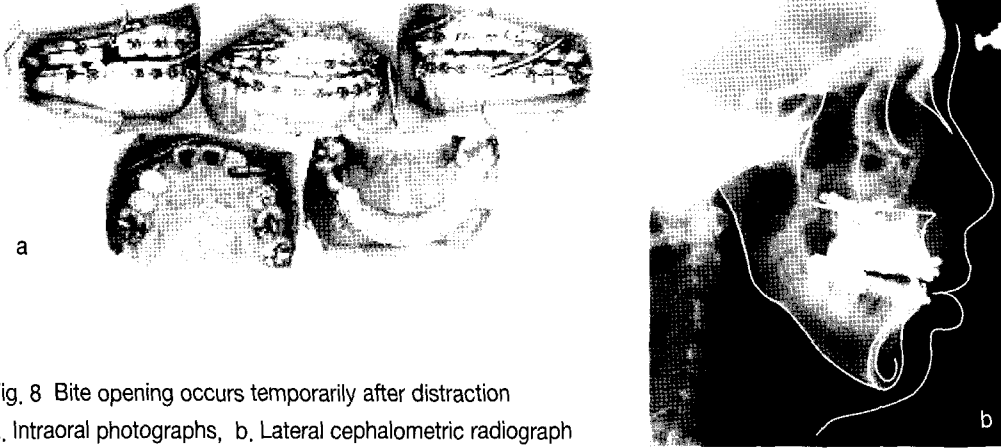


Fig. 8 Bite opening occurs temporarily after distraction  
a, Intraoral photographs, b, Lateral cephalometric radiograph

### 5. 골경화기(Consolidation)

골견인이 끝난 후 6개월의 골 경화 기간을 가졌다. 골경화기 동안 face mask로 유지를 시행하였고(Fig. 9), 부가적으로 수직고무줄과 Class III 고무줄을 사용하였다(Fig. 10). 환자의 협조도는 좋았다. 좌우의 전진량을 다르게 하여 얻은 정중선의 개선이 유지되었고, 적절한 overbite과 overjet이 유지되고 있다.

수술을 시행하였다(Fig. 11,12). 동시에 #12, 13 결손을 해결하기 위한 방법으로 #12 치아는 implant로 수복하고, #14를 #13으로 대체 사용하기로 결정하였다(Fig. 13). 장치 제거 후에 계속적으로 face mask로 유지하기로 하였다.

### 3) 치료 결과

### 6. 장치 제거

6개월의 골경화기를 가진 후에 골견인 장치 제거

### 1. 정모의 변화

술전과 술후의 정모 사진 비교에서 상당한 안모의



Fig. 9 Retention using face mask




Fig. 10 Intraoral photographs before distraction device removal

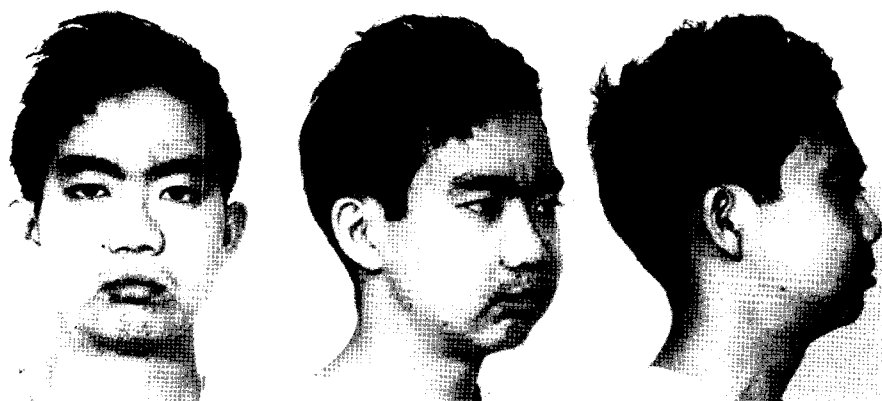

Fig. 11 Facial photographs after distraction device removal




Fig. 12 Intraoral photographs after device removal and implant installation for #12



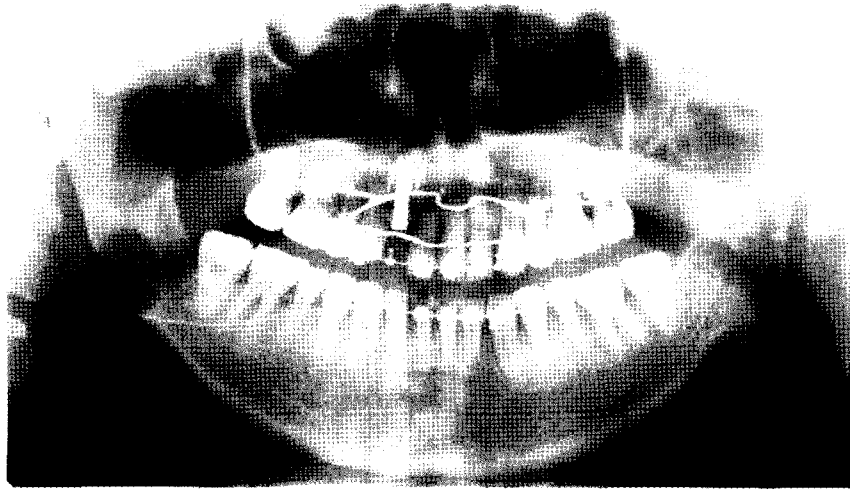


Fig. 13 Panoramic radiograph after device removal and implant installation for #12

개선을 볼 수 있었다. 비부 및 비부 주위부(paranasal area)의 돌출도가 증가하였고, 상순 돌출도의 개선으로 안정 시 구순이 자연스러워지는 등 심미적으로 많은 개선이 있었다(Fig. 14).

## 2. 측모의 변화

초진 당시의 측모 사진과 비교하였을 때 견인 장치 제거 후 상악 후퇴감이 상당히 개선되었다. 상순이 적절히 돌출되어 자연스러운 측모가 되었다(Fig. 15).

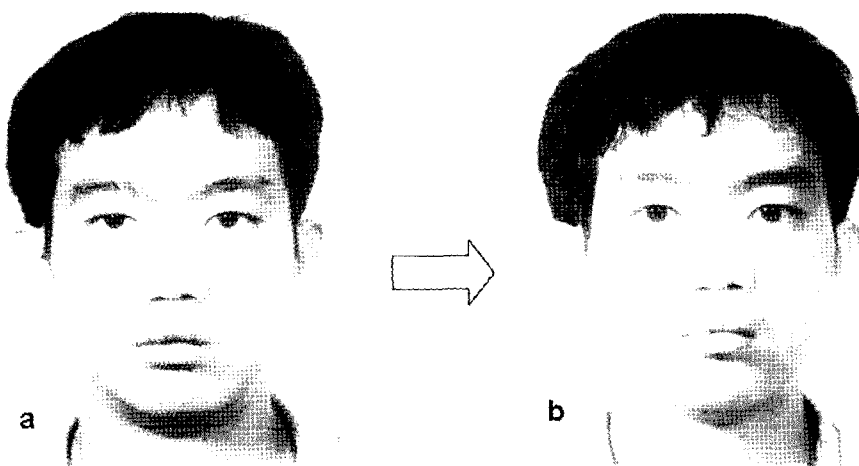


Fig. 14 Improvement in facial appearance. a, before surgery, b, after surgery

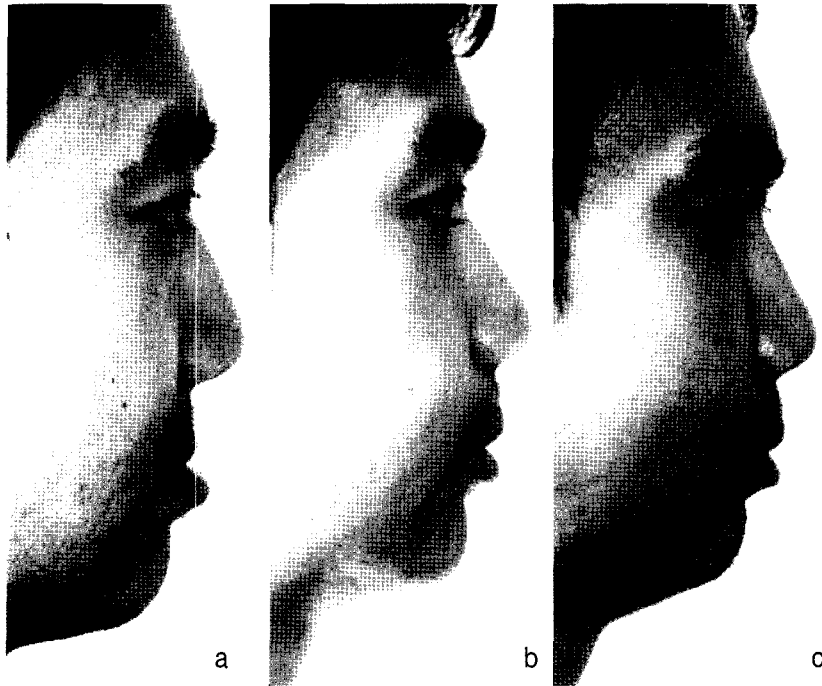


Fig. 15 Improvement in facial profile a, initial visit, b, consolidation period, c, 1 month later following device removal

### 3. 측모 두부계측 방사선사진의 비교

좌측 방사선 사진은 골신장기가 끝난 직후의 방사선 사진이고, 우측 방사선 사진은 골경화기의 방사선 사진이다. 골신장기에 수평 피개도 (overjet)의 양을 다소 과교정(overcorrection) 하였으나, 경화기를 거치면서 수평 피개도가 다소 감소했음을 볼 수 있다 (Fig. 16).

수술 전과 골경화기의 측모 두부계측 방사선사진의 중첩 결과, 첫째, 상악이 전방견인 되었고 코와 상순의 돌출도가 개선되었으며, 둘째, 상악이 교합력에 의해 다소 상방으로 위치되어 하악의 시계방향 회전이 발생하지 않았음을 확인할 수 있었다(Fig. 17).

측모 두부계측 방사선사진 분석 결과, SNA가 4.5° 증가하였고 A-N Perpendicular에서 4mm의 개선을 볼

수 있었다. APDI는 90.73°에서 82.22°로 감소하여 Angle씨 III급 부정교합 양상이 많이 개선되었음을 알 수 있었다. 하악의 후하방 회전에 의한 하악 평면의 변화는 거의 나타나지 않았다. 일시적으로 나타났던 개방교합 경향도 해소되어 안정적인 overjet과 overbite을 보였고, 골격적인 개선과 치열의 개선을 모두 나타냈다(Table 1).

### III. 고찰

골신장술은 구순구개열 환자에게 사용함에 있어 많은 장점이 있기 때문에 최근에 많이 각광받고 있는 외과적 술식의 하나이다.<sup>7)</sup> 하지만 골신장술을 시행함에 있어 고려해야 할 여러가지 요소들이 있다.

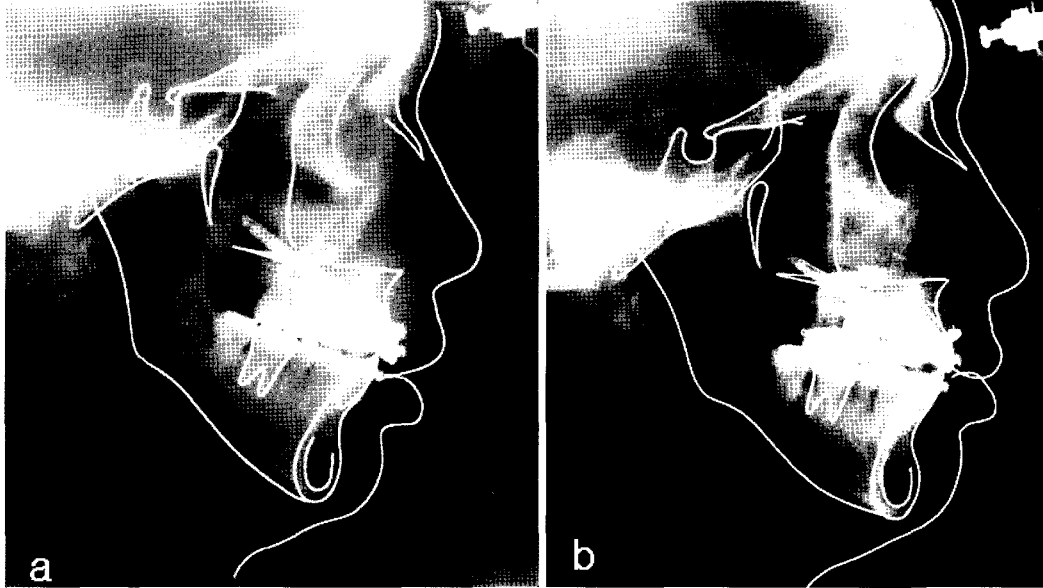


Fig. 16 Change during consolidation period. a, Immediately after distraction period, b, Consolidation period

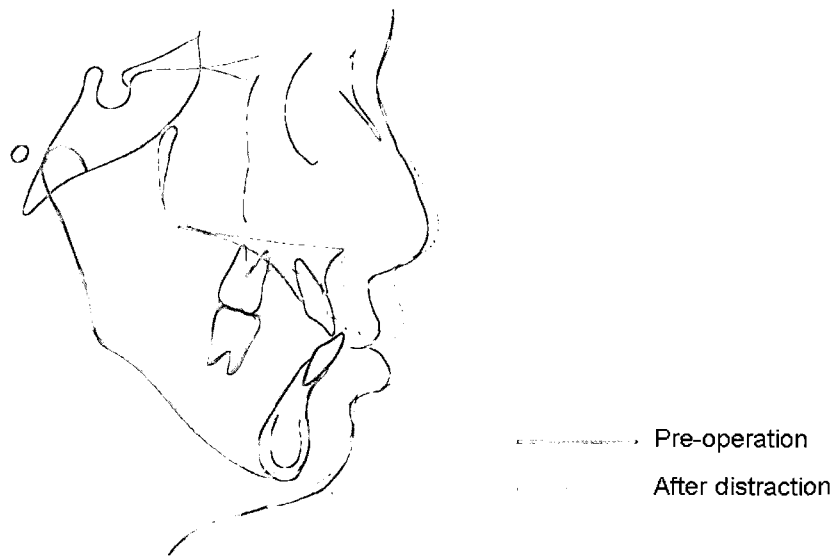


Fig. 17 Superimposition of lateral ceph, tracing

Table 1. Cephalometric measurements between initial state and consolidation period

Measurement variables	Initial state	Consolidation
Björk Sum(°)	405.42	404.79
Body to ant. cranial base ratio	0.97	0.97
SNA(°)	74.39	78.82
SNB(°)	73.91	74.48
ANB(°)	0.48	4.34
Facial Height Ratio(%)	57.54	58.16
FMA(°)	32.59	32.81
FMIA(°)	58.17	57.14
IMPA(°)	89.24	90.06
U1 to FH(°)	117.7	119.32
U1 to SN(°)	104.89	107.42
L1 to A-Pog(mm)	6.65	4.31
Combination Factor(°)	157.01	151.58
ODI(°)	66.28	69.36
AB to Mand. plnae(°)	61.46	67.07
Palatal plane angle(°)	4.8	2.19
APDI(°)	90.73	82.22
A - N perpend(mm)	-3.05	0.81
Pog-N Perpend(mm)	-5.03	-4.3

첫째, 적절한 적응증을 구별하는 것이다. 골신장술은 환자의 협조도가 절대적으로 필요한 술식으로, 골신장기에 지속적인 장치의 활성화가 이루어지지 않으면 안된다. 또한 활성화 하는 동안에도 지속적인 백터의 조절이 필요하므로, 교정의와 외과의의 지속적인 관심이 필요한 술식이다.<sup>8)</sup> 따라서 협조도가 좋지 않은 환자에서는 이 술식은 피하는 것이 좋다.

둘째, 적절한 장치의 선택이다. 이 환자에서는 각

종 상황을 고려하여 구내 견인장치를 선택하게 되었다. 구내 견인장치를 사용하면 장치가 구강 외로 노출되지 않으므로, 심미적으로 매우 우수하고, 사회생활에 대한 제약이 적으며, 비교적 긴 골경화기 동안 장치를 유지함에 있어 환자의 거부감이 적다는 장점이 있다. 하지만 장치 제거를 위해 이차 수술을 해야 한다는 단점이 있고, 활성화를 구강 내에서 할 수 있도록 장치의 연장부가 필요하며, 수술 시 장치의 위

치 설정에 의해서 벡터가 결정된다는 단점이 있다. 따라서 각 증례에 맞게 장치를 선택하는 것이 중요하다.

세 번째 고려해야 할 점은 활성화의 속도와 리듬이다. 골신장 속도가 너무 빠르게 되면, 생성되는 골의 질이 낮아, 골편의 불유합, 섬유성 유합, 불량 유합 등이 생기게 되고, 속도가 너무 느리게 되면 조기에 골경화가 일어나게 되어 충분한 전진이 불가능하게 된다. 보통 하루에 1~2mm정도가 적당하다고 하며, 이 전진량은 하루에 2~3번으로 나누어 시행하게 된다.<sup>9)</sup> 대개 치아지지 견인장치는 하루에 4번의 활성화를 시행하고, 골지지 견인장치는 2번으로 나누어 활성화를 시행한다.

네 번째 고려해야 할 점은 활성화 기간동안의 벡터의 조절이다. 구내 골신장술에서 벡터는 장치의 견고성, 연조직의 영향, 근육의 부착 등에도 영향을 받지만 견인장치의 위치 선정에 가장 큰 영향을 받는다. 따라서 3차원 CT 분석과 RP 모형 제작을 통하여 모의 수술을 시행하여 장치의 위치와 방향 선정에 신중을 기해야 한다. 잘못된 수술 계획이나 골편의 조절 실패에 의하여 교합의 개방이나 폐쇄가 나타날 수 있다.<sup>10)</sup> Itoh 등은 상악을 전방으로 견인하는데 있어 중안모 전방부의 상방 회전을 최소화하기 위해 상악을 전하방으로 견인하는 것이 좋다고 하였다.<sup>11)</sup> Kunz 등은 distraction 동안 manual molding으로 방향을 다양화할 수 있다고 발표 하였다.<sup>12)</sup> 즉, 견인장치 외부에서 고무줄이나 Ni-Ti 코일 스프링 등을 사용하여 이차적인 힘을 가함으로써 3차원적인 조절이 가능해지는 것이다.<sup>13,14)</sup>

다섯 번째 고려해야 할 점은 경화기의 기간을 결정하는 것이다. Smith 등은 장치 제거 전 최소 6주의 경화기가 필요하다고 하였다.<sup>15)</sup> 적절한 기간을 결정할 때 고려해야 할 요소는 환자의 나이, 건강, 사용된 골

절단술의 종류, 국소 혈류 공급, 골편의 크기와 모양, 신생골의 크기, 안정성 등이 있다. 이 환자는 성인 구순구개열 환자였고, 이전 악교정 수술에 의한 심한 반흔이 존재하였으며, 신장된 상악골의 안정성이 하악골에 비하여 좋지 않기 때문에 6개월의 긴 경화기를 가진 후에 견인 장치 제거 수술을 하였다.

#### IV. 결론

이 증례에서 볼 수 있듯이 골신장술은 악교정수술이 곤란한 증례에서 훌륭한 대안이 될 수 있다. 구순구개열 환자의 상악골 신장술은 연조직의 적응력이 좋고 상악골의 전진 수술량을 늘릴 수 있으며, 성장기 아동의 조기 치료를 가능하게 해준다. 앞으로 골신장술은 프로토콜을 더욱 정교히 해야 할 필요가 있으며, 술식 및 견인장치의 발전이 요구되고, 그 외에도 골의 생성을 빠르게 할 수 있는 분자생물학적 접근도 필요할 것이다. 또한 골경화의 완성도를 판단할 수 있는 기법이나 장치가 개발된다면 유용하게 사용될 수 있을 것으로 생각된다.

#### 참고문헌

1. Bell WH: LeFort I osteotomy for correction of maxillary deformities, J Oral Surg 1975;33:412-26.
2. McCarthy JG. The role of distraction osteogenesis in the reconstruction of the mandible in unilateral craniofacial microsomia. Craniofac Surg 1994;21:625-31.
3. McCarthy JG, Coccaro PJ, Schartz MD: Velopharyngeal function following maxillary advancement, Plast Reconstr Surg 1979;64:180-9.

4. Razdolsky Y, Pensler JM, Dessner S. Skeletal distraction for mandibular lengthening with a completely intraoral toothborne distractor. In : Diner PA, Vasquez MP, editors. International congress on cranial and facial bone distraction processes. Bologna : Monduzzi Editore; 1998:177-81.
5. Lee KG, Ryu YK, Park YC, Rudolph DJ. A study of holographic interferometry on the initial reaction of maxillofacial complex during protraction. Am J Orthod Dentofac Orthop 1997;111:623-32.
6. Aronson J. The biology of distraction osteogenesis. In M.W. Chapman(Ed.), Operative Orthopaedics. Philadelphia:Lippincott, 1993. pp. 873-82.
7. Polley JW, Figueroa AA. Rigid external distraction: its application in cleft maxillary deformities. Plast Reconstr Surg. 1998;102:1360-372.
8. McCarthy JG, Stelnicki EJ, Grayson BH. Distraction osteogenesis of the mandible: a ten-year experience. Semin Orthod 1999;5:3-8.
9. Ilizarov GA. The tension-stress effect on the genesis and growth of tissues: Part II. The influence of the rate and frequency of distraction. Clin Orthop. 1989;239:263-85.
10. 이양구, 최정호, 김석화, 백승학, 장영일. RED(Rigid external distraction) system 을 이용한 Crouzon syndrome 환자의 distraction osteogenesis. 대한치과교정학회지. 2002; 32: 175-83.
11. Itoh T, Chaconas SJ, Caputo AA, Matyas J. Photoelastic effects of maxillary protraction on craniofacial complex. Am J Orthod 1985;88:117-24.
12. Kunz C, Hammer B, Prein J. Manipulation of callus after linear distraction: a lifeboat or an alternative to multivectorial distraction osteogenesis of the mandible. Plast Reconstr Surg 2000;105:674-9.
13. Yen S, Shang W, Shuler C, Yamashita DD. Orthodontic spring guidance of bilateral mandibular distraction in rabbits. Am J Orthod Dentofacial Orthop 2001;120:435-42.
14. Hoffmeister B, Marcks CH, Wolff KP. Intraoral callus distraction using the floating bone concept. Proceedings of the 55th Annual Meeting of the American Cleft Palate-Craniofacial Association; 1998 Apr 23; Baltimore, Md. P. 64.
15. Smith SW, Cope JB, Sachdeva RC. Evaluation of the consolidation period during osteodistraction using computed tomography. Am J Orthod Dentofacial Orthop 1999; 116:254-63.

---

#### 교신 저자

서울대학교 치과대학 치과교정학교실 조교수 백승학

서울시 종로구 연건동 28번지 우편번호) 110-744 / 전화: 02-2072-3952 / E-mail: drwhite@unitel.co.kr