

# 消疸健脾湯加味方 투약 후 호전된 慢性肝炎을 동반한 肝硬變 환자 1례

백동기\* · 황상일 · 임은경 · 이윤재 · 김동웅 · 신신호 · 김홍준<sup>1</sup> · 문 구

원광대학교 한의과대학 전주한방병원 내과, 1: 광주한방병원 내과

## Clinical Study of Chronic Hepatitis and Liver Cirrhosis Treated with *Sodalgeonbitang-gamibang*

Dong Gi Baek\*, Sang Il Hwang, Eun Kyung Rhim, Yun Jae Lee,  
Dong Woung Kim, Sun Ho Shin, Hong Jun Kim<sup>1</sup>, Goo Moon

Department of Internal Medicine, College of Oriental Medicine, Wonkwang University, Jeonju and kwangju

Liver cirrhosis is caused by virus, alcohol, toxins, drugs and chronic hepatitis. Clinical symptoms of liver cirrhosis are severe fatigue, nausea, fever, dyspepsia, anorexia, RUQ pain, jaundice, ascites. We applied oriental medicines to patient who had chronic hepatitis and liver cirrhosis. *Sodalgeonbitang-gamibang* has been used to treat hepatitis and liver cirrhosis because of its beneficial effects. The patient symptoms began to improve after about one month of treatment. After medication we could find remarkable effect on clinical symptoms and blood test. So we hope that this clinical study is helpful in treat a patient with hepatic disease.

Key words : *Sodalgeonbitang-gamibang*(消疸健脾湯加味方), Liver cirrhosis, Chronic hepatitis

### 서 론

40대 연령의 첫 번째 사망원인이 되고 있는 肝硬變(Liver cirrhosis)은 만성 간질환의 말기 병변으로서<sup>1)</sup> 대개 간세포 과사 후 간소엽의 파괴, 미만성 섬유중격 형성, 간세포의 소결절 형성을 보이는데 간에 울혈이 생기면 간으로 가는 동맥의 피가 잘 흐르지 않아서 산소 결핍이 되고, 이 상태가 지속되면 점차 간기능 장애와 구조적인 변화를 일으키게 된다<sup>2,4)</sup>.

발병 원인으로 바이러스 감염, 알코올성 감염, 대사성 질환, 만성 담즙울체, 간-정맥 혈류 폐쇄, 면역이상, 독소 및 약제, 장 우회로(bypass), 인디안 소아 간병증, 당뇨병 등이 있으며, 특히 만성 B형, C형 감염과 알코올성 감염에 의한 것이 대부분이다. 증상은 全身疲勞感, 惡心, 食慾不振, 泄瀉, 右上腹部 疼痛 및 發熱이 생기고 肝腫大 외에 脾腫大와 腹水, 黃疸 등이 나타난다<sup>5-6)</sup>.

이에 저자는 원광대학교 전주한방병원에서 慢性肝炎과 肝硬

變 소견을 보이는 환자를 대상으로 消疸健脾湯加味方을 투약한 후 증상의 호전을 보인 치험 1례를 보고하는 바이다.

### 증례 및 치료방법

- 환자 : 김 ○ ○
- 성별, 연령 : 남, 47세
- 발병일 : 2001년 3월경
- 주소증 : 右上腹部 痛症, 全身無力感, 下肢 및 面部 浮腫, 惡心, 消化不良, 食慾不振, 胸悶煩熱, 發熱, 頭痛, 關節痠痛, 面色-黑褐色, 脈弦滑
  - 右上腹部 痛症- 누르면 통증 느낌
  - 全身無力感-身重感과 약간의 활동에도 피로감을 쉽게 느낌
  - 下肢 및 面部 浮腫-복부 타진시 미약한 둔탁음과 下肢 및 面部에 浮腫이 나타남
  - 惡心, 消化不良 및 食慾不振-약간의 식사 후에도 자주 체함
- 검증 : 小便不利-배뇨시 殘尿感과 澀痛 호소
- 과거력 : B형 만성간염-2001. 6. D/x.
- 가족력 : 특이사항 없음

\* 교신저자 : 백동기, 전주시 덕진구 덕진2동 원광대학교부속 전주한방병원

· E-mail : smile124@hanmail.net · Tel : 063-270-1522

· 접수 : 2003/12/08 · 수정 : 2004/01/10 · 채택 : 2004/01/26

8. 현병력 : 48세 보통 체격의 남환으로 주류도매업을 직업으로 하여 술은 소주 2병/day 정도 마시며, 담배는 한갑/day을 피움. 2001년 6월경부터 全身無力感과 消化器 障碍로 Local 내과 검사 상 간염 진단받고 치료 후 호전 및 재발을 반복하였으며, 진단 후로는 6개월마다 검진을 받음. 2003년 4월경 全身無力感과 消化器 障碍, 頭痛 증상이 심해져 2003년 5월 2일 원광대부속 전주한방병원으로 내원함.

9. 진단 : Liver cirrhosis, Chronic hepatitis.  
 10. 병리학적 소견 : 초진시 실시한 혈액검사 결과 - Hemoglobin 15.6 g/dL, WBC  $10.1 \times 10^3 / \mu l$ , RBC  $4.5 \times 10^6 / u$ , ALP 501 U/L, AST 133 IU/L, ALT 71 IU/L, Bilirubin(T) 0.5 mg/dL, Bilirubin(D) 0.1 mg/dL, Albumin 4.1 g/dL, Globulin 3.8, A/G ratio 1.1, r-GTP 266, HBs Ag(+), HBs Ab(-)

11. 기타  
 • Chest PA(2001. 6.)-Nonspecific region  
 • CT(2001. 6.)-Alcoholic liver cirrhosis, Fatty liver.  
 • Ultrasonography of the abdomen-Known liver cirrhosis without splenomegaly - well-developed paraumbilical vein.

12. 치료방법  
 한약처방은 消疸健脾湯加味方(茵陳, 香附子, 黑糖, 人蔘 各 8g, 山楂, 澤瀉 各 6g, 白朮, 豬苓, 赤茯苓, 陳皮, 蒼朮, 厚朴 各 4g, 藿香, 羅蔔子, 半夏, 生薑, 梔子, 良薑, 草豆蔻 各 3g, 甘草, 大腹皮, 蓬朮, 三稜, 青皮 各 2g, 黃芪, 枳椇子 各 12g, 葛根, 葛花 各 8g, 鹿茸 4g)을 투약하였으며, 針은 中腕, 天樞, 合谷, 太衝, 足三里, 內關, 公孫穴을 主穴로 하였으며, 背俞穴 부위에 건부항과 中腕, 神闕, 關元에 뜸 치료를 하였다. 본원에 초진 내원일부터 禁酒와 禁煙을 시작하였으며, 식이요법은 일반식(고영양식)을 기본으로 하여 녹즙(미나리, 양배추, 우엉 등)을 1일 3회 먹도록 하였다.

연구방법 및 경과

1. 연구방법  
 消疸健脾湯에 증상에 따라 가감투여하면서 환자의 자각증상 변화, 임상병리 검사 및 영상진단검사 등을 중심으로 관찰하였다.  
 2. 경과 (Table 1., Fig. 1., Table 2. 참조)

Table 1. Progress of Blood Test

검사항목	03/5/2	5/16	6/9	7/15	8/28	10/30	12/8	04/1/10
CBC								
WBC( $10^3 / \mu l$ )(4-8)	10.1	8.8	8.0	7.8	7.7	8.0	7.7	7.1
Hb(g/dl)(13-16)	15.6	15.6	15.1	15.3	15.5	15.5	15.2	15.1
RBC( $10^6 / u$ )(4.2-6.3)	4.56	4.43	4.35	4.45	4.71	4.70	4.43	4.40
ALP(U/L)(103-335)	501	493	479	425	416	370	392	263
ALT(GPT)(IU/L)(<40)	71	98	140	77	40	40	54	48
AST(GOT)(IU/L)(<40)	133	157	195	122	73	71	98	65
T-Bilirubin(mg/dl)(0.2-1.5)	0.5	0.6	0.9	0.7	0.6	0.6	0.7	0.4

Chemistry Profile								
D-Bilirubin(mg/dl)(0-0.6)	0.1	0.1	0.2	0.1	0.1	0.1	0.1	0.1
Total Protein(g/dl)(5.8-8.1)	7.9	7.9	8.1	7.8	7.6	7.8	8.5	7.6
Albumin(g/dl)(3.1-5.2)	4.1		3.9		3.8		4.1	
Globulin(2.7-2.9)	3.8		4.2		3.8		4.4	
r-GTP(8-73)	266	280	314	212	159	165	176	123
A/G ratio(1.1-1.7)	1.1		0.9		1.0		0.9	

Table 2. The Improvement of Symptoms

Symptoms	03/5/2	5/16	6/9	7/15	8/28	10/30	12/8	04/1/10
우상복부 통증	++	++	++	+	±	-	-	-
전신무력감	++	++	++	++	+	±	+	±
하지 및 면부 부종	+	+	±	±	-	-	-	-
소화기장애	++	++	++	+	-	±	+	±
풍민, 번열	++	+	+	±	±	-	-	-
발열	+	+	++	-	-	-	-	-
두통	++	++	++	+	±	-	-	-
관절산통	++	++	+	±	-	-	-	-
소변시 잔뇨감&산통	+	+	++	-	-	-	-	-
면색	흑색	흑색	흑색	황갈색	질은 황색	얼은 황색	황색	황색

\* 호소 및 발현정도 ++: 심함, ++: 약간심함, +: 증상있으나 미약함, ±: 간헐적증음, -: 증상없음

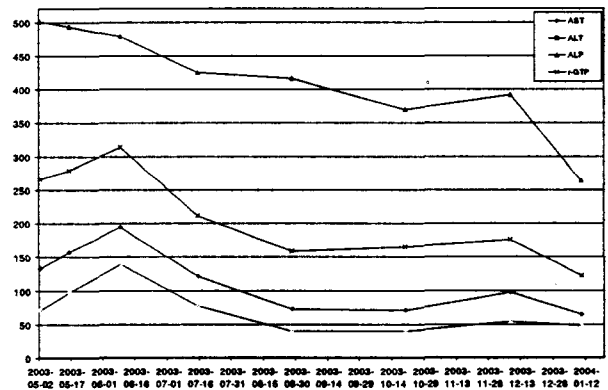


Fig. 1. Changes of AST, ALT, ALP, r-GTP

고찰

최근 우리나라의 경제성장 및 문화수준의 향상과 비례하여 술의 섭취량이 늘어나면서 간경화로 인한 사망률이 점차 증가 추세에 있다. 특히 50대 이전의 간질환으로 인한 사망률의 증가로 활발한 사회활동과 가정생활을 누려야할 시기에 가정의 불행을 초래하는 일이 의학적, 사회적으로 많은 문제가 제기되어 간질환에 대한 경각심이 한층 높여 요구되어진다<sup>1)</sup>.

慢性肝炎(Chronic hepatitis)이란 임상증상, 생화학적 및 혈청학적 소견이 적어도 6개월 이상 지속되면서 간의 만성 미만성 괴사염증의 변화를 나타내거나 재발이 되풀이되는 것을 말한다. 우리나라에서 가장 흔한 원인은 HBV이며, 임상증상은 疲勞感, 嘔逆感, 食慾不振, 上腹部 痛症, 黃疸 등이 나타난다<sup>2-4)</sup>.

肝硬變(Liver cirrhosis)은 만성 간질환의 말기 병변으로서 간의 정상구조가 파괴되어 간세포의 작용이 비정상적이 되고, 간세

포의 재생이 중단되면서 섬유조직이 증식하여 미만성으로 진행되는 섬유화와 결절성 재생을 수반하는 현미경적 소엽구조의 상실을 특징으로 한다<sup>24)</sup>. 肝硬變을 유발하는 원인은 만성 B형 간염, 만성 C형 간염, 알코올성 간염, 대사성 질환, 일차성 및 이차성 경화성 담도염, 담즙울체, 자가면역성 간염, Wilson씨 병, 당뇨병, 간정맥 혈류 폐색, 독소 및 약제 등으로 볼 수 있다. 보통 만성 肝臟疾患은 시간차는 있으나 대개 肝硬變으로 이환되며 肝硬變症의 대부분의 증상들은 장기간의 병력 및 비특이적인 초기 증상들을 경험한다. 肝硬變症의 일반적인 임상증상은 疲勞, 倦怠, 食慾不振, 消化不良, 心下部 痛症, 手掌紅癢, 脾臟腫大, 食道靜脈瘤, 消化性 潰瘍, 胃炎, 女性型 乳房, 月經障礙, 出血, 腹水, 蜘蛛狀血管腫 등이며, 肝硬變으로 인한 사망원인은 出血, 肝不全, 感染, 手術後遺症, 原發性肝癌의 合併症이다<sup>9)</sup>. 肝硬變은 크게 알코올성 肝硬變症, 壞死後性 肝硬變症, 膽汁性 肝硬變症, 心臟性 肝硬變症, 色素性 肝硬變症으로 나눌 수 있다. 알코올성 肝硬變症은 만성 알콜중독이 원인으로 간의 지방 변성으로부터 시작하여 중격을 형성하는 과정을 거치는 중격성 간경변으로 초기에는 食慾不振, 泄瀉, 惡心, 경도의 右上腹部 痛症 및 發熱 증상을 보이다가 말기에는 肝性昏睡에 빠지게 된다. 검사소견은 빈혈, PT지연, 고빌리루빈혈증, ALP상승, r-GTP상승, 혈청알부민감소 등이며, 치료는 가장 먼저 禁酒가 필수적이며 안정과 함께 고영양식이 권장되고 있다. 우리나라에서 가장 많은 종류이며 모든 간질환의 말기 형태를 나타내는 壞死後性 肝硬變症은 대부분이 바이러스성 간염이 원인으로 간의 좌엽이 위축되고 상대적으로 우측은 비대하며 1-20 mm의 결절이 불규칙하게 분포하고 사이 사이에 흰띠 모양의 결체 조직을 형성하는게 특징이다. 임상증상은 倦怠, 無氣力, 出血傾向, 消化不良, 肝不全(貧血, 浮腫, 腹水), 門脈壓亢進(脾臟腫大, 蜘蛛狀血管腫, 腹水), 肝性昏睡이며 검사소견은 지속적 고빌리루빈혈증과 혈청효소치의 상승, PT지연 등이다. 지속적인 담즙 배설 장애로 인한 膽汁性 肝硬變症은 초기에 지속적 黃疸, 搔痒感이 유일한 증상이며 병이 진행됨에 따라 筋力低下, 蜘蛛狀血管腫, 手掌紅癢, 腹水 및 浮腫 등의 증상을 나타내며 여성에게 많은 특징이 있다. 心臟性 肝硬變症(鬱血性 肝硬變症)은 악액질, 체액저류, 순환이상 현저하게 나타나고 중심부의 섬유화를 특징으로 하며 검사실 소견으로 뇨중 urobilinogen 상승을 초래한다<sup>5,10)</sup>. 본 증례의 환자는 알코올성 및 壞死後性 肝硬變症의 병리기전이 흔재되어 있는 경우이다. 이러한 증상에서 볼때 肝硬變은 한의학적으로 積聚, 鼓脹, 腹脹, 痞塊, 脹滿 등으로 표현될 수 있으며, 병리기전은 運化機能의 실조로 氣滯, 痰, 食積, 瘀血이 생겨 증상을 나타내게 된다<sup>11-12)</sup>.

한의학적으로는 辨證에 의거하여 치료하는데, 辨證分類를 보면 크게 氣滯濕阻型, 熱鬱血瘀型, 脾胃陽虛型, 肝腎陰虛型의 4가지로 나누어진다<sup>13-14)</sup>. 본 증례의 환자는 右上腹部 痛症, 胸悶煩熱, 發熱, 頭痛, 關節痠痛, 下肢 및 面部 浮腫의 氣滯濕阻型의 증상을 나타내며 또한 全身無力感, 惡心, 消化不良, 食慾不振, 舌淡苔白, 脈沈滑 등의 脾胃陽虛型의 증상을 동시에 보여 虛實錯雜證의 양상을 나타내었다. 따라서 이 환자의 치료에 있어 疎肝理氣, 清熱利濕하여 實證의 증상을 호전시키면서 健脾補腎, 滋養肝腎,

化氣行水하는 虛證에 대한 치료법을 동시에 사용하였다. 이에 清熱利濕, 補肝利膽, 健脾和中을 목적으로 『診療要鑑』<sup>15)</sup>의 消疸健脾湯을 증상에 따라 加減하여 2003년 5월 2일부터 2004년 1월 10일까지 지속적으로 투약하였다.

消疸健脾湯의 처방구성 중 茵陳은 氣味가 苦辛微寒하며 清熱利濕, 發汗利水, 退黃疸하여 濕熱로 인한 일체 肝病을 치료하며 白朮은 健脾化濕하며 厚朴, 陳皮는 主藥을 도와 燥濕, 行氣消腫, 止痛, 止嘔 등의 효과가 있으며 澤瀉, 猪苓, 白茯苓은 利尿除濕하고 甘草로써 助脾和中한다. 藿香은 芳香化濕 理氣和胃하여 止嘔에 효과가 있고 山楂, 大腹皮, 蘿蔔子, 三稜, 蓬朮은 消食, 消積, 健胃, 止痛 및 瘀血과 積聚를 破散시키는 효과가 있으며 靑皮는 疎肝散積하고 生薑은 止嘔和胃한다. 그러므로 消疸健脾湯加味方은 소변을 통해 담즙을 배설시켜 혈중의 담즙농도를 낮추고, 담즙산 분비장애로 생기는 소화장애를 개선하므로써 利尿, 健脾, 安胃를 도모하여 간의 생리기능을 평형조리케 하는 효과를 가진 처방이다. 또한 본 증례의 발병 유발인자가 지속적인 음주에 의한 병증이어서 酒傷에 사용되어지는 葛根, 葛花, 枳椇子를 加하고, 증상에 있어서 虛實錯雜證의 양상을 나타내어 補氣健脾시키는 人蔘, 黃芪, 良薑, 草豆蔻, 鹿茸을 加하여 투약하였다<sup>16-21)</sup>.

투약 1개월이 지날 시기의 환자 증상은 초기 증상에 비해 약간의 호전정도를 보이고 있었고 혈액검사에 있어서 WBC는 약간 감소하였으나 ALT, AST, r-GTP, T-Bilirubin 등 LFT 수치가 상승하는 경향을 보였는데, 김<sup>22-23)</sup> 등은 정상적인 LFT 수치를 지닌 환자에게 한약을 투여하였을 때 일부에서 임상증상의 변화는 없이 투약 1주 및 2주 후에 증가하는 경향을 보이다가 투약 3-4주 이후에는 점차 감소하는 양상을 보였다는 보고로 보아 한약 투여로 인한 일시적인 수치의 상승으로 사료된다. 투약 2개월 후부터 全身無力感과 消化器障礙가 가장 먼저 증상 호전을 보이면서 腹痛, 頭痛, 發熱증상 호소가 초진시의 50%정도 될 정도로 회복되었다. 투약 5개월 정도에는 ALT의 수치가 정상범위 내에 이르게 되었고 환자 주소증 또한 활동시 약간의 疲勞感과 消化障礙 외에는 거의 나타나지 않았다. 투약 7개월째 혈액검사에서 LFT 수치가 전반적으로 경미한 상승을 보였는데 이는 환자의 직업과 관련하여 몇 차례의 음주와 과로로 인한 일시적인 상승으로 보여진다. 투약 8개월째 환자의 혈액검사 수치도 점점 호전을 보이며, 초진시 자각 증상을 거의 호소하지 않았다.

이와 같이 본 증례는 肝硬變 환자에 消疸健脾湯加味方을 투여하여 호전된 환자 1례에 대한 임상경과 및 혈액검사 결과를 보고하는 바이며, 향후 만성肝炎 및 肝硬變에 대한 체계적인 연구 및 더욱 많은 임상 사례가 필요하다고 생각된다.

## 결 론

본 증례의 경우 疎肝理氣, 清熱利濕하여 實證의 증상을 호전시키면서, 健脾補腎, 滋養肝腎, 化氣行水하는 消疸健脾湯加味方을 만성肝炎을 동반한 肝硬變 환자에게 투여하였다. 치료기간 중 환자의 제반 증상의 호전도를 보였으며 이학적 검사에서도 유효한 결과를 얻었기에 이를 참조하여 임상응용에 참고가 되길 바

라고, 향후에도 慢性肝炎 및 肝硬變 환자의 증상 개선 및 삶의 질 향상에 효과가 있을 것으로 사료되는 바이다.

### 참고문헌

1. 통계청. 2001년 사망원인 통계연보. 서울: 통계청, 2002.
2. Sheila Sherlock. 간담도질환. 서울: 고려의학, p.93-109,345-354, 1989.
3. 서울대학교 의과대학내과학교실. 최신지견내과학. 서울: 군자출판사, p.493-505, 1996.
4. 織田敏次. 肝臟病의 診斷學. 광주: 瑞光醫學書林, p.18, 37-44, 1991.
5. 全國韓醫科大學 肝系內科學教室. 肝系內科學. 2. 서울: 東洋醫學研究院, p.323-30, 1984.
6. Appleton & Lange publishing Co. Current medical diagnosis & treatment(1). 1. 서울: 한우리, p.725-30, 1999.
7. 전국의과대학 임상교수편. 임상진단학. 서울: 한미의학, p.521, 2002.
8. 대한병리학회. 병리학. 서울: 고문사, p.713-5, 1997.
9. 김갑성, 김명동, 김윤범, 김장현, 김중호, 이원철 등. 실용중서 의학임상총서. 서울: 정담, p.713-21, 2001.
10. 해리슨번역편찬위원회. 해리슨 내과학(II). 서울: 정담, p.247-53, 1596-609, 1997.
11. 趙鐘寬. 韓方臨床腫瘍學. 대전: 周珉出版社, p.85-6, 673-88, 2001.
12. 郁仁存. 中醫腫瘤學. 北京: 北京科學技術出版社, p.1-10, 1997.
13. 金秉雲. 肝炎患者治療例의 應用. 1. 서울: 醫林社, p.21-2, 1984.
14. 景岳全書. 張仲景. 臺北: 集文書局, p.394-95, 1983.
15. 金定濟. 診療要鑑. 서울: 東洋醫學研究院, p.410-13, 1974.
16. 윤용갑. 東醫方劑와 處方解說. 서울: 醫聖堂, p.274-8, 1998.
17. 姜舜洙. 바른方劑學. 서울: 大星文化社, p.138-9, 1996.
18. 全國韓醫科大學 本草學教室. 本草學. 서울: 永林社, p.56, 58, 149, 284-5, 358, 378, 393, 455-6, 513, 1991.
19. 許浚. 東醫寶鑑. 서울: 南山堂, p.182,511-2, 1994.
20. 廷賢. 萬病回春. 서울: 一中社, p.173-4, 1991.
21. 李時珍. 本草綱目. 서울: 高麗史, p.400, 446, 549, 781, 925, 1188, 1224, 1229, 1983.
22. 김동응 외. 常用處方の 장기간 交換投與가 肝機能에 미치는 影響에 대한 考察. 大韓韓醫學會誌, 14(2), 1993.
23. 김관식 외. 장기간 한약투여가 B형 바이러스 간염 표면항원 양성자의 간기능에 미치는 영향. 大韓韓醫學會誌 13(2):128-133, 1999.