

폐국균종과 동반된 알레르기성  
기관지폐 아스페르길루스증 1예

국립의료원 내과

류전수, 백재중, 김도균, 김영진, 엄우섭, 조재현

=Abstract=

Allergic Bronchopulmonary Aspergillosis  
Associated with Aspergilloma

Jeon-Su Ryu, M.D., Jae-Joong Baik, M.D., Do-Kyun Kim, M.D.,  
Young-Jin Kim, M.D., Woo-Seob Eom, M.D., Jea-Hyun Cho, M.D.

*Department of Internal Medicine, National Medical Center, Korea*

Aspergilloma and Allergic Bronchopulmonary Aspergillosis(ABPA) are different types of the pulmonary aspergillosis spectrum of diseases. ABPA is an inflammatory disease that causes hypersensitivity to Aspergillus spores growing in the bronchi, which is characterized by asthma, recurrent pulmonary infiltrations or mucoid impaction, eosinophilia and central bronchiectasis. Aspergilloma is a simple colonization of fungus within a cavitory lung lesion, but these diseases rarely coexist.

A case of ABPA, coexistent with Aspergilloma, was experienced in a 31 year-old female.

The diagnosis was confirmed by the immediate cutaneous reactivity to Aspergillus fumigatus, elevated total IgE antibodies, peripheral eosinophilia, bronchiectasis, growth of Aspergillus species in a sputum culture and radiographic infiltration. Treatment, with prednisone and itraconazole, led to improvement of the respiratory symptoms, reduction of the cavitory lesion and in the total serum IgE level. (Tuberculosis and Respiratory Diseases 2004, 56:302-307)

**Key words** : Allergic bronchopulmonary aspergillosis, Aspergilloma.

---

Address for correspondence :

**Jeon-Su Ryu, M.D.**

Department of Internal Medicine, National Medical Center

18-79 Ulji-ro 6 ga Joong-gu, Seoul, 100-196, Korea

Phone : 02-2260-7270 Fax : 02-2269-7036 E-mail : typist@hanmail.net

## 서 론

알레르기성 기관지폐 아스페르길루스증(Allergic bronchopulmonary aspergillosis, ABPA)은 1952년 Hinson 등에 의해 최초로 보고된 이후 만성 기관지천식 환자의 1-2%에서 발생한다고 알려져 있는데<sup>1</sup> 국균증을 동반하는 경우는 극히 드물다. 국내의 경우도 결핵에 동반된 국균증 환자에서 ABPA가 병발한 3예가 보고된바 있으며 모두 결핵과 관계되어 이미 손상된 폐에서 발병된 경우이다. 그러나, 본 증례의 경우는 과거 폐결핵의 경험은 있으나 완치되어 흉부 방사선 촬영상 특이 소견이 없는 환자에서 국균증으로 의심되는 공동과 ABPA가 병합된 경우로 기존의 3예와는 구분된다. 이에 저자들은 폐손상이 없었던 환자에서 ABPA와 폐국균증이 동반된 1예를 보고하고자 한다.

## 증 례

환 자 : 31세, 여자

주 소 : 호흡곤란, 기침, 객담

과거력 : 내원 5년전 폐결핵으로 항결핵 약물치료 후 완치

현병력 : 5년 전에 결핵 진단 및 이에 대한 약물치료 후 완치판정 받았으며 특이 소견 없이 지내오던 중 내원 4개월 전에 출산, 그 후 1개월 후부터 기침 발생하였으며, 증상이 계속되어 타원에서 결핵재발 의심하여 항결핵 약물치료 다시 시작하였다. 객담검사결과 결핵균 배양 안되었으며 기침 완화되지 않고 호흡곤란 증상 발생하여 정밀 검사 위해 본원 내원 하였다.

이학적 소견 : 내원시 혈압 150/90mmHg, 맥박수 분당 80회, 체온 36.1℃ 였다. 급성 병색이 보였으며 호흡곤란증세가 보였다. 흉부 청진상 양측폐야에서 호기시 천명음이 청진되었고 오른쪽 폐야가 더 저명하였다.

검사실소견 : 내원당시 말초 혈액 검사상 혈색소 12.6g/dL, 적혈구용적율 36.2%, 혈소판 227,000/mm<sup>3</sup>, 백혈구 12,100/mm<sup>3</sup>(호중구 46%, 림프구 36.2%, 단핵구 4%, 호산구 36%), 호산구수 8,220/mm<sup>3</sup>, 적혈구침강계수 5mm/hr, 혈액 화학 검사상 BUN 8mg/dL, Creatinine 0.9mg/dL, SGOT 32U/L, SGPT 19U/L, 총 빌리루빈 1.0mg/dL, Alkaline phosphatase 51IU/L, 전해질 검사상 Na 140mEq/dL, K 3.8mEq/dL, Cl 108mEq/dL, total CO<sub>2</sub> 20mEq/dL, 동맥혈 가스 검사상 pH 7.45, pCO<sub>2</sub> 31.7mmHg, pO<sub>2</sub> 102mmHg, HCO<sub>3</sub><sup>-</sup> 22mEq/L, O<sub>2</sub> saturation 98% 였다. 객담 항산균 도말 검사 및 결핵균 배양검사는 음성이었으며 혈청 침강항체 반응은 Aspergillus fumigatus에 대해 양성이었으며 피부 단자검사상 Aspergillus fumigatus에 양성 소견, IgE PRIST 1,602IU/mL, Aspergillus fumigatus에 대한 RAST 2+, sputum culture 상 Aspergillus spp. 배양되었다. 폐기능 검사상 FVC 1.62L (45%pred), FEV<sub>1</sub> 1.14L(40%pred), FEF<sub>25-75%</sub> 0.8L/sec(24%pred), FEV<sub>1</sub>/FVC 70%측정되었다.

방사선소견 : 내원 3년전 항결핵 약물치료 완료 후 촬영한 단순 흉부촬영(그림 1)상 특이소견 보이지 않으나, 본원 내원 당시 촬영한 단순 흉부촬영(그

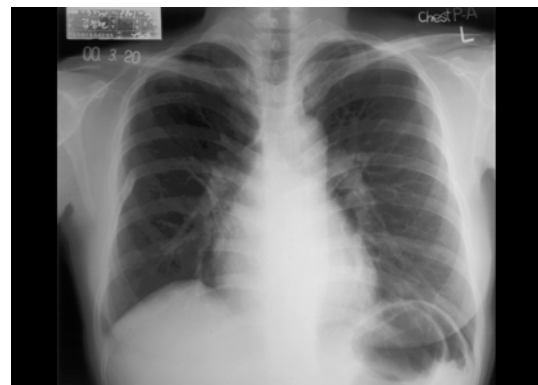

Fig. 1. Chest X-ray, 3 years before admission, shows normal finding after anti-tuberculous chemotherapy.

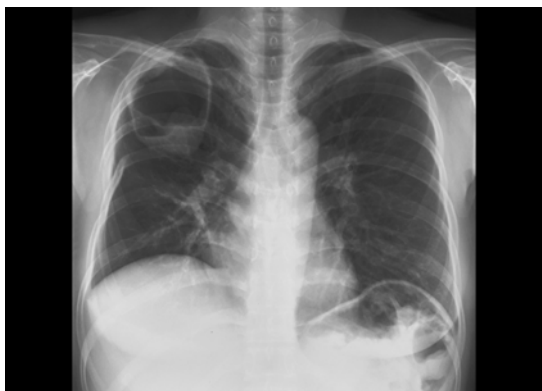

Fig. 2. Chest X-ray, on admission, shows a well demarcated huge lesion in the right upper lung field, suggestive of an air-crescent.

림 2)에서는 경계가 분명한 종괴양 병변이 관찰되었다. 3개월전 기침을 주소로 타원 방문하여 촬영한 흉부 CT(그림 3A)상 우상엽에 4cm 크기의 공동으로 보이는 병변이 관찰되었으며 그 후 항결핵 약물치료를 하며 지내던중 기침 호전되지 않아 본

원 내원하여 촬영한 흉부 CT사진상 우상엽에 6cm 크기로 진행된 공동으로 보이는 병변(그림 3B)이 관찰되며 기관지 확장증(그림 3C)도 관찰되었다.

이상에서 호흡곤란과 천명음등 기관지천식의 소견, *Aspergillus fumigatus*항원에 대한 즉각적인 양성 피부반응, *Aspergillus fumigatus* 항원에 대한 침강항체 양성, 총 혈청 IgE 값의 상승, 말초 혈액 호산구혈증, 기관지 확장증의 관찰등으로 ABPA를 진단할 수 있었다.

임상경과 : 폐국균증에 병발한 ABPA 진단하에 prednisolone을 0.5mg/kg/day, itraconazole 200mg/day 투여하여, 증상이 호전되었고 방사선 촬영상의 호전(그림 4), 혈중 총 호산구 및 IgE PRIST가 감소하였다.

## 고 찰

아스페르길루스(*Aspergillus*)는 어디에서나 자라고

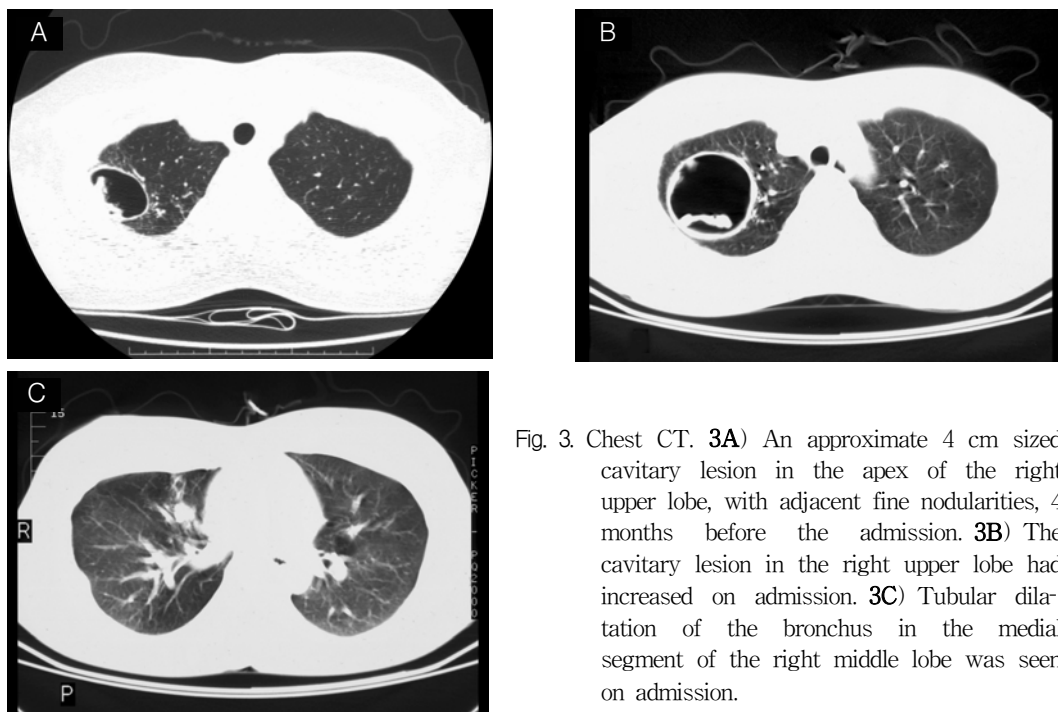


Fig. 3. Chest CT. **3A)** An approximate 4 cm sized cavitary lesion in the apex of the right upper lobe, with adjacent fine nodularities, 4 months before the admission. **3B)** The cavitary lesion in the right upper lobe had increased on admission. **3C)** Tubular dilatation of the bronchus in the medial segment of the right middle lobe was seen on admission.

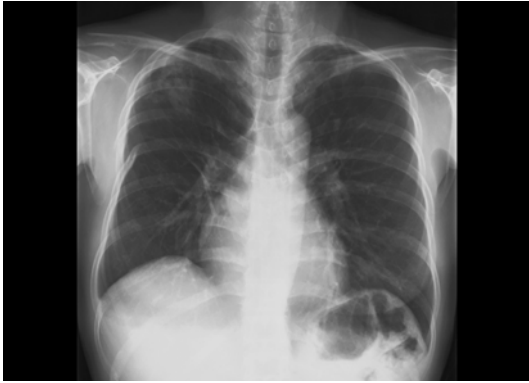

Fig. 4. The cavitary lesion was markedly decreased after 3 months of treatment with prednisone and itraconazole.

아토피를 지닌 사람에서는 기관지 천식에서부터 면역억제제 등에서는 전신적 침습성 아스페르길루스증에 이르기까지 여러 가지 질병과 관계되는 진균이다<sup>1</sup>. 폐국균증은 Hinson의 분류에 따라 크게 allergic aspergillosis, 국균증(colonizing aspergillosis), 침습성 국균증의 3가지로 분류하며, allergic aspergillosis에는 ABPA, 그리고 allergic aspergillus sinusitis(AAS)가 있다<sup>1-3</sup>.

ABPA는 1952년 처음으로 임상상이 기술되었으며 1969년 미국에서 보고된 이후 세계 각지에서 발견되었고 우리나라에서도 몇 례가 보고된바 있다<sup>4-6</sup>. 조직 손상 기전에 대해서는 명확하지는 않지만, 기관지 조직에 존재하는 비만세포의 특이 면역글로블린 E가 Aspergillus 항체와 결합하여 비만세포의 매개체 방출을 유도하며, 결과적으로 혈관확장과 혈관유출의 원인이 된다. 그 후 혈청 보체가 기관지 내로 들어가 Aspergillus 항원과 결합하여 면역복합체를 형성하고 보체폭포(complement cascade reaction)가 활성화되어 기관지 및 폐손상이 발생하게 된다고 알려져 있다<sup>7,8</sup>. 일반적으로 사용되는 진단기준은 1997년도 Greenberger-Patterson 등<sup>9</sup>이 임상 및 검사실 소견에 기초를 둔 것으로 1) 기관지 천식의 과거력, 2) 흉부 방사선상 폐침윤

소견, 3) Aspergillus fumigatus 항원에 대한 즉각적인 양성 피부반응, 4) Aspergillus fumigatus 항원에 대한 침강항체 양성, 5) 총 혈청 IgE 농도의 증가(>1,000 mg/mL), 6) 말초 혈액 호산구혈증, 7) 중심성 기관지 확장증(central bronchiectasis), 8) Aspergillus fumigatus 특이 IgE 및 IgG ELISA 값이 ABPA 환자에서 Aspergillus fumigatus에 감염된 기관지 천식환자에 비해 현저하게 증가하는 것 등으로 8가지이다.

폐국균종이란 결핵성 공동이나 기관지 확장증등 손상된 조직내로 흡입된 균사가 집락을 이루지만 면역기능이 정상인 환자에서 진균의 조직내 침범은 없는 상태로 진균구(fungus ball)를 형성하는 것이다<sup>10</sup>. 진단은 비정상적 병소내 국균종을 조직학적으로 증명하거나 특징적인 방사선 소견과 함께 혈청 침강항체 양성반응을 보이면 진단이 가능하다<sup>11</sup>.

이와같이 두 질환은 발생기전이나 임상양상이 다르지만 ABPA와 국균종이 병발하는 경우가 드물게 보고되고 있다<sup>12,13</sup>. 본 증례의 경우, 과거력상 결핵의 병력은 있으나, 완치되어 증상이 없으며 방사선학적으로도 정상소견을 보이고 당뇨, 영양부족, 지속적인 steroid치료, 만성폐쇄성 폐질환등의 만성적인 면역저하를 가져오는 기저질환이 없는 환자에서 기침, 객담의 증상발현이 있는 후 1개월째 촬영한 CT상 진행된 병변이 관찰되고 규칙적인 병변의 들레와 폐조직으로의 침윤이 보이지 않는 병변의 모양으로 semiinvasive aspergillosis를 배제할 수 있었으며, 호흡곤란, 천명음등 기관지 천식소견과 Aspergillus fumigatus 항원에 대한 즉각적인 양성 피부반응, Aspergillus fumigatus 항원에 대한 침강항체 양성, 총 혈청 IgE 값의 상승, 말초 혈액 호산구혈증, 기관지 확장증 등으로 ABPA를 진단할 수 있었으며 특징적인 방사선 소견과 함께 혈청 침강항체 양성반응으로 폐국균종을 진단할 수 있었다.

ABPA와 폐국균증이 합병할 수 있는 기전으로는 기관지 확장증이나 결핵성 공동 등에서 발생한 폐국균증이 지속적인 항원 노출의 원인으로 작용하여 숙주의 면역 반응을 유발하여 ABPA가 이차적으로 발생할 수 있는 경우와 ABPA로 인해 발생한 중심성 기관지 확장증 등의 폐손상을 동반한 환자에서 장기간의 스테로이드 복용 등에 의한 면역저하가 국균증의 형성을 도울 수 있는 경우가 있다. 전자의 경우 Ein 등이 보고한 과거 폐결핵으로 손상받은 폐에서 거의 동시에 ABPA와 폐국균증이 동반된 예이며<sup>14</sup>, 후자의 경우가 Shah등이 보고한 ABPA 진단 후 치료로 스테로이드 복용 후에 국균증이 발생한 2예이다<sup>15</sup>.

국내의 경우 결핵에 동반된 국균증 환자에서 ABPA가 병발한 3예가 보고된바 있으며<sup>4-6</sup> 모두 결핵과 관계되어 이미 손상된 폐에서 발병된 경우인 반면 본 증례는 과거 폐결핵의 경험은 있으나 완치되어 흉부 촬영상 특이소견 없었던 환자에서 국균증으로 의심되는 공동과 ABPA가 합병한 경우이다.

국균증의 치료에 관해서는 많은 논란이 있으나 최근에는 증상이 없는 환자에서는 단순 경과 관찰만이 권장되는 경향이며, 대량의 객혈이나 반복적인 객혈의 경우에는 절제술이 권장되고 있다<sup>10,11</sup>. 비수술적인 치료로 즉각적인 지혈효과를 위해 기관지동맥 색전술이 이용될 수 있으며<sup>10,11,14</sup> 경구용 itraconazole 치료를 할 수도 있는데 경구용 itraconazole은 국균에 치료효과가 좋으며, 독성이 약하고, 조직 침투성이 좋은 장점이 있고 최소 3개월 이상 투여하여야 하며 부적절한 치료시에는 재발할 수 있는 단점이 있다<sup>3</sup>. ABPA의 치료로는 스테로이드 치료가 적용되며, prednisone을 0.5mg/kg/day 로 2주간 투여하고 이후 격일로 최소 3개월 사용한다. 치료 중 매월마다 IgE 양을 측정하여 2배 이상 증가되면 흉부 단순촬영으로 악화유무를 확인하여야 한다<sup>13-15</sup>. 폐국균증과 ABPA가 병발한

경우의 치료를 볼 때 송등의 연구<sup>5</sup>에서는 농성객혈이 있었으나 steroid 와 itraconazole 치료를 하여 증상의 호전을 보았으며, 김등의 연구<sup>6</sup>에서는 결핵성 공동에 폐국균증과 ABPA가 병발하여 ABPA의 치료를 위해 장기간의 steroid 치료를 하던 중 국소형 자발성 기흉이 발생하여 좌측 전폐절제술을 시행한 후 steroid 치료 없이 증상의 호전과 검사상의 호전을 경험한 경우이다. 본 증례 환자의 치료로는 prednisone을 0.5mg/kg/day, itraconazole 200mg/day을 투여하여 3개월 후 증상의 호전과 흉부 방사선 촬영상의 호전, 말초 혈액 호산구 및 IgE PRIST의 감소를 관찰할 수 있었다. 저자들은 본 증례에서 폐국균증과 ABPA가 병발하였을 때 steroid와 itraconazole의 병합치료 효과를 경험하고 보고하는 바이다.

## 요 약

저자들은 기존에 국내에서 보고된 3예와는 달리 만성적인 폐실질 손상이 없었던 환자에서 국균증과 ABPA가 합병되어 prednisone과 itraconazole 치료로 증상 및 검사상의 호전을 보였던 1예를 문헌고찰과 함께 보고하는 바이다.

## 참 고 문 헌

1. 대한 천식 및 알레르기학회. 천식과 알레르기 질환. 서울, 군자출판사, 2002
2. Hinson KF, Moon AJ, Plummer NS. Bronchopulmonary Aspergillosis; A review and report 8 new cases. Thorax 1952; 7: 317-33
3. Fishman AP, Elias JA, Fishman JA, Gripi MA, Kaiser LR, Senior RM. Fishman's Pulmonary Disease and Disorders. 3rd ed. New York, McGraw-Hill, Inc.; 1998. p.2265-87.

4. 이관식, 신성태, 이현주, 홍천수, 허갑범, 이상용. Aspergilloma를 동반한 알레르기성 기관지폐 아스페르길루스증 유사환자의 1례. 알레르기 1983; 3:179-84
5. 송인관, 정은아, 차동엽, 최환원, 나동집. 국균증을 동반한 알레르기성 기관지폐 아스페르길루스증 1례. 알레르기 2000;20:755-9
6. 김수희, 박성오, 고 혁, 박 완, 류대식, 김종욱. 폐국균증에 동반된 알레르기성 기관지폐 아스페르길루스증. 대한내과학회지 2002; 63:92-6
7. Rosenberg M, Patterson R, Roberts M. Immunologic responses to therapy in allergic bronchopulmonary aspergillosis: Serum IgE value as an indicator and predictor of disease activity. J Pediatr 1977;91:914-7
8. Ricketti AJ, Greenberger PA, Patterson R. Serum IgE as an important aid in management of allergic bronchopulmonary aspergillosis. J Allergy Clin Immunol 1984;74: 68-71
9. Greenberger PA, Patterson R. Diagnosis and management of allergic bronchopulmonary aspergillosis. Ann Allergy 1986; 56:444-8
10. Glimp RA, Bayer AS. Pulmonary aspergilloma: diagnostic and therapeutic considerations. Arch Intern Med 1983; 143:303-8,
11. 강태경, 김창호, 박재용, 정태훈, 손정호, 이준호. 폐국균증의 임상적 고찰. 결핵 및 호흡기질환 1997; 44:1308-16
12. McCarty DS, Simon G, Harbreave FE. The radiological appearances in allergic bronchopulmonary aspergillosis. Clin Radiol 1998; 21:366-75
13. Safirstein HS. Aspergilloma consequent to allergic bronchopulmonary aspergillosis. Am Rev Respir Dis 1973; 108:940-3
14. Ein ME, Richard J, Wallace JR, Temple W, Williams JR. Allergic bronchopulmonary aspergillosis-like syndrome consequent to aspergilloma. Am Rev Respir Dir 1979; 119:811-20
15. Shah A, Khan ZU, Chaturvedi S, Ramchandran S, Randhawa HS, Jaggi OP. Allergic Bronchopulmonary Aspergillosis with Co-existent Aspergilloma: A Long Term follow-up. J Asthma 1989; 26:109-15