

# 茵陳五苓散加味를 투여한 濕熱黃疸 환자 2례에 대한 임상적 고찰

유형천\* · 김이곤 · 서철훈 · 최창원 · 이영수 · 김희철

동신대학교 한의과대학 내과학 교실

## Two Clinical Report of Jaundice from Damp-Heat Treated with Injinolyungsangami

Hyung-Cheon Ryu\*, I-Gon Kim, Cheol-Hun Seo, Chang-Won Choi, Young-Soo Lee, Hee-Chul Kim

Department of Internal Medicine, College of Oriental Medicine, Dongsin University

This is a study of two admissional patients whose chief complaints were yellow color and itching, and fatigue. Diagnosis and treatment was based on overall analysis of symptoms from the point of view of Jaundice due to damp-heat from an Oriental Medical point of view. Injinolyungsangami(茵陳五苓散加味) was administered against Jaundice due to damp-heat and showed desirable effect on more rapid recovery of total bilirubin than previous reports about treating jaundice. Improvement was observed. For lack of objective criteria to evaluate improvement of these symptoms more case studies of this kind, done with screening tests and proper treatment through clinical application of the thinking of Oriental Medicine, will be needed.

Key words : Jaundice(黃疸), Injinolyungsangami(茵陳五苓散加味), Total bilirubin

### 서론

黃疸이란 혈중의 bilirubin이 증가하여 피부, 점막에 황색색소가 침착되어 임상적으로 확인된 상태를 말한다<sup>1)</sup>. 현대의학에서는 피부나 가지점막이 황염되는 것으로 bilirubin의 이상대사로 나타나는 일종의 증상이라 인식하였다. 혈청 bilirubin치는 heme생성이 대사와 배설을 초과할 때 축적되며 bilirubin 전구체가 혈중으로 과량 나오거나 이 대사물질의 간 흡수대사, 혹은 배설의 장애로 생성과 배설 사이에 불균형이 이루어지면 黃疸이 나타날 수 있다<sup>2)</sup>. 黃疸을 보일 수 있는 질환은 주로 간담도계질환에서 연유되는데 그 밖에도 혈액질환, 체장암, 선천적 대사이상, 자가면역질환, 기생충감염 등에서도 발생한다<sup>3)</sup>. 단지 혈청 bilirubin의 농도상승정도를 반영하는 것에 지나지 않는 것이라 고도 생각할 수 있으나 임상적으로 여러 원인에 의해 일어날 수 있으므로 특별히 주의를 요하는 증상이다.

韓醫學에서는 黃疸을 黃瘧이라고도 했으며, 目黃, 皮膚黃, 小便黃으로 표현했다<sup>4)</sup>. 黃疸은 脾胃濕熱에서 發生하여 肝膽을 침범하는 경우와 濕熱이 肝膽을 직접 범하는 경우로 대별될 수 있는데<sup>5)</sup>, 《黃帝內經》의 〈素門 平人氣象論〉<sup>6)</sup>의 "尿黃赤 安臥者 黃疸 目黃者曰 黃疸"과 〈靈樞 論疾診尺篇〉<sup>7)</sup>의 "身痛而色微黃 齒垢黃 爪甲上黃 黃疸也"라 하여 黃疸에 대한 이학적 소견의 일면을 기재하였다. 張<sup>8)</sup>은 黃疸의 원인을 濕熱熏蒸과 瘀血在裏로 보았으며 孫<sup>9)</sup>은 黃疸을 五疸로 구분하고 黃疸이 지속되는 기간, 정도, 갈증의 유무, 약물의 반응, 小便의 利不利 등에 따른 예후를 기술하였다.

黃疸에 대한 기존의 연구로는 金<sup>9)</sup>등의 加減胃苓湯 등을 활용한 증례와 金<sup>10)</sup>등의 임상적인 연구가 있다. 이와 같은 黃疸에 대한 韓醫學의 治療는 각 증에 따라 辨證施治를 통해 여러 處方이 사용되어져 왔는데 그 중 빈용되는 處方이 茵陳五苓散이다. 이에 著者는 全身癢痒感과 全身發黃, 消化障礙, 惡心 등을 主訴로 來院한 患者 2례에 대하여, 韓方的인 辨證施治를 하여 濕熱黃疸로 진단하고, 茵陳五苓散加味를 투여하여 임상증상 개선 및 혈청 bilirubin수치 저하를 관찰할 수 있었기에 보고하는 바이다.

\* 교신저자 : 유형천, 광주시 남구 월산 2동 377-13 동신대학교 한방병원

· E-mail : harryryu@hanmail.net · Tel : 010-2332-5633

· 접수 : 2005/03/10 · 수정 : 2005/04/18 · 채택 : 2005/05/18

## 증례

### 1. 증례 1

1) 姓名 : 최 ○ ○ (M/47)

2) 診斷 : 濕熱黃疸

R/O : Cholestatic jaundice,  
Wilson's disease,  
Hepatitis, Fatty liver

3) 主訴症 : ① 全身發黃, ② 全身癢痒感, ③ 不眠, ④ 疲勞

4) 發病日 : 2004년 5월 18일 → 5월 25일 尤甚

5) 家族歷 : 別無

6) 過去歷

2003년 4월부터 2004년 1월까지 결핵 진단. w-medication.

2004년 2월 후두염, 역류성식도염 진단. w-medication.

7) 現病歷

現 47歲의 활달한 性格의 少陽人型 男患으로 平素 多飲酒 (소주3병/주), 多吸煙(1갑/일), 別無嗜好食 海오심. 결핵, 후두염, 역류성식도염 등의 기왕력 있는 환자로 2004년 5월 18일 전신발황, 전신소양감, 불면, 피로 등의 증상 생겼으나 별무치료하심. 5월 25일 상기 주소증 심해지시어 ○○병원에서 3주간 입원치료 하시고, 2004년 6월 15일 ○○대학병원에서 US, CT, MRCP, ERCP 등의 검사상 특이소견 보이지 않고, 7월 6일까지 입원치료 하였으나 별다른 호전 없어, 적극적인 韓方治療 받고자 2004년 7월 6일 동신대한방병원 1내과에 입원하심.

8) 治療기간

2004. 7. 6 -7. 15 (입원), 2004. 7. 19 -10. 11 (통원)

9) 韓方四診 : 面目黃, 脈滑數, 舌質紅苔黃膩, 頭痛, 眩暈, 惡心, 食慾低下, 小便黃赤, 大便灰白

10) 檢査所見

(1) 초진시 Vital sign : 血壓 120/80mmHg, 脈搏數 76回/分, 體溫 36.0℃, 呼吸數 20回/分

(2) US : Fatty Liver, Hepatitis

(3) Abdomen MRI : No detectable abnormal findings

(4) Abdomen CT : No focal enhancing mass in the liver  
No evidence of biliary tree dilatation  
Marked collapse of GB lumen.

(5) EGD : Reflux esophagitis (Minimal Change)

Gastric xanthoma

Duodenitis (Endoscopic erythematous duodenitis)

Duodenal submucosal tumor

Prominent ampulla, R/O periampullary lesion

(6) ERCP : Duodenal submucosal tumor

(7) Lab :

Table. 1 Serial changes of Lab. finding (Case 1)

	7.6	7.9	7.12	7.16	7.22	7.30	8.19	9.23	10.11
T-BIL	33.3	18.7	18.3	18.0	13.8	9.8	3.6	1.4	0.9
AST	50	61	68	66	69	56	54	55	57
ALT	40	36	29	60	32	39	48	47	47

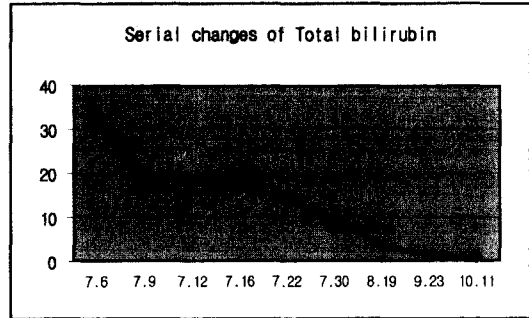


Fig. 1. Serial changes of Total bilirubin (Case 1)

11) 洋方治療(전남대 병원 처방) : 5월 25일-7월 6일까지 본원 내원전까지 복용. 바루나에스(제산제), 베스자임(소화제), 레갈론(간장질환용제), 우루사(간보호제), 페노바비탈(최면진정제) 3T#3 tid

12) 治療경과

Table. 2 Changes of symptom (Case 1)

	7.6	7.9	7.12	7.16	7.22	7.30	8.19	9.23	10.11
全身發黃	+++	+++	+++	++	++	++	+	+	-
全身癢痒感	+++	+++	+++	+++	++	++	++	+	+
灰白色大便	+++	+++	++	+	+	+	+	+	-
黃赤色小便	+++	+++	++	++	+	+	+	+	-
疲勞感	++	++	+	+	+	+	+	+	-
食慾低下	++	++	+	+	+	+	+	+	-

Symptom grade : +++ Severe, ++ Moderate, + Mild, +- Trace

### 2. 증례 2

1) 姓名 : 박 ○ ○ (M/64)

2) 診斷 : 濕熱黃疸

R/O Liver cirrhosis  
Cholestatic jaundice

3) 主訴症 : ① 全身發黃 ② 全身癢痒感 ③ 惡心, 頭痛 ④ 胸悶, 消化不良

4) 發病日 : 2004년 6월 11일

5) 家族歷 : 형, 동생 DM

6) 過去歷

1980년 Gout로 치료. 2000년 ○○병원에서 담낭 제거 수술, 1주일간 입원치료. 2003년 간기능 이상 진단, 별무치료

7) 現病歷

現 64歲의 급한 性格의 太陰人型의 男患으로 平素 多飲酒 (소주 1병/일), 多少吸煙(반갑/일), 別無嗜好食 海오심. 上記患者는 平素 담낭제거수술, 간기능이상 등의 기왕력 있으시던 분으로 2004년 6월 11일부터 전신발황, 전신소양감, 오심, 두통, 흉민 등의 증상 생겨 ○○병원에서 실시한 US검사상 Liver cirrhosis 진단받고, 입원치료하시던중 별무호전하여 적극적인 한방치료 받고자, 6월 27일 동신대한방병원 8과에 입원하심.

8) 治療기간 : 2004년 6월 27일 ~ 8월 17일

9) 韓方四診

面目黃, 脈弦數, 舌質紅苔黃厚, 頭痛, 惡心, 胸悶, 消化不良, 小便黃, 大便灰白

## 10) 檢査所見

- (1) 入院時 Vital sign : 血壓 130/90mmHg, 脈搏數 74回/分, 體溫 36.0℃, 呼吸數 20回/分  
 (2) EKG 소견 : Normal  
 (3) Chest PA : Hypertensive heart disease.  
 (4) US : R/O Liver cirrhosis, Fatty liver, Hepatitis  
 (5) Lab

Table 3. Serial changes of Lab. finding (Case 2)

	6.27	7.1	7.8	7.13	7.19	7.25	8.4	8.9	8.16
T-BIL	15.7	13.2	10.3	8.7	5.6	3.2	2.1	1.2	1.0
AST	79	22	24	67	143	14	11	17	17
ALT	100	39	21	55	68	8	9	7	12

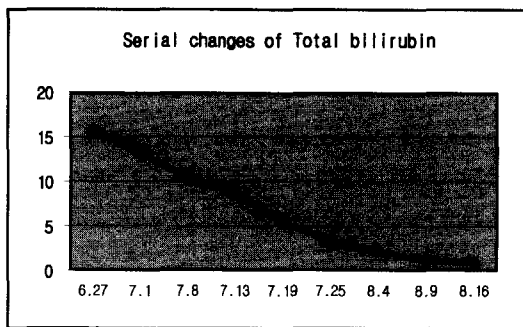


Fig. 2. Serial changes of Total bilirubin(Case2)

## 11) 치료경과

Table. 5 Changes of symptom (Case 2)

	6.27	7.1	7.8	7.13	7.19	7.26	8.4	8.9	8.16
全身發黃	++	++	++	++	++	+	+	+	-
全身癢痒感	+	+	+	++	++	++	+	+	-
灰白色大便	++	++	+	+	+	+	+	+	-
黃色小便	++	++	++	+	+	+	+	+	-
胸悶	++	++	++	+	+	+	+	+	-
消化不良	++	+	+	+	+	+	+	+	-

Symptom grade : +++ Severe, ++ Moderate, + Mild, +- Trace

## 3. 韓方治療

1) 鍼灸治療 : 1일 1회 施行, 清泄濕熱, 調理脾胃를 目的으로 四關, 足三里, 肝經과 相通經絡인 大腸經의 募穴인 天樞穴과 脾經의 太白穴을 刺針하였다.

2) 韓藥治療 : 2접을 3회로 나누어 1일 3회 복용

茵陳五苓散加味 (茵陳 20g, 蒼朮, 香附子 8g, 赤茯苓, 澤瀉, 沙蔘, 生薑, 柴胡 6g, 黃芩, 大黃, 金銀花, 木桶, 連翹, 白朮, 豬苓, 厚朴, 陳皮, 梔子, 檳榔, 滑石, 車前子, 蘿菈子, 大腹皮, 青皮, 枳殼, 三稜, 蓬朮 4g, 木香, 燈心 2g)

3) 그 외 치료 : 背部 膀胱經 1, 2線 乾附疔

## 고찰

黃疸는 혈중의 bilirubin이 증가하여 피부, 점막에 황색색소

가 침착되어 임상적으로 확인된 상태를 말한다<sup>1)</sup>. 공막의 黃疸는 혈청내 bilirubin 수치가 2.0~2.5mg/dl이상이 되면 나타나는데 공막의 黃疸이 없이 피부, 특히 손바닥이 노랗게 변하는 카로틴 혈증과 감별진단이 필요하다<sup>11)</sup>. 黃疸의 감별진단을 위해선 증상 발현기간과 대소변색, 복통, 오한, 발열의 동반여부, 바이러스의 감염여부, 약물복용, 예를 들어 고용량의 Acetaminophen 복용여부 등을 파악해야 한다<sup>12)</sup>. 선천적으로 흰 피부와 빈혈이 심한 환자에게는 낮은 bilirubin수치에서도 黃疸이 쉽게 나타나고 반대로 검은 피부나 부종이 있는 환자에서는 불명확해지기도 한다. 공막조직은 bilirubin에 매우 친화력을 지닌 elastin이 풍부하여 공막黃疸는 전신黃疸보다 과bilirubin 혈증에서 좀 더 민감하다<sup>2)</sup>. 黃疸를 보이는 원인은 주로 간담도계질환인데, 그 밖에도 혈액질환, 위장암, 선천적대사이상, 자가면역질환, 기생충 감염등에서도 볼 수 있다<sup>3)</sup>. 그리고 황달의 원인이 되는 질환의 양방적인 진단에는 AST, ALT와 같은 혈중 아미노전이효소의 증가여부나 간조직검사를 활용하고 있으며, CT, MRI 이외에 ERCP(내시경적 역행성 담체관조영술), EGD(식도위샘참자검사), PTC(경피경 간담관조영술) 등이 사용되고 있다<sup>27)</sup>.

韓醫學에서 黃疸이란 身黃, 目黃, 小便黃의 증상을 보이는 것으로 黃病, 疸症, 黃瘰, 發黃이라고도 불리어 왔다. 《黃帝內經》의 《素門 平人氣象論》<sup>5)</sup>의 "溺黃赤 安臥者 黃疸 目黃者曰黃疸"이라고 하였는데 王冰은 疸를 癆라 해석하였으며<sup>13)</sup>, 《靈樞論疾診尺篇》<sup>6)</sup>의 "身痛而色微黃 齒垢黃 爪甲上黃 黃疸也"라 하였다. 孫은 黃疸를 五種으로 분류하여 五疸이라 하였고, 張景岳은 陽黃과 陰黃으로 許澆과 黃度淵은 五種黃疸를 중심으로 분류하였으며 李濟馬는 체질에 따라 분류하였다<sup>14)</sup>. 현대 임상에서는 주로 陽黃과 陰黃으로 나누어 치료가 이루어 진다<sup>15)</sup>. 발병원인은 초기엔 脾胃濕熱에 의하여 熱鬱濕證으로 진전되어 담습배설에 영향을 주어 피부와 공막이 노랗고 소변색이 붉게 변하게 된다. 여기에 습열이 교대되 蒸하면 陽黃이 되고 濕이 寒을 따라 변하면 陰黃證이 된다고 했다<sup>16)</sup>.

茵陳五苓散은 張<sup>7)</sup>의 《金匱要略》에 최초로 수록된 처방으로 濕熱黃疸를 치료한다고 하였고, 郭<sup>17)</sup>은 galactosamine에 의한 肝損傷에서 茵陳五苓散이 Total bilirubin과 Direct bilirubin 감소에 유용한 효과가 있는 것으로 보고하였다. 茵陳五苓散의 君藥인 茵陳은 味苦 性平微寒하여 膀胱經에 入하여 除濕祛痰시키는 요약이며 清熱利濕, 退黃疸 시킨다<sup>18-21)</sup>. 茵陳에는 capillin, capillein, capillione, capillarin 등의 성분이 함유되어 담습분비를 촉진시키고 장관운동을 억제하여 健胃利膽劑로서 解熱利尿 작용이 있다<sup>18,19,21,22)</sup>. 五苓散은 "大腸經이 入裏하여 煩渴하며 小便不利한 것을 다스린다."고 하였다<sup>7,23,24)</sup>. 五苓散은 利濕劑이면서도 溫陽利水를 목표로 한다. 溫陽利水란 化氣利水라고도 하는데 陽氣가 水寒의 邪氣로 인해 枯渴된 것을 치료하는 방법이다. 茯苓, 豬苓, 澤瀉, 白朮의 四味는 健脾利水하고 肉桂는 體내의 陽氣를 통하게 하여 肌表를 外解하고 小便을 通暢시켜 水를 아래로 배출한다. 五苓散의 豬苓, 茯苓의 甘淡한 味는 肺로 入하여 膀胱을 통하게 하므로 君으로 삼고, 澤瀉의 甘淡한 味는 腎과 膀胱에 入하여 水道를 이롭게 하므로 臣으로 삼고, 白朮의 苦溫한 性味는 健脾祛

濕함으로써 佐로 삼았으며, 肉桂의 辛熱함은 인해서 膀胱의 氣가 화하여 小便을 출하게 하니 이로써 使로 삼았다<sup>18-25)</sup>.

본 증례에 사용한 茵陳五苓散加味는 茵陳五苓散에서 肉桂를 빼고 平胃散에 消導行滯하는 大腹皮, 蘿菥子, 三稜, 蓬朮, 靑皮를 加味한 方劑이다. 五苓散으로 수분대사를 조절하여 담즙의 배설을 도와 혈중의 담즙농도를 낮추고 平胃散에 消導行滯하는 약제를 가미하여 담즙산분비장애로 나타나는 소화장애를 개선시켜 黃疸를 동반한 消化不良, 食慾不振등에도 적용할 수 있다<sup>26)</sup>. 본 증례에서도 환자들이 호소한 消化障礙, 小便不利 증상들이 호전되는 효과를 나타냈다.

본 증례의 경우 두 환자 모두 평소 과다한 음주와 흡연을 생활화하고 있었고 화를 잘 내는 성격을 가지고 있었다. 내원할 당시의 韓方四診上 面目黃, 脈滑數, 舌質紅苔黃膩, 頭痛, 眩暈, 惡心, 食慾低下, 小便黃赤, 大便灰白 등의 특징이 나타나 脾胃濕熱에 의하여 熱鬱濕證으로 진전되어 담즙배설에 영향을 주어 피부와 공막이 노랗게 소변색은 붉게 변하게 만든 濕熱黃疸로 진단하고 茵陳五苓散加味를 사용하여 치료한 경우이다.

증례1의 환자는 결핵, 후두염, 역류성식도염 등의 기왕력 있는 환자로 2004년 5월 18일 全身發黃, 全身瘙癢甘, 不眠, 疲勞 등의 증상 생겼으나 별무치료하시다가 5월 25일 상기 주소증이 심해지시어 ○○병원에서 3주간 입원치료하시고, 2004년 6월 15일 ○○대학병원에서 US, CT, MRCP, EGD, ERCP 등의 검사하였으나 특이소견 보이지 않고 7월 6일까지 입원치료하였으나 별다른 호전 없어서, 적극적인 韓方治療 받고자 2004년 7월 6일 동신대 광주한방병원 1내과에 입원하셨다. 본원 입원시 상태는 濕熱黃疸의 전형적인 증상이라고 할 수 있는 全身發黃, 全身瘙癢感, 不眠, 疲勞 등을 호소하였고, Vital sign은 血壓 120/80mmHg, 脈搏數 76回/分, 體溫 36.0℃, 呼吸數 20回/分 으로 안정된 상태였고, 韓方治療는 韓藥投與(3회/1일)와 鍼治療, 그리고 乾附紅을 매일 1회 시행하였다. 입원 당일 환자는 소양감이 심하여 잠을 잘 수 없을 정도로 불편감을 호소하였고, 소변은 적색을 띠고 있었으며, 대변은 회백색의 빛깔을 띠고 있었다. 얼굴을 비롯하여 전신 및 공막에 黃疸이 심한 상태였고, 반흔 소견도 관찰되었다. 더불어 피로감과 두통, 현훈, 식욕저하 등의 동반 증상이 관찰되었으며, 面目黃, 脈滑數, 舌質紅苔黃膩, 頭痛, 眩暈, 惡心, 食慾低下, 小便黃赤, 大便灰白 등의 특징으로 미루어 濕熱黃疸로 辨證하고 茵陳五苓散加味를 투여하기 시작하였다. 韓藥投與와 함께 鍼治療, 乾附紅 등의 치료를 더불어 시행하였고 수시로 AST, ALT, Bilirubin(T)를 비롯한 혈액검사를 시행하여 수치의 증감여부를 관찰하였다. 7월 9일 입원 3일째 소양감은 아직도 여전하였고 회백색대변은 여전하였으나, 적색을 띠던 소변색은 다소 호전되었으나 회백색대변은 여전하였다. 식욕저하나 피로감 및 다른 제반 증상들도 크게 호전되지는 못하였으나, Bilirubin(T) 수치는 18.7mg/dl로 감소하여 黃疸증상 자체는 호전 중이었다. 7월 12일 茵陳五苓散加味 투여 6일째 AST는 68U/L로 다소 높은 상태였지만, ALT는 29U/L로 수치상 많은 호전을 나타내었으며, Bilirubin(T)는 18.3mg/dl로 감소하였고, 하지와 복부등에 심하게 나타나던 소양감이 다소 호전되어 수면 중 깨는 횟수가 줄었

으며, 식욕저하와 피로감은 상당부분 호전되었다. 소변색과 대변 색도 차츰 호전되고 있었다. 7월 15일 소양감은 잠을 이루는데 불편하지는 않을 정도로 호전되었고, AST 66U/L, ALT 32U/L로 유지되고 Bilirubin(T) 수치는 18.0mg/dl로 감소되어 黃疸증상은 지속적인 호전을 보이고 있었다. 그러나 외관상 아직도 면부와 공막의 黃疸는 잔존한 상태에서 입원치료를 마치고 통원치료를 시작하였다. 7월 19일부터 일주일에 2회씩 통원치료를 시작하였으며, 한약투여와 침치료를 꾸준히 시행하였다. 7월 22일 茵陳五苓散加味 투여 16일째 퇴원시 처방한 한약을 복용하고 침치료를 병행한 결과 Bilirubin(T)는 13.8mg/dl로 뚜렷한 하향곡선을 나타내기 시작하였고, AST, ALT 또한 69U/L, 32U/L을 유지하였다. 전신과 공막의 黃疸는 지속적인 호전양상을 나타내었고, 소양감이 간혹 나타나 생활하는데 다소 불편하긴 하였지만, 입원시 호소하셨던, 피로감, 두통, 현훈, 식욕저하 등의 증세는 거의 소실되었고, 대소변 또한 정상색을 유지하였다. 7월 30일 통원치료 10일째, Bilirubin(T) 수치는 9.8mg/dl로 뚜렷한 감소 소견을 나타내었고, 소양감으로 인한 불면, 현훈, 소화장애 증상등은 거의 소실되었으나, 간혹 잔뇨감을 호소하였다. 8월 19일 통원치료 4주째 Bilirubin(T)은 3.6mg/dl로 점차 정상에 가까워질 정도로 뚜렷한 감소 소견을 나타내었고, AST 54U/L, ALT 48U/L 유지하였으며, 외관상 전신 및 공막의 黃疸를 관찰하기 힘들 정도로 호전되었으며, 전신의 소양감 역시 정상적인 생활을 하는데 불편함을 느끼지 못할 정도로, 대소변의 색 역시 정상으로 호전되었다. 9월 23일 통원치료 8주째 Bilirubin(T)은 1.4mg/dl로 정상범주의 소견을 나타내었고, 전신 및 공막의 黃疸는 완전히 소실되었다. 소양감 역시 하루에 1회 이상을 느끼지 않을 정도로 거의 소실되었으며, 식욕저하와 피로감 역시 발병 이전과 비슷할 정도로 소실되었다. 10월 11일 黃疸는 완전히 소실되었고, 간혹 현훈과 소화불량을 호소하였으나 그 빈도도 많이 감소하였다. 소양감도 생활하는데 전혀 불편함을 느끼지 못할 정도로 호전되었으며 Bilirubin(T)은 0.9mg/dl로 완전히 정상수치를 회복하였고, AST와 ALT 역시 57U/L, 47U/L로 유지되었고, 처음 내원당시의 환자의 자각증상은 완전히 소실되었다.

증례 2의 환자는 통풍, 담낭제거수술, 간기능이상 등의 기왕력 있으시던 분으로 2004년 6월 11일부터 全身發黃, 全身瘙癢感, 惡心, 頭痛, 胸悶 등의 증상 생겨 ○○병원에서 실시한 US검사상 Liver cirrhosis 진단받고, 입원치료하시던중 별무호전하여 적극적인 한방치료 받고자, 6월 27일 동신대목포한방병원 8과에 입원하셨다. 본원 입원시 상태는 濕熱黃疸의 전형적인 증상이라고 할 수 있는 全身發黃, 全身瘙癢感, 惡心, 頭痛, 胸悶, 消化不良 등을 호소하였고, Vital sign은 血壓 130/90mmHg, 脈搏數 74回/分, 體溫 36.0℃, 呼吸數 20回/分 으로 안정된 상태였고, 韓方治療는 韓藥投與(3회/1일)와 鍼治療, 그리고 乾附紅을 매일 1회 시행하였다. 입원 당일 환자는 소양감이 심하여 잠을 잘 수 없을 정도로 불편감을 호소하였고, 頭痛, 惡心 증상을 호소하였으며, 황색 소변과 회백색대변 소견도 다소 관찰되었다. 이 환자 또한 얼굴을 비롯하여 전신 및 공막에 黃疸이 심한 상태였다. 胸悶, 消化不良 등의 동반 증상이 관찰되었으며, 面目黃, 脈弦數, 舌質紅苔黃

厚한 四診上의 특징으로 미루어 역시 濕熱黃疸로 辨證하고 茵陳五苓散加味를 투여하기 시작하였다. 韓藥投與와 함께 鍼治療, 乾附疝 등의 治療를 더불어 시행하였고 수시로 AST, ALT, Bilirubin(T)를 비롯한 혈액검사를 시행하여 수치의 증감여부를 관찰하였다. 7월 1일 입원 4일째 외관상 전신 및 공막의 황색 빛은 여전하였으나, Bilirubin(T)은 13.2mg/dl로 뚜렷한 감소를 나타내었고, 입원당시부터 높았던 AST, ALT 수치가 AST 22U/L, ALT 39U/L가 정상 소견을 보이기 시작하였다. 7월 8일 茵陳五苓散加味 투여 11일째 소양감은 상당부분 호전되어 굶는 횟수가 많이 줄어들었으며, 흥민 증상과 소화불량 증상도 다소 호전되는 양상을 나타내기 시작하였다. 황색을 띠던 소변색도 조금씩 옅어지기 시작하였으며 대변색도 점차 회백색이 사라졌다. 黃疸증상과 함께 나타났던 흥민과 소화불량 상태는 이 때부터 거의 소실되기 시작하였다. Bilirubin(T)은 10.3mg/dl로 뚜렷한 호전양상을 나타내기 시작했으며, AST 와 ALT는 24U/L, 21U/L로 정상수치를 유지하였다. 7월 13일 입원 16일째 AST와 ALT가 67U/L, 55U/L로 다소 상승되었으나 특별한 임상증상의 악화는 나타나지 않았고, 외관상 공막과 전신의 黃疸 증상은 상당부분 호전되었고, 담즙산으로 인한 것으로 사료되는 소양감 역시 잠을 이루는데 불편하지는 않을 정도로 호전되었다. 7월 19일 茵陳五苓散加味 투여 22일째 AST가 143U/L, ALT가 68U/L로 갑작스런 상승을 나타냈으나 뚜렷한 임상증상의 변화는 나타나지 않아 특별한 양방적 처치는 하지 않았으며, 다음주 follow up 하기로 하였다. Bilirubin(T)은 5.6mg/dl로 뚜렷이 감소되어 黃疸 증상 자체는 뚜렷이 꾸준히 호전되는 양상을 나타내었다. 흥민, 소화장애 증상은 거의 불편함을 느끼지 않을 정도로 소실되었고, 병실내에서 움직인다든지 수면을 취한다든지의 일상생활에 어려움을 느끼지 않았다. 7월 25일 입원 한달째 AST는 14U/L, ALT는 8U/L로 이내 정상 수치로 회복되었고, Bilirubin(T)수치는 3.2mg/dl로 감소되었으며, 외관상 전신 및 공막의 黃疸 증상도 호전되었다. 8월 9일 입원 43일째 Bilirubin(T)은 1.2mg/dl, AST 17U/L, ALT 7U/L로 모두 정상 소견 보였다. 소양감은 거의 느끼지 못하였으며, 전신과 공막의 黃疸 및 흥민, 소화불량 증상도 간헐적으로만 보였다. 소변과 대변의 색 역시 정상 색을 유지하였다. 8월 16일 퇴원 하루 전에 실시한 혈액검사 결과 Bilirubin(T)은 1.0mg/dl, AST 17U/L, ALT 12U/L로 정상으로 회복되었고, 생활상의 주의사항(음주, 분노)과 재발의 위험성을 설명한 후 8월 17일 퇴원하였다.

종합해보면 두 명의 환자 모두에게서 공통적으로 화를 잘 내는 성격에 과다한 술, 담배를 즐겼으며 양방적인 치료에서 뚜렷한 효과를 거두지 못했다는 특징이 있었고, 茵陳五苓散加味の 투여로 인해 간기능의 손상으로 발생한 黃疸에 뚜렷한 임상증상 개선과 Bilirubin 수치 감소 효과가 있음을 확인할 수 있었다.

## 결 론

본 증례에서는 전신 및 공막 발황을 나타내며 간기능 이상 소견을 보인 환자 2례에 대하여 濕熱黃疸로 변증하고 茵陳五苓

散加味를 투여하여 치료하였다. 黃疸과 더불어 간질환에서 나타날 수 있는 全身瘙癢感, 不眠, 頭痛, 惡心, 眩暈, 胸悶, 食慾低下에 茵陳五苓散加味를 투여하여 증상호전을 보였다. 입원기간중 관찰한 간기능검사상 黃疸와 직접적인 연관이 있는 bilirubin, AST, ALT가 신속한 감소를 보였다.

黃疸은 여러 원인에 의해 발생하는 증상으로 감별을 요하고 이에 따른 처방도 주의깊게 행해져야 한다. 본 증례에서와 같이 심한 소양감을 호소하면서 黃疸증상을 보이는 환자에게 茵陳五苓散을 투여하여 유효한 결과를 얻었기에 이를 참조하여 임상응용에 참고가 되길 바라고, 한의학적인 관점에서 더 많은 증례를 통한 임상적 활용을 하여 앞으로도 더 많은 연구와 이에 따른 보고가 필요할 것으로 사료된다.

## 참고문헌

1. 織田敏次. 肝臟病의 診斷學. 廣州, 瑞光醫學書林, p 18, 1991.
2. 해리슨 번역 편찬위원회. HARRISON'S 내과학. 서울, 정담, pp 247-253, 1997.
3. 禹弘楨 等. 肝系內科學. 서울, 東洋醫學研究院出版部, pp 62-76, 2001.
4. 傳統醫學研究所. 東洋醫學大辭典. 서울, 成輔社, p 2719, 2000.
5. 洪元植. 正校黃帝內經素問. 서울, 東洋醫學研究院, p 66, 1981.
6. 洪元植. 正校黃帝內經靈樞. 서울, 東洋醫學研究院, p 53, 1981.
7. 張仲景. 金匱要略. 서울, 大成文化社, pp 392-394, 438, 1978.
8. 巢元方. 諸病源候論. 北京, 人民衛生出版社, pp 385-404, 1983.
9. 김경수 등. 만성간염과 간경변 소견을 보이는 黃疸患者 치료례. 大韓韓方內科學會誌 23(3):541-546, 2002.
10. 김영동, 김덕호, 우흥정, 김병운. 黃疸患者에 대한 臨床的 研究. 大韓韓醫學會誌 11(1):216-239, 1990.
11. 순천향대학 의과대학. 소화기학. 서울, 고려의학, p 403, 2000.
12. 전국 의과대학 임상교수편. 임상진단학. 서울, 한미의학, p 521, 2002.
13. 王冰 編注. 新編黃帝內經素問. 서울, 大成文化社, p 128, 1994.
14. 安圭錫. 韓醫學에서의 黃疸의 病理에 관한 文獻의 考察. 慶熙大學校大學院, pp 4-6, 1977.
15. 東醫學研究所. 韓方內科症狀의 鑑別과 治療. 서울, 여강출판사, p 93, 1994.
16. 蔡仁植. 韓方臨床學(辨證施治). 서울, 大成文化社, p 417, 1987.
17. 郭燮. 胃苓湯 및 茵陳五苓散이 Galactosamine에 의한 백서의 간손상에 미치는 영향. 圓光大學校大學院. 1992.
18. 安德均. 本草圖鑑. 서울, 교학사, pp 80, 112, 397, 378, 420, 463, 474-479, 590, 662, 663, 1998.
19. 全國韓醫科大學本草學教授. 本草學. 서울, 學林社, pp 56-58, 106, 244, 281-285, 302, 344, 373, 380, 381, 455, 456, 509, 513, 1984.
20. 강건일. 醫藥化學入門. 서울, 신일상사, p 204, 1992.
21. 이상인 등. 漢藥臨床應用. 서울, 成輔社 pp 151-157, 221, 222, 228, 253, 321-323, 327, 491, 1982..
22. 김영철 등. 茵陳清肝湯의 安全性에 관한 研究, 慶熙大韓醫大

5) 과거력 : 알레르기성 비염

6) 초진소견 :

발병일에 무릎 이하로 피하에 점상 출혈반이 나타나서 부산 대학병원 피부과에 치료를 받았으나, 증상이 더욱 심해지며 하지 부의 부종도 같이 나타나서, 2004년 5월 18일 본원 한방 안이비인후피부과로 내원하게 되었다.

7) 기타 증상

- (1) 식사 - 양호
- (2) 소화상태 - 양호
- (3) 수면 - 보통 숙면을 취함
- (4) 대변 - 양호(변비나 설사 없고 규칙적으로 배변함)
- (5) 소변상태 - 양호
- (6) 脈弦 舌淡紅 苔薄白

8) 임상경과 및 치료

(1) 1차 내원 (2004년 5월 18일)

- 발등과 발목 부위 출혈반은 크기나 색이 심한 상태로, 하지 부종도 심한 상태였다. (Fig. 1 참조)  
 - 당귀수산(본원 처방집 DH 167 - 표 1 참조)을 가감하여 7첩을 1pack 당 80cc, 15pack으로 전탕하여 3회/일, 1pack/회 복용하게 하였다.

을 1pack 당 100cc, 20pack으로 전탕하여 3회/일, 1pack/회 복용하게 하였다.

- 처방 구성 : 當歸鬚散 加 白何首烏 犀角鎊 各 6g, 當歸, 黃芪, 白茯苓, 白朮 各 4g 防風, 人蔘 各 3g

- Atx : 처음 내원시와 같이 曲池, 太衝, 足三里를 기본으로 하여 침 시술을 받고 20분 정도 유침하였다.

(4) 4차 내원 (2005년 4월 1일)

- 下肢의 자반증은 거의 없어진 상태였다.

- 알레르기성 비염은 계속되어 그에 관한 침 치료를 받고 가고, Herb-med는 중단하기로 하였다.

- Atx : 曲池, 太衝, 足三里에 印堂, 迎香 등 경혈을 더하여 침 시술을 받고 20분 정도 유침하였다.




Fig. 1. 2004. 5. 18 내원시

Table 1. 當歸鬚散

당귀수산	본초명	용량(g 생략함)
당귀마	<i>Angelicae Gigantis Radix</i>	6
형부자	<i>Cyperus Rhizoma</i>	4
적작약	<i>Paeoniae Radix Rubra</i>	4
소목	<i>Sappan Lignum</i>	4
오약	<i>Linderae Radix</i>	4
도인	<i>Persicae Semen</i>	3
홍화	<i>Carthami Flos</i>	3
계피	<i>Cinnamomi Ramulus</i>	2
감초	<i>Glycyrrhizae Radix</i>	2

- 처방 구성 : 當歸鬚散 加 白何首烏 犀角鎊 各 6g, 當歸, 黃芪, 白茯苓, 白朮 各 4g,

- Atx : 曲池, 太衝, 足三里를 기본으로 하여 침 시술을 받고 20분 정도 유침하였다.

(2) 2차 내원 (2004년 5월 22일)

- 다리의 부종이 감소하고, 발등 부위의 출혈반은 거의 없어진 상태였다. (Fig. 2 참조)

- 같은 처방 10첩을 1pack 당 80cc, 20pack으로 전탕하여 3회/일, 1pack/회 복용하게 하였다.

- Atx : 처음 내원시와 같이 曲池, 太衝, 足三里를 기본으로 하여 침 시술을 받고 20분 정도 유침하였다.

(3) 3차 내원 (2005년 3월 29일)

- 알레르기성 자반증이 완전히 없어졌다가 거의 10개월 만에 재발하였다. 面部와 下肢部에 자반증 보이며 알레르기성 비염도 계속되었다.

- 당귀수산(본원 처방집 DH 167 - 표 1 참조)을 가감하여 10첩




Fig. 2. 2004. 5. 22 내원시

2. 증례 2

1) 환자 : 강\*\*. 남자 10세

2) 주소증 : 하지부 자반증

3) 발병일 : 2005년 4월 26일

4) 진단 : 알레르기성 혈관염

5) 과거력 : 2003년경 알레르기성 혈관염을 앓았다가 양방적 치료로 완치되었음

6) 초진소견 :

2003년 전 腹痛과 함께 알레르기성 혈관염을 앓아서 부산 백병원에 10일 입원치료를 완치된 후, 2005년 4월 26일경 다시 무릎 이하 발목 주위로 피하에 점상 출혈반이 나타나서, 2005년 4월 29일 본원 한방 안이비인후피부과로 내원하였다.

7) 기타 증상

(1) 식사 - 양호

(2) 소화상태 - 양호

(3) 수면 - 보통 숙면을 취함

(4) 대변 - 양호(변비나 설사 없고 규칙적으로 배변함)

(5) 소변상태 - 양호

(6) 脈滑 舌淡紅 苔薄白

8) 임상경과 및 치료

(1) 1차 내원 (2005년 4월 29일)

- 발목 주위와 왼쪽 外踝 위 출혈반이 심한 상태였다. (Fig. 3 참조)

- 당귀수산(본원 처방집 DH 167 - 표 1 참조)을 가감하여 10첩을 1pack 당 100cc, 24pack으로 전탕하여 3회/일, 1pack/회 복용하게 하였다.

- 처방 구성 : 當歸鬚散 加 白茯苓, 白何首烏 각 6g, 牡丹皮, 金銀花, 蒼朮, 生薑 각 4g, 黃芩 酒洗 3g, 白朮 2g

- Atx : 曲池, 太衝, 足三里를 기본으로 하여 침 시술을 받고 20분 정도 유침하였다.

(2) 2차 내원 (2005년 5월 6일)

- 발목 앞 부위의 출혈반은 거의 없어진 상태로 왼쪽 外踝 위의 출혈반도 희미해졌다. (Fig. 4 참조)

- 같은 처방 10첩을 1pack 당 100cc, 24pack으로 전탕하여 3회/일, 1pack/회 복용하게 하였다.

- Atx : 처음 내원시와 같이 曲池, 太衝, 足三里를 기본으로 하여 침 시술을 받고 20분 정도 유침하였다.




Fig. 3. 2005. 4. 29 내원시




Fig. 4. 2005. 5. 3 내원시

고찰 및 결론

알레르기성 자반증은 한의학적으로 “發斑”, “血證”에 속하고, “肌衄”, “葡萄疫”, “溫病發斑”, “紫斑” 등으로 명칭하는 것으로, 양방에서 Allergic purpura는 Henoch-Schonlein 자반증, anaphylactoid purpura로 불리는 일종의 혈관의 allergy성 출혈성 질환이다<sup>4)</sup>. 보통 “葡萄疫” 또는 “葡萄瘡”이라 하여 어린이 특히 유아들에게서 疫癘의 氣 즉 四時의 不正한 氣가 침입하여 피부에 울결되면서 헤쳐지지 않기 때문에 발생한다<sup>5)</sup>. 또한, 이는 오래전부터 <內經>, <諸病源候論>, <丹溪手鏡>, <醫學入門> 등에서 溫熱發斑, 內傷發斑, 斑毒, 陽證發斑, 陰證發斑 등으로 표현되며 병인, 증상, 치료, 분류에 대해 서술되어 왔다. 病因病機로

는 첫째, 血熱壅盛 둘째, 濕熱蘊阻 셋째, 瘀血阻絡 넷째, 脾不統血 다섯째, 陰虛火旺 여섯째, 脾腎陽虛를 들 수 있으며, 치료는 祛風散邪, 清熱解毒, 涼血止血, 清熱利濕, 益氣攝血, 滋陰降火, 活血化痰, 溫補脾腎의 약물로서 隨證加減하고 있다<sup>6)</sup>.

알레르기성 자반증에 대해서 <諸病源候論>에서는 “斑毒之病, 是熱氣入胃而胃主肌肉, 其熱挾毒蘊于胃, 毒氣發于肌肉, 狀如蚊蚤所嚙, 赤斑起, 周匝遍體.” 하였고<sup>7)</sup>, <外科正宗>에서는 “葡萄疫, 其患多生小兒, 感受四時不正之氣, 鬱于皮膚不散, 結成大小青紫斑點, 色若葡萄, 發在遍體頭面, 內爲腑證, 自無表裏, 邪毒傳胃, 牙根出血, 久則虛人斑漸毒退, 初起宜羚羊角散清熱涼血, 久則歸脾湯滋益其內 ; 又有牙齦腐爛者, 用人中白散.”이라 하였다<sup>8)</sup>. 또, <外科大成 · 葡萄疫>에서는 “葡萄疫者, 形如青紫葡萄, 大小不一, 頭面身體隨處可生, 由感四時不正之氣, 鬱于皮膚, 乃腑證也. 初起服羚羊角散, 清熱涼血 ; 久則牙根出血. 邪傳入胃也, 服胃脾湯滋益其內. 如牙腐爛者, 於牙疳門參考.”라 하였으며<sup>9)</sup>, <外科秘錄>에서 陳士鏗은 赤炎瘡를 論하며 “遍身有赤点子, 乃手太陰肺經受風熱而生者也. 肺主皮毛, 肺經氣有餘而血不足, 風熱在肺, 難於抒泄, 無血以潤之, 故留戀於皮毛而不散矣, 又名赤炎風. 因肺熱而心火又侵, 則火以助火, 血愈耗矣, 血耗則肺氣更熱, 此赤点所以更現, 或有或無, 久而不愈.”라 하였고<sup>10)</sup>, <東醫寶鑑>에서는 “葡萄瘡, 瘡頭如葡萄色, 四圍腫起. 先追膿盡, 次用水梅醃之, 神愈. 『綱目』”라고 하였다<sup>11)</sup>.

古文獻에서 대부분 알레르기성 자반증은 소아에 다발하고 四時의 不正한 氣를 感受하여 피부에 울체하여 흠어지지 못해 크고 작은 청자색 반점을 이룬 것으로 색이 포도 같고 온몸과 두면에 발생한다고 표현하고 있다. 양방적으로 알레르기성 자반증이 사지의 주로 신축부와 둔부에 보통 두드러기 모양으로 군집으로 발생하여 하루 이내에 출혈성으로 변하여 약 5일 이내에 소실되기 시작하며, 두드러기, 수포, 괴사성 자반, 혈관종양 병변이 보이는 것과 비교하여, 古書의 전신발생과는 차이가 있으나, 색과 모양, 소아에게 발생한다는 점은 비슷하다. 원인은 古書에서는 熱氣가 胃에 들어가서 全身의 葡萄疫가 생기는데 胃는 肌肉을 주관하고 熱과 毒이 胃에 쌓여 毒氣가 肌肉에 발한 것으로 보았으나, 임상적으로 紫色의 출혈이 하지쪽으로 나타나는 것으로 보았을 때 瘀血의 개념을 가지고 변증시치를 더해 처방하는 것이 일반적이다<sup>12)</sup>.

과민성 혈관염(過敏性 血管炎, Hypersensitivity Vasculitis)은 전신 소혈관들이 일차적으로 침범되는 혈관염으로서, 피부 및 전신의 혈관염은 allergic cutaneous vasculitis, hypersensitivity angiitis, allergic angiitis, cutaneous necrotizing venulitis, systemic allergic vasculitis 등의 다양한 이름으로 불려져 왔으나, 모두 조직학적인 소견이 동일한 백혈구 파쇄성 혈관염을 묘사한 것이다. 본 질환군의 가장 경한 것은 피부에만 국한되는 피부형과 전신형이 있으며 중간형은 양자의 조합형이다. 그러나 통상 과민성 혈관염은 피부에 국한되고, 중요 장기의 치명적 손상을 유발하는 경향은 없으며, 비교적 흔한 피부 질환이다. Henoch-Schonlein 자반 : 두드러기양 혈관염 : 혈청병 : 약물 관련 혈관염 : 장기 용기성 홍반 : 한랭글로불린혈증, 악성 종양, 감

염질환, 결체조직질환, 선천성 보체 결핍 및 기타 질환 등에 부수적으로 발생하는 혈관염 등이 여기에 포함되거나 아형으로 분류된다.

그 중 Henoch-Schonlein 자반(아나필라시양 자반)은 주로 3-10세 사이에서 가장 흔하지만 어느 연령에서도 발생한다. 환자의 75% 이상에서 최근에 상기도감염의 기왕력을 보이고, 그 외에 연쇄상구균감염, 약물, 음식물, 독성화학물질, 림프종, 곤충자상 등과의 관련성이 보고되었다. 피부의 병변부나 비병변부의 피부 조직생검의 면역형광검사상에서 IgA와 C3 침착이 특징이며, 면역병리기전에 의하여 발생함을 시사한다. 간헐적 자반, 관절통, 복통, 혈뇨 4가지 증상의 다양한 조합으로 출현한다. 자반은 사지의 주로 신축부와 둔부에 보통 두드러기 모양으로 군집으로 발생하여 하루 이내에 출혈성으로 변하여, 약 5일 이내에 소실되기 시작한다.

그러나 수주에 걸쳐 새로운 병변의 집단들이 연속적으로 출현하기도 한다. 두드러기, 수포, 괴사성 자반, 혈관종양 병변이 보이기도 하며, 피브린 현상을 보이는 선상의 자반이 나타나기도 한다. 관절통은 대부분 동반되며, 무릎 및 발목 관절 주위 종창이 동반되기도 한다. 복통, 위장 출혈은 경과 중 어느 시기이나 발생할 수 있다. 신장의 침범은 검사상의 혈뇨 또는 육안적 혈뇨로서 나타나는데 보통 환자의 25% 이상에서 관찰된다. 육안적인 혈뇨를 갖는 소아들은 장기적으로 매우 양호한 예후를 보이지만, 소수에서 진행성사구체 질환과 신부전이 발생할 수도 있기 때문에 혈뇨가 있으면 주의 깊은 추적관찰이 필요하다. 대부분 6-16주 사이에 소실되지만, 5-10%에서 지속적인 재발을 보인다. 보통 대증치료를 시행하는데, 항경련제, 항생제, 전신 스테로이드를 포함한 항염증제, dapsone 등이 사용되며 대부분 합병증 없이 소실된다<sup>13)</sup>. 그러나, 스테로이드는 피부의 부종, 관절통, 복통, 중추신경계 증상에는 좋은 효과를 보이지만, 자반증이나 신증상에는 별로 영향을 주지 못한다고 알려져 있다<sup>14)</sup>. 또 스테로이드 치료는 많은 부작용이 따르고 있어, 한방치료를 원하나 국내에서는 이에 대한 문헌 보고가 드물다<sup>15)</sup>.

첫 번째 증례의 환자는 평소 알레르기 비염 외에 다른 피부 증상이 없다가 2004년 5월 12일경부터 갑자기 하지쪽으로 자반이 나타나서 부산대학병원 피부과에 내원하여 양방적 치료를 받았으나 하지부 쪽으로 부종이 보이며 자반이 더욱 심해져 2004년 5월 18일 한방적 치료를 받고자 본원에 내원하였다. 치료는 紫斑을 瘀血로 보아 瘀血을 풀어주어 打撲損傷 氣凝血結 脅腹痛을 治하는 當歸鬚散을 主方으로 사용하였는데, 活血祛瘀止痛하는 當歸尾, 赤芍藥, 蘇木, 理氣解鬱止痛하는 香附子, 烏藥, 活血祛瘀通經하는 桃仁, 紅花, 解肌하는 桂皮에 調和諸藥하는 甘草로 구성되어 있다. 여기에 養血祛風하는 白何首烏, 當歸와 涼血止血하는 犀角鎊, 托毒生肌하는 黃芪, 補脾益胃燥濕하는 白朮, 白茯苓을 加味하여<sup>16)</sup>, 瘀血을 풀면서 養血補脾하여 근원을 補하고 止血시키는 목적으로 환자에게 7첩을 1pack 당 80cc, 15pack으로 전탕하여 3회/일, 1pack/회 복용하게 하였다. 鍼術治療는 清熱除濕하는 曲池와 通絡活血하는 太衝, 經絡을 疏通시키는 足三里를 기본으로 하여 치료하였다<sup>17)</sup>. 4일 후 2004년 5월 22일 환자가

다시 방문했을 때에는 다리 부종이 감소하고 발등부위의 出血斑은 거의 없어진 상태였다. 환자에게 같은 처방을 10첩을 1pack 당 80cc, 20pack으로 전탕하여 3회/일, 1pack/회 복용하게 하고 鍼術治療를 병행하였다. 그 후 紫斑證은 완치되었다가 2005년 3월 29일 거의 10개월 만에 재발하여 다시 본원 안이비인후피부과로 내원하였다. 환자는 面部와 下肢部에 紫斑證을 보이며 예전부터 있었던 알레르기성 비염도 계속되고 있었다. 紫斑의 정도는 2004년 보다 부위나 색 면에서 약해진 상태였고, 환자가 느끼는 불편감도 2004년 보다는 경감된 상태였다. 같은 처방에 解表祛風하는 防風, 補氣生津하는 人蔘을 각 3g씩 넣어 10첩을 1pack 당 100cc, 20pack으로 전탕하여 3회/일, 1pack/회 복용하게 하였고 鍼術治療를 병행하였다. 이후 2005년 4월 1일 내원시에는 下肢의 紫斑證은 거의 없어졌고 알레르기성 비염은 계속되어 曲池, 太衝, 足三里에 通鼻竅하는 印堂, 迎香 등 경혈을 더하여 치료를 받고 Herb-med는 중단하기로 하였다. 전화로 추적조사 시 현재 紫斑證은 안보이고 그 후 현재까지 재발이 없다고 하였다. 알레르기성 비염도 호전을 보였다고 한다.

두 번째 증례의 환자는 평소 피부가 예민하여 모기에 물리거나 긁히면 붉게 부어오르는 경우가 많았는데, 2003년경 갑자기 腹痛이 나타나며 下肢部 쪽으로 紫斑이 보여 부산백병원 피부과에 내원하여 알레르기성 자반증으로 진단받고 10일 동안 입원치료를 받은 후 완치되어 퇴원하였다. 그 후 증상이 없다가 2005년 4월 26일경 다시 무릎 이하 발목 주위로 피하에 點狀 出血斑이 나타나서, 2005년 4월 29일 한방적 치료를 받고자 본원 한방 안이비인후피부과로 내원하였다. 치료는 역시, 紫斑을 瘀血로 보아 瘀血을 풀어주어 打撲損傷 氣凝血結 脅腹痛을 治하는 當歸鬚散을 主方으로 사용하였는데, 여기에 養血祛風하는 白何首烏와 清熱涼血하는 牡丹皮, 金銀花, 瀉上焦火하는 黃芩 酒洗 補脾益胃燥濕하는 白朮, 蒼朮, 白茯苓에 生薑을 加味하여 10첩을 1pack 당 100cc, 24pack으로 전탕하여 3회/일, 1pack/회 복용하게 하였고, 鍼術治療도 병행하였다. 일주일 후 2005년 5월 6일 내원했을 때 발목 앞 부위의 出血斑은 거의 없어지고 발목 옆의 出血斑도 희미해졌다. 같은 처방 10첩을 1pack 당 100cc, 24pack으로 전탕하여 3회/일, 1pack/회 복용하게 하였고, 鍼術治療 하였다. 이후 전화로 추적 조사시 紫斑證은 거의 다 나은 상태로 약간의 흔적 정도만 보인다고 하였다.

알레르기성 혈관염은 한의학적으로 “紫斑”, “肌衄”, “葡萄疫”, “血證”, “斑毒”의 범주에 속한 것으로 양방적 병명과 완전히 일치하는 한방적 명칭을 찾아내기는 힘들다. 그러나 한의학적으로 변증하여 瘀血의 개념을 기본적으로 가지고 변증치료를 더해 처방하여, 當歸鬚散加味方과 鍼術治療만으로 2가지 증례 모두 성공적인 驗例를 나타내었다. 알레르기성 혈관염으로 양방적 스테로이드를 썼을 때 유아기에 올 수 있는 부작용도 있음을 감안할 때 한약치료는 부작용이 거의 없이 빠른 시간 내에 호전되었으며, 재발하였을 때에도 비교적 빠른 호전율을 나타내었다. 임상에서 한방으로 자주 내원하지 않는 질환이나 앞으로 이러한 증례를 활용하여 한의학 치료 분야를 넓혀 나가는 노력이 필요할 것이다.



## 참고문헌

1. 黃泰康 著, 中醫皮膚病性病學, 中國醫藥科技出版社, 北京, 396-402, 2000.
2. Debra, M., Kraft, Denise Mckee, Carol Scott, Henoch-Schonlein Purpura. *American Family Physician*, 58(2):411, 1998.
3. 邢向暉, 潘月麗, 小兒過敏性紫斑辨治八法, *新中醫*, 32(6): 53-54, 2000.
4. 黃泰康, 中醫血液病學, 北京:中國醫藥科技出版社, 北京, 178-185, 2000.
5. 손병권, 전흥룡, 윤규범 공저, 동 의 의 과 학, 여강출판사, 서울, 369-370, 1992.
6. 黃泰康 著, 中醫皮膚病性病學, 中國醫藥科技出版社, 北京, 396-402, 2000. 徐宜厚 王保方 張賽英 編著, 皮膚病中醫診斷學, 人民衛生出版社, 北京, 236-239, 1997.
7. 巢元方 著, 諸病源候論校釋, 정담, 서울, 1993.
8. 陳實功 編著, 外科正宗, 人民衛生出版社, 北京, 281-282, 1964.
9. 문장원 저, 外科大成에 관한 國譯, 동의대학교대학원 석사학위 논문, 521-522, 2002.
10. 陣士鐸, 洞天奧旨 外科秘錄, 도서출판 대동계, 대전, 160-161, 2002.
11. 許浚 著, 東醫寶鑑, 1506, 법인문화사, 서울, 1999.
12. 최인화, 진행성 색소성 자반병 한방 치험 1례, *대한외관과학회지*, 14(2):194-197, 2001.
13. 대한피부과학회 교과서 편찬위원회, 개정4판 피부과학, 여문각, 서울, 424-425, 2001.
14. 정종원, 정선희, 윤운기, 오지섭, 소아 알레르기 자반증에 대한 임상적 고찰, 천식 및 알레르기 18(4):672-680, 1998.
15. 홍상훈, 김성환 저, 피부근염에 이환되었던 환자의 Henoch-Schonlein 자반증 증례 1례, *대한한의학회지*, 23(2):413-418, 2002.
16. 전국한의과대학 본초학교실 공편저, 본초학, 영림사, 서울, 578, 195, 438, 354, 355, 423, 424, 124, 540, 583, 189, 534, 536, 302, 131, 531, 193, 198, 178, 289, 136, 1991.
17. 전국한의과대학 침구경혈학교실 편저, 침구학 상, 330, 667, 382, 340, 764, 집문당, 서울, 1998.