

급성 마비성 장폐색 환자의 한방치험 증례보고

박정한, 송창훈, 조현석, 김정철, 이재은, 하장, 백태현
상지대학교 한의과대학 내과학교실

A Case Report of Oriental Medical Treatment for a Patient with Acute Paralytic Ileus

Jung-han Park, Chang-hun Song, Hyun-seok Cho, Jung-chul Kim, Jae-eun Lee, Jang Ha, Tae-hyun Baik

Department of internal Medicine, College of Oriental Medicine, Sangji University

Ileus is blockage of the intestine that prevents the contents of the intestine from passing to the lower bowel. In western medical treatment, surgery is mandatory for severe cases such as strangulation ileus. However more generally, conservative management is used for treatment. Examples of conservative management are decompression with tube, fluid treatment, enema and fasting cure.

Until now, many oriental medical studies have been conducted on chronic ileus, but almost none on acute ileus.

The results for the case in this report suggest that oriental medical treatment such as acupuncture, moxibustion, herbal medicine is effective in treating acute ileus.

We think that further studies should be conducted on a combination therapy with other oriental medical treatment such as retention enema.

Key Words: Acute Paralytic Ileus, Oriental Medical Treatment, Combination Therapy

1. 緒 論

장폐색이란 장관내강의 폐색이나 장관의 운동장애 등으로 장애가 일어나 정상적인 장관 내용물이 항문쪽으로 통과하지 못하는 병적인 상태로써 개복수술 후 유착, 장관내의 종양, 염전 등 기질적인 원인에 의한 기계적인 장폐색과 기질적인 원인은 없지만 연동운동의 저하로 인해 통과장애가 발생하는 마비성 장폐색으로 나눈다^{1,2}. 장폐색 환자는 일반적으로 배꼽주위의 극심한 복통, 구토, 복부팽만, 대변폐색 등의 증상을 나타낸다³. 치료에 있어서 폐색이

진행되어 혈류의 흐름에 장애가 생겨 장관에 허혈이 발생한 교역성 장폐색의 경우에는 급히 외과수술을 시행하며 그 외에는 일반적으로 보존적 치료를 시행하는데 치료경과를 관찰하여 48시간 이내에 호전이 없거나 임상적으로 나빠지는 경우에는 즉시 수술해야 한다². 보존치료는 일단 음식을 시키고 장관의 감압을 위해 튜브를 삽입하고 탈수를 방지하기 위해 수액을 공급하며 경우에 따라 관장을 시행한다¹.

한의학적으로 장폐색은 關格, 腸結, 腹痛, 腹脹의 범주에 속하며 원인은 氣滯, 血瘀, 寒凝, 熱結, 濕阻, 食積, 蟲結 등에 의한 것이 대부분이고, 氣滯不通, 氣逆上行, 濁飲積聚, 轉化不能으로 인해 腹痛, 嘔吐, 腹脹, 便閉 등의 증상이 나타난다. 치료는 한약치료, 침구치료, 보류관장 등을 시행하며 한약치료는 通利

· 접수 : 2005. 9. 5. · 채택 : 2005. 9. 20.
· 교신저자 : 박정한, 강원도 원주시 우산동 283번지
상지대학교 부속한방병원 내과의국
(Tel. 033-741-9382, 017-357-0162
E-mail : parkju88@hanmail.net)

攻下를 위주로 하여 理氣開鬱, 活血化癥, 清熱解毒 등의 치법을 증상에 맞게 활용한다^{4,5}.

마비성 장폐색의 한방적 치료에 있어서 金⁶은 급성 마비성장폐색 환자에게 巴豆를 경구투여하여 증상이 호전되었음을 보고한 바 있고, 安⁷은 만성 마비성장폐색 환자에게 人蔘養榮湯과 麻子仁丸을 경구투여하여 유효한 효과가 있음을 보고하였다. 그리고 李⁸은 위암수술 후의 장폐쇄증 환자에게 導管滴入法으로 호전이 있음을 보고하였으며, 李⁹은 중풍으로 인한 오랜 병상생활에서 유발된 마비성장폐색 환자에게 保留灌腸을 시행하여 임상증상의 호전이 있음을 보고하였는데, 현재까지 보고된 임상논문들은 만성 장폐색의 치험례에 관한 것들이 대부분이며 급성 장폐색에 대한 임상보고는 많지 않은 실정이다.

이에 저자들은 수십년 전 개복수술을 받았으나 별다른 불편감 없이 지내다가 최근에 두 번에 걸쳐 급성 마비성 장폐색 소견을 보인 환자에게 침구치료 및 한약치료와 기본적인 양방처치를 시행하여 증상의 호전을 보였기에 보고하는 바이다.

II. 症 例

<증례 1>-첫 번째 입원치료

1. 환 자 : 김○○, 남자 46세
2. 주소증 : 腹痛, 腹部膨滿, 便秘, 嘔吐, 胸悶
3. 발병일 : 2005년 1월 12일
4. 가족력 : 어머니-위암으로 사망
5. 과거력 : 20년 전 장염전으로 원주기독병원에서 수술
6. 현병력 : 상기 환자는 과거에 개복수술을 받은 이후에 심하게 복통을 호소한 적이 없

있으며 별다른 불편감 없이 지내다가 상기 발병일 오전에 삼겹살을 과식한 후 속이 안 좋았으며 된변만 조금 보였고 배꼽주위에 통증이 심하고 1회 구토하였으며 대변이 안 나와서 속이 답답하다고 하여 본원 외래 통하여 입원함

7. 치료기간 : 2005. 1. 13~2005. 1. 15

8. 검사소견

- 1) 초진시 활력징후 : 혈압 150/90mmHg 맥박 72 회/min 호흡수 20회/min 체온 36.2℃
- 2) 혈액검사 소견
 - ① 2005. 1. 14: /Electrolyte/Sodium 137(mEq/L), Potassium 2.8(mEq/L), Chloride 103(mEq/L) /CBC/WBC 3.0×10³/μl
 - ② 2005. 1. 15: /Electrolyte/Sodium 139(mEq/L), Potassium 2.8(mEq/L), Chloride 107(mEq/L) /CBC/ WBC 2.5×10³/μl
- 3) 방사선학적 소견
 - ① Simple Abdomen Series: (Table 1, Fig. 1, 2.)

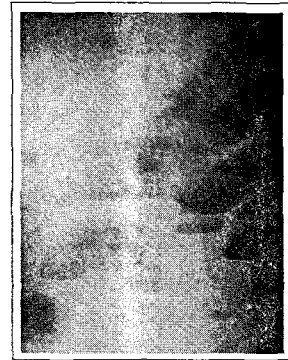

Fig. 1. Simple Abdomen Erect(2005. 1. 13)

Table 1. Simple Abdomen Series Reading in Case 1

2005년 1월 13일	Large and small bowel gas collection, dilatation and air-fluid level widening paracolic gutter Impression : Ileus with R/O ascites (Fig. 1,2)
2005년 1월 14일	Markedly improved ileus
2005년 1월 15일	no significant interval change since last study (Fig. 3,4)




Fig. 2. Simple Abdomen Erect(2005. 1. 15)

9. 진단명

- 1) 한방 : 關格, 腸結, 腹脹, 腹痛
- 2) 양방 : Acute Paralytic Ileus (급성 마비성 장폐색)

10. 변증소견

- 1) 설진, 맥진소견 : 脈 - 弦滑有力, 舌 - 白苔多
- 2) 변증 : 氣鬱阻滯, 濕痰內阻

11. 치료

- 1) 침치료
合谷, 太衝, 梁丘, 地機, 足三里, 中脘, 天樞, 關元
- 2) 뜸치료
中脘, 關元, 天樞穴에 간접구 1일 3회
- 3) 기타치료
 - ① 초기에 장관압을 낮추기 위해 약물관장(Glycerine enema)을 시행
 - ② 장관운동의 증진을 위해 핫팩을 복부에 시행
 - ③ 수액의 보충과 전해질 균형을 맞추기 위해 수액요법을 시행(Normal Saline 1L 정맥주사)

12. 임상경과(Table 2.)

1) 2005. 1. 13(입원일)

입원당시(오후 1시) 배꼽주위로 통증을 매우 심하게 호소했으며 가슴이 답답하고 대변을 1월 12일 발병 후에 조금 보고 아직 보지 못했다. 침, 뜸치료를 시행하였고 약물관장(Glycerine enema)을 오후 3시에 시행하여 대변을 600g 정도 봤으며 오후 7시경부터 복통과 복부팽만감이 조금 감소하였다. 입원 후 구토는 더 이상 하지 않았다.

2) 2005. 1. 14

복통은 감소했으나 아직 누르면 통증을 호소하고 복부팽만감은 많이 소실되었다. 하복부에서 장명음이 들리고 방귀도 나오며 대변은 정상변으로 2회 보았으며 저녁부터 죽으로 소량 식사를 시작하였다.

3) 2005. 1. 15(퇴원일)

복통과 복부팽만감은 거의 소실되었고 대변은 오전에 정상변으로 1회 보았다. 식사는 죽 1공기씩 정상적으로 하고 입원 당시의 불편감은 거의 소실되어 퇴원하였다.

<증례 2> - 두 번째 입원치료

1. 주소증 : 腹痛, 腹部膨滿, 便秘, 嘔吐, 口渴, 胸悶, 心下痞滿, 排尿障礙
2. 발병일 : 2005년 5월 11일
3. 현병력 : 상기 환자는 2005년 1월 장폐색으로 본원에서 입원치료 받은 후에 큰 불편감 없이 지내다가 상기 발병일 저녁에 과식한 후 배꼽주위로 통증 심하게 나타

Table 2. Progress of Clinical Symptoms in Case 1

	2005. 1. 13	2005. 1. 14	2005. 1. 15
복통	+++	++	-
복부팽만감	+++	+	-
구토	입원 전 1회	-	-
대변	관장 후 1회	2회	2회

* Symptom grade: +++Severe, ++Moderate, +Mild, ±Trace, -Eliminate

나고 2회 정도 먹은 음식을 모두 토했으며 가슴이 답답하고 속이 꼭 막힌 듯하며 통증이 지속되어 본인 외래 통하여 입원함

4. 치료기간 : 2005. 5. 12 ~ 2005. 5. 16

5. 검사소견

1) 초진시 활력징후 : 혈압 150/90mmHg 맥박 76 /min 호흡수 20회/min 체온 36℃

2) 혈액검사 소견

① 2005. 5. 12: /Electrolyte/Sodium 136(mEq/L), Potassium 3.6(mEq/L), Chloride 103(mEq/L) /CBC/WBC 5.8×10³/μℓ

② 2005. 5. 14: /Electrolyte/Sodium 140(mEq/L), Potassium 3.2(mEq/L), Chloride 106(mEq/L) /CBC/WBC 6.5×10³/μℓ

③ 2005. 5. 16: /Electrolyte/ Sodium 142(mEq/L), Potassium 3.5(mEq/L), Chloride 106(mEq/L)

3) 방사선학적 소견 :

① Simple Abdomen Series: (Table 3, Fig. 3, 4.)

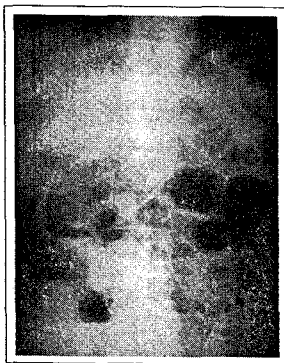


Fig. 3. Simple Abdomen Erect(2005. 5. 12)




Fig. 4. Simple Abdomen Erect(2005. 5. 15)

6. 진단명

1) 한방 : 關格, 腸結, 腹脹, 腹痛

2) 양방 : Acute Paralytic Ileus(급성 마비성 장폐색)

7. 변증소견

1) 맥진, 설진소견 : 脈 - 洪滑數有力, 舌 - 舌紅苔黃

2) 변증 : 氣鬱阻滯, 實熱內結

8. 치료

1) 한약치료(Table 4.)

① 大柴胡湯(2005. 5. 13~5. 14)

柴胡 16g, 黃芩 白芍藥 各10g, 大黃 8g, 枳實 6g, 半夏 4g

② 香砂平胃散加味(2005. 5. 15~5. 16)

蒼朮 8g, 陳皮 香附子 各4g, 枳實 藿香 厚朴 砂仁 桔梗 黃芩 赤茯苓 大黃 檳榔 各 3g, 木香 甘草 各2g 生薑 6g

2) 침, 뜸, 기타치료는 첫 번째 입원 치료시와 동일

Table 3. Simple Abdomen Series Reading in Case 2

2005년 5월 12일	Large and small bowel gas collection with air-fluid level in loop Fecal material, rectum. Impression : Paralytic ileus(Fig. 7, 8.)
2005년 5월 13일	Jejunal loop gas is aggregation
2005년 5월 14일	Some improved ileus
2005년 5월 15일	large and small gas collection without air-fluid level in loop improved ileus Impression : mild ileus(Fig. 9, 10.)

9. 임상경과(Table 4)

1) 2005. 5. 12(입원일)

입원당시(오전 11시) 배꼽주위로 통증을 매우 심하게 호소했으며 가슴이 답답하고 소변을 시원하게 보지 못했다. 첫 번째 치료시와 동일하게 침, 뜸치료를 시행했으며 대변은 상기 발병일(5월 11일) 이후 아직 보지 못하여 약물관장(Glycerine enema)을 오후 1시에 시행하여 800g 정도 보았다. 그러나 여전히 다리를 펴지 못할 정도로 복통이 심하고 복부팽만감 호소하여 오후 7시경 다시 약물관장을 시행하고 대변을 다량 보았으며 이 후에 복통과 복부팽만감을 조금 감소하였으나 여전히 통증 심하게 호소하였다. 구토는 입원 후 1회 하고 더 이상은 하지 않았으며 밤 11시경부터 체온이 37.4℃ 정도로 약간 상승되었다.

2) 2005. 5. 13

복통과 복부팽만감이 지속되어 大柴胡湯을 경구투여 하였으며, 8회 정도 설사를 하면서 상기 증상은 많이 감소되었다. 이후 소변은 다시 정상적으로 보게 되었다. 체온은 37.2℃ 정도로 유지하다가 밤 11시 경부터 36.8℃로 약간 떨어졌으며 백혈구 수치는 어제와 비교해 큰 차이 없이 정상범위로 나타났다.

3) 2005. 5. 14

복통과 복부팽만감은 거의 소실되었으나 아직 누르면 약간의 통증을 호소하였다. 大柴胡湯을 계속 복용하면서 설사를 6회 정도 계속하였으나 큰 불편감을 호소하지는 않았다.

4) 2005. 5. 15

복진시에도 통증을 거의 호소하지 않았으며 2일 동안 설사를 지나치게 하여 처방을 行氣消導하는 香砂平胃散加味로 바꾸었다. 이후 대변은 약간 무르게 2회 정도 보았다. 저녁부터 죽으로 식사하였으며 식후에 별다른 불편감을 없었다.

5) 2005. 5. 16(퇴원일)

입원당시의 복통, 복부팽만, 변비, 구토, 가슴 답답함, 배뇨장애 증상 모두 소실된 상태로 퇴원하였다.

III. 考 察

장폐색은 여러 가지 병적인 상황으로 인해 장관의 내용물이 하부 장관으로 운반되지 못하는 상태를 말하며¹⁰, 실제로 장관이 폐쇄되어 발생하는 기계적 장폐색과 실제 장관의 폐쇄는 없으나 소화관의 운동에 장애가 생겨 발생하는 기능적 장폐색으로 분류할 수 있다¹. 기계적 장폐색은 다시 혈행장애가 없는 단순성 장폐색과 혈행장애를 동반하는 교액성 장폐색으로 분류하며, 기능적 장폐색은 장관운동의 연동운동 저하로 인한 마비성 장폐색과 장관의 경련에 의한 경련성 장폐색으로 나눌 수 있다¹.

장폐색을 일으키는 질환으로는 기계적 장폐색의 경우 대부분 개복수술 후 유착에 의한 것이며 그 외에 장중첩증, 장염전, 기실, 종양 등에 의한 경우가 있으며, 마비성 장폐색의 경우는 수술 후 장마비, 복막염, 복강내출혈 등에 의한 경우가 대부분이다¹.

Table 4. Progress of Clinical Symptoms & Herbal Medicine in Case 2

	2005. 5. 12	2005. 5. 13	2005. 5. 14	2005. 5. 15	2005. 5. 16
복통	+++	++	+	±	-
복부팽만감	+++	++	+	-	-
구토	입원 후 1회	-	-	-	-
대변	관장 후 2회	8회	6회	3회	1회
한약처방	-	大柴胡湯	大柴胡湯	香砂平胃散加味	香砂平胃散加味

* Symptom grade: +++Severe, ++Moderate, +Mild, ±Trace, -Eliminate

장폐색이 있는 환자는 일반적으로 복통, 복부팽만, 구토, 변비 등의 증상을 호소하는데, 특히 배꼽 주위의 간헐적으로 쥐어짜는 듯한 경련성 복통을 호소하며 시간이 경과함에 따라 장이 확장되어 운동이 억제되기 때문에 복통이 완화된다¹⁰. 하지만 간헐적인 복통이 지속적으로 발생하면 이는 교역성 장폐색을 의심해야 하는데 빈맥, 발열, 백혈구 증가 등의 임상 징후들을 동반하는 경우가 많다¹¹. 소장 상부의 폐색은 구토의 빈도가 높으며 조기에 구토 하지만 하부의 폐색시에는 내용물이 모이기까지 시간이 걸려 여러 번 구토하지 않으며, 또한 대장의 폐색에서는 일반적으로 구토가 나타나지 않는다. 완전 폐쇄는 대변과 가스의 배출이 전혀 없지만 불완전 폐쇄의 경우에는 가스나 대변이 약간 배출될 수 있다^{2,6,12}. 하지만 장폐색 초기에 증가된 연동 운동으로 인해 설사가 있을 수 있으므로 묽은 변을 보았다고 해서 완전 폐색이 아니라고 단정해서는 안 된다¹¹.

장폐색을 진단하는데 있어 이학적 검사와 병력을 주의 깊게 관찰하는 것이 중요하며 과거에 개복술을 받은 일이 있는 사람이 복통, 구토, 배변장애를 보이는 경우에는 우선 이 질환을 의심해야 한다^{10,11}. 이 외에 단순 복부 X선 검사는 장폐색의 최종진단을 내리고 치료 방침을 결정하는데 중요하며 정상에서는 소장에 공기음영이 없으며 일단 보이면 무조건 이상이 있는 것으로 특히, 입위상에서 소장에 air-fluid level이 나타나고 대장에는 air가 보이지 않으면 기계적 장폐색을 의미하며, 마비성 장폐색의 경우에는 소장, 대장에서 모두 연동운동이 정지되어 소장과 대장에 모두 air가 나타나는 것이 특징이다¹.

장폐색의 치료는 우선 보존적 치료를 할지 외과 수술을 시행할지를 판단해야 하는데, 교역성 장폐색과 같이 생명을 위협을 초래하는 경우에는 외과적 수술을 우선으로 하며 일반적으로 단순성 유착으로 인한 장폐색이나 마비성 장폐색의 경우에는 보존적 치료를 원칙으로 한다. 보존적 치료만으로 불완전 폐쇄의 경우 24~48시간 이내에 80% 가량에서 임상증상의 호전을 보이며, 완전 폐쇄의 경우에는 24~48시간 이내에 30% 가량에서 호전이 된다. 따라

서 대개 발병 초기에는 보존적 치료를 시행하며 증상의 변화를 주의 깊게 관찰하면서 일정기간 이내에 호전이 없으면 수술을 고려해 볼 수도 있다^{2,12}. 보존치료시 첫째 탈수로 인한 체액손실을 막고 전해질 불균형을 교정하기 위해 수액요법을 시행하고, 둘째 장관확장의 완화를 위하여 위장관 삽관을 통한 감압요법을 시행하며, 셋째 관장으로 가스나 대변의 배출을 촉진시켜 장관의 감압을 해야 하며 그 외에 증상이 심할 경우에는 항생제나 진통제를 사용하기도 한다^{1,12}. 치료의 판정은 가스나 대변의 배출, 복부 X선에서 소장 air의 개선 및 대장 air의 증가 등으로 결정한다¹.

한의학적으로 장폐색은 關格, 腸結, 腹痛, 腹脹의 범주에 속하며 氣滯, 血瘀, 寒凝, 熱結, 濕阻, 食積, 蟲結 등에 의해 臟腑氣血阻滯, 轉化障礙, 清濁不分, 積於腸內로 유발되며 氣滯不通으로 腹痛, 氣逆上行으로 인한 嘔吐, 濁飲積聚으로 인한 腹脹, 轉化不能으로 인한 便秘를 주증상으로 한다. 치료에는 한약 치료, 침구치료, 관장, 안마 등의 치료법을 병행하여 사용하는데, 한약의 內治法은 通利攻下를 위주로 하여 行氣, 活血, 溫中, 瀉熱, 逐水, 消導, 驅蟲 등의 처방을 증상에 맞게 활용하며^{4,5}, 한약의 保留灌腸을 이용한 치료는 주로 大黃을 이용한 것이 대부분이며 이는 직장 및 결장에 직접 작용하여 국소치료작용을 나타낸다¹³. 장폐색의 한의학적인 치료에 대한 보고에 있어 장폐색 환자에게 羅 등¹⁴은 加味五磨飲을, 金⁶은 巴豆를, 安 등⁷은 人蔘養榮湯과 麻子仁丸을 경구투여하여 임상증상의 호전을 보였다고 하였다. 그리고 李 등⁸은 大承氣湯으로 보류관장을 시행하고, 徐 등¹⁵은 通腸湯으로 경구투여 및 보류관장을 동시에 시행하였고, 李¹⁶는 침, 약물, 안마치료를 병행하여 장폐색에 유효한 효과가 있음을 보고하였다.

이에 저자는 개복수술 후 오랜 시간이 지났으나 갑작스런 배꼽주위의 극심한 통증과 복부팽만, 구토, 변비를 동반한 환자를 초음파 검사상 소장의 내강확장과 복부 X선 검사상 양와위에서 소장내 가스와 입위상에서 소장내 air-fluid level 소견으로 보아 급성 마비성 장폐색으로 진단하였다. 첫 번째 입원

치료시에는 한약치료를 시행하지 않고 四關穴인 合谷, 太衝穴과 脾胃經絡의 郄穴인 地機, 梁丘穴 그리고 胃, 大腸, 小腸經絡의 募穴인 中脘, 天樞, 關元穴을 이용한 침치료를 위주로 하였으며 그 외에 뜸치료, 약물관장(Glycerine enema) 및 전해질 균형을 맞추기 위해 수액요법을 시행하였으며 12시간 이내에 임상증상의 호전을 보였다. 또한 초음파 검사상 소장내강이 정상화 되었고 복수 X선 검사상 air-fluid level이 소실되었다. 두 번째 입원 치료시에는 첫 번째와 동일한 증상 외에 口渴, 心下痞滿, 小便不利 등의 증상을 부수적으로 호소하였으며 구토를 2회 정도 더 하였다. 첫 번째 치료시와 동일하게 급성장폐색으로 진단하고 침구치료, 약물관장, 수액요법을 시행하였다. 구토는 입원 후 1회 하고 더 이상 하지 않았으며 약물관장 후에 대변을 2회 보았으나 12시간 이내에 뚜렷한 임상증상과 방사선 검사상 호전이 없었다. 37.4℃ 정도의 미열이 났으나 더 이상 체온이 상승되지는 않았으며 빈맥, 백혈구 증가 등의 교역성 장폐색을 의심할 만한 다른 소견이 없어 보존적 치료로 瀉熱通便의 효능이 있는 大柴胡湯의 경구투여를 통한 치료를 추가하였다. 大柴胡湯의 瀉下작용에 의해 설사를 수차례 하여 복통, 복부 팽만 등 증상이 호전되었다. 임상증상 및 방사선검사상 장폐색소견이 거의 소실되었고 2일 동안 설사를 지나치게 하여 처방을 行氣消導하는 香砂平胃散으로 바꾸어 치료한 후 입원당시의 증상이 모두 소실되어 퇴원하였다.

주 처방으로 사용한 大柴胡湯은 『金匱要略』에 처음 수록된 처방으로 柴胡 黃芩 芍藥 半夏 枳實 大黃 大棗 生薑으로 구성되어 있으며, 柴胡 黃芩을 君藥으로 하여 少陽을 和解하고, 大黃 枳實을 臣藥으로 하여 陽明實熱을 瀉하며, 白芍藥으로 肝膽을 清泄하고, 半夏는 和胃降濁하여 嘔吐不止를 치료하며, 生薑 大棗로 和胃止嘔하고 榮衛를 調理하여 少陽을 和解하고 內瀉熱結하는 효능이 있어 寒熱往來, 胸脇苦滿, 嘔不止, 鬱鬱煩燥, 心下痞硬, 脹滿疼痛, 大便不解, 舌苔黃, 脈弦有力을 치료한다고 하였다¹⁷. 『醫學入門』에서는 內熱 目不了了 睛不和 口渴煩燥 黃

斑 狂妄譫語 大便堅閉 小便赤澀 繞臍刺痛 脈洪數沈 實 身熱不惡寒 反惡熱을 치료한다고 하였다¹⁸. 大柴胡湯은 임상적으로 급성장폐색 등의 급성질환에 腹部膨滿, 胸脇苦滿이 있으며 便秘, 惡心嘔吐가 심한 경우에 응용할 수 있는데^{17,19}, 張 등²⁰은 大柴胡湯이 마비성장폐색에 유효한 치료효과가 있음을 보고한 바가 있다. 두 번째로 사용한 香砂平胃散은 蒼朮 陳皮 香附子 枳實 藿香 厚朴 砂仁 木香 甘草 生薑으로 구성되어 있으며 行氣, 消導, 止嘔하는 효능이 있어 傷食, 痞滿納呆, 惡心嘔吐를 치료하는 처방으로²¹ 여기에 行氣하는 桔梗, 木香, 檳榔과 瀉下시키는 大黃을 加하여 사용하였다.

본 증례에서 두 번째 치료의 경우에 첫 번째 치료와 동일하게 침, 뜸 그리고 약물관장 치료를 시행하였으나 임상증상의 호전이 없었다. 이에 구토의 횟수가 적은 것으로 보아 하부소장의 폐쇄로 판단하여 한약의 경구투여를 통한 치료를 추가하였다. 大柴胡湯의 通便瀉下작용에 의해 설사를 수차례 하면서 임상증상이 호전되었으며 이는 소장하부의 폐색으로 인해 탕약의 흡수가 어느 정도 일어나 효과를 나타낸 것으로 보인다. 하지만 양방적인 치료에 있어서 장폐색의 경우에 경구투여를 통해 위장관내로 음식을 전혀 투여하지 않는 것으로 알려져 있으며, 보존적 치료만 시행했을 경우에도 48시간까지 경과관찰을 하므로 양방치료에 비해 어느 정도 치료효과를 높였는지에 대해서 객관화 할 수는 없으나, 일반적인 양방치치 후에 호전되지 않은 급성기의 마비성 장폐색 환자에게 침구치료를 시행하고 탕약의 경구투여로 설사를 일으켜 임상증상의 호전을 보인 경우로 향후 탕약의 보류관장 및 기타 치료법과의 병행에 따른 다양한 임상적 접근과 연구가 필요할 것으로 사료된다.

IV. 結 論

본 증례에서 급성 마비성 장폐색 환자에게 기본적인 양방치치와 적극적인 한약의 경구투여 및 침구치료를 통하여 임상적 경과에 있어 유의할 만한

치료효과를 얻었기에 보고하는 바이다.

參考文獻

1. 新谷太. steps to internal medicine 6권 소화기질환. 서울: 정담; 2002, p.31-3, 141-7.
2. 김정룡. 김정룡 소화기계 질환. 서울: 일조각; 2000, p.358-63.
3. 의학교육연수원. 응급처치. 서울: 서울대학교출판부. 1996, p.282-7.
4. 陳遺延, 楊思澍. 實用中西醫結合診斷治療學. 서울: 일중사; 1992, p.1266-72.
5. 楊思澍, 陳遺延, 胡國臣. 實用中西醫結合 臨床診斷治療. 서울: 의성당; 1993, p.619-25.
6. 김인섭. 바豆를 이용한 급성마비성장폐색환자의 치험 2례. 한방내과학회지. 1993;14(1):82-91.
7. 안효명, 이은숙, 고현, 황규동. 마비성장폐색환자 치험 1례. 한방성인병학회지. 2000;6(1):51-5.
8. 이남현, 윤담희, 이지영, 채은영, 유화승, 조정효 등. 導管滴入法으로 호전된 腸閉鎖症 환자 치험 2례 보고. 한방내과학회지. 2004;25(4-2):364-72.
9. 이해연, 이태훈, 박정환, 조현석, 김성균. 保留灌腸을 시행한 鼓腸환자의 임상보고. 대한한방내과학회 추계학술대회논문집. 2003:100-7.
10. 신태양사편집국. 원색최신일대백과사전(6). 서울: 신태양사; 1994, p.136-8.
- 11 Townsend. 사비스톤 외과학. 서울: 정담; 2003, p.1183-96.
12. 이문호. 내과학(상). 서울: 학림사. 1986, p.930-4.
13. 吳震西. 大黃外治方面的運用. 中醫雜誌. 1991;32(10):7.
14. 羅堯萍, 易向明. 加味五磨飲治療粘連性腸梗阻21例. 中國中醫急症. 2002;11(1):48.
15. 徐文華, 方長秀, 張漢祥. 通腸湯加味治療老年急性單純性腸梗阻20例. 中國中醫急症.
16. 李德禮. 鍼刺按摩藥物結合治療痙攣性腸梗阻. 中西醫結合雜誌. 1988;8(3):25.
17. 김상찬, 김선희, 노승현, 박선동, 하성희, 서부인 등. 방제학. 서울: 영림사; 1999, p.260-1.
18. 李挺. 新教編註醫學入門. 서울: 대성문화사; 1996, p.122.
19. 노영범. 임상방제학강좌. 서울: 대성의학사; 2000, p.192-6.
20. 張可明, 鄧少永. 大柴胡湯治療痙攣性腸梗阻22例. 中國中醫急症. 2001;10(4):172.
21. 游士勳, 張錫清. 實用中醫方劑學. 台北: 樂群出版社; 1972, p.258.