



# 밴드트레이닝으로 호전된 골다공증성 압박골절 환자 1례 보고

장건 · 조태영 · 조현철 · 송윤경 · 임형호

경원대학교 부속 서울 한방병원

## The Case Report about Osteoporotic Compression Fracture Treated with Band Training

Gun Jang, O.M.D., Tae-Young Cho, O.M.D., Hyun-Chol Cho, O.M.D., Yun-Kyung Song, O.M.D., Hyung-Ho Lim, O.M.D.

*Dept. of Oriental Rehabilitation Medicine College of Oriental Medicine, Kyungwon University*

**Objective :** The objective of this study is to evaluate the treatment effect of Band training in Osteoporotic Compression Fracture.

**Methods :** Band training, Herb medicine and Acupuncture were performed for 56days admission in a patient who had Osteoporotic Compression Fracture.

**Result :** ROM of Lumbar, Milgram test and Dorsiflexion has improved. VAS and ODI score were also decreased.

**Key words :** Osteoporotic Compression Fracture, Band training, VAS, ODI

### I. 서론

골다공증이란 동일 연령과 성별의 정상인에 비해 골 기질이 감소되어 단위 부피당 골 질량의 현저한 감소를 일으키는 전신적인 질환이다. 척추의 골다공증은 추체의 골질량 감소를 일으켜서 요통과 척추 골절을 자주 일으킨다<sup>1)</sup>. 골다공증에 의한 골절은 여자가 남자에 비하여 그리고 아시아인과 백인이 흑인에 비하여 많이 발생하며 여자는 50대 이후, 남자는 70대 이후 급격히 증가한다<sup>2)</sup>.

골다공증 환자들은 무증상이거나 요부와 같은 골 또는 근육의 동통이 있을 수 있다. 척추압박골절은 사소한 외상이나 외상없이도 발생하고, 흔히 체중부하 척추(제8흉추 및 그 이하)에서 발생한다<sup>3)</sup>. 이에 대한 임상양상은 우선 침범된 척추 주변에

통증을 호소한다. 특히 넘어지거나, 무거운 물건을 들 때, 혹은 육체적 활동할 때 요추부에 갑자기 통증이 생기거나 점차적으로 통증이 증가하면 척추 골절을 의심해야 하고 이런 경우는 대개가 압박골절이 생긴다<sup>1)</sup>.

대부분의 경우 특별한 합병증 없이 수개월 이내에 호전되는 것이 일반적이다. 일반적인 치료방법은 보존적 요법으로 진통제 투여, 침상안정, 보조기 착용 등이 사용되고 있다. 드물게 수술적 치료를 할 수도 있으나 골다공성으로 인하여 골의 고정력이 떨어지며 저하된 골형성 능력으로 인하여 불유합이 흔하게 발생하는 등의 문제가 있으며 환자가 대부분 고령이어서 동반된 많은 질환으로 수술에 따르는 위험이 높아 척추 변형이 심하거나 신경학적 이상이 있는 경우에만 드물게 사용된다<sup>4)</sup>.

밴드트레이닝이란 고무로 만든 밴드나 튜브를

■ 교신저자: 임형호, 서울특별시 송파구 송파동 20-8 경원대학교 부속 한방병원 재활의학과 교실  
Tel : (02)425-3456(교200) Fax : (02)425-3560 E-mail : omdlimhh@chollian.net

이용하여 하는 트레이닝을 말한다. 밴드트레이닝은 밴드의 저항력을 부하로 하며 재활치료나 반복동작의 트레이닝용으로 적합하다. 밴드트레이닝의 특징은 부하의 강도조절이 쉽고, 부하의 방향이나 각도를 자유자재로 조정할 수 있으며, 부하가 중력의 영향을 받지 않아 모든 동작이나 자세를 원하는 대로 할 수 있으나, 최대 근력을 발휘해야 하는 트레이닝에는 적합하지 않는다<sup>5)</sup>.

본 증례는 화장실에서 넘어지며 외상성 손상으로 골다공증성 압박골절이 발생하여 생긴 腰痛과 兩下肢痛을 호소하는 환자가 양방의 수술요법, 물리치료 등의 치료에 별무변화였으나, 침치료 등의 한방적 치료와 병행한 밴드트레이닝으로 현저하게 호전되는 결과를 얻었기에 보고 하는 바이다.

## II. 증례

### 1. 환자

이○○ (남/74)

### 2. 주소

腰痛, 兩下肢痛 (轉側, 坐位, 起立不利, 步行不可)

### 3. 발병일 및 발병동기

2004. 6.20 (화장실에서 미끄러 넘어진 후 발)

### 4. 과거력

- 1) 1980년 서울대 병원에서 蟲垂炎수술 받음.
- 2) 1991년 11월경 신촌세브란스 병원에서 右腎臟移植수술후 면역억제치료 중
- 3) 1997년 신촌세브란스 병원에서 “HTN” 진단

받고 약복용중

- 4) 2000년 신촌세브란스 병원에서 “憂鬱症” 진단 받고 약복용중
- 5) 2001년 신촌세브란스 병원에서 “皮膚癌初期” 진단받고 방사선 치료 2차례 후 호전
- 6) 2001년 右膝痛으로 정형외과에서 x-ray상 “退行性 關節炎” 진단받음.
- 7) 2003년 4월경 신촌세브란스 병원에서 前立腺 수술받음.
- 8) 2003년 4월경 語鈍증상 발하여 신촌세브란스 병원에서 B-MRI상 “뇌경색” 진단받고 7일 입원 치료 후 호전
- 9) 04년 5월경 便秘증상으로 신촌세브란스 병원에서 대장내시경 상 “polyp” 진단 받고 이후 6개월마다 정기 검진함.

### 5. 가족력

없음.

### 6. 현병력

상기 환자는 상기 과거력 있었으며, 상기 발병일에 상기 주소증 발하여 6월20일 고려병원에서 x-ray상 “Compression Fx of L4” 진단받고 입원 치료 7일, 이후 외래치료 받았으며, 이때 walker로 보행 가능하였으며, 9월 신촌세브란스 병원에서 L-spine MRI상 “Compression Fx of L4” 진단받고 추체 성형술 시행하고 입원치료 3일 한 후, 右下肢痛은 감소하였지만 腰痛과 左下肢痛 甚해져서 步行 및 起立不可 상태 발했으며, 이후 고려병원에서 입원치료 1주한 후 외래로 물리치료를 받으면서, 2주에 한 번씩 신촌세브란스 병원에서 통증클리닉 다녔다. 11월부터 本院에서 외래치료 중인 환자로 12월 15일부터 W/C상태로 본원에서 입원하심.

## 7. 검사소견

### 1) 일반혈액 검사 및 생화학 검사

12월 16일 실시한 임상병리 검사상 혈액학 검사는 RBC  $3.80 \times 106 / \text{mm}^3$ , Hct 36.9%, MCV  $97 \mu\text{m}^3$ , MCH 32.9pg, 뇨검사상 RBC 1-3/HPI, WBC 1-3/HPI외에는 특이소견 없었으며, 면역혈청 검사상 CRP +외에는 정상이었다. 생화학 검사상 LDH 355unit, Sodium  $146 \text{mEq} / \ell$ , Chloride  $110 \text{mEq} / \ell$  외에는 이상소견 없었다.

1월 6일 실시한 임상병리 검사상 혈액학 검사는 MCV  $98 \mu\text{m}^3$ , MCH 33.4pg외에는 특이소견 없었으며 뇨검사상 정상이었다. 생화학 검사상 Sodium  $150 \text{mEq} / \ell$ , Chloride  $109 \text{mEq} / \ell$  외에는 이상소견 없었다.

### 2) X-ray

#### (1) X-ray of L spine (12.15)

2004년 12월 15일 촬영한 요추부 X-ray영상 (DXG-5125, 동아)에서 “Chronic compression Fx and vertebroplasty state of L4 body, Chronic compression Fx T12 and L1 bodies, Atherosclerotic change of abdomen, aorta, Severe degenerative change and osteopenia, ileus on upper abdomen”의 소견을 보였다(Fig. 1-2).

## 8. 치료

### 1) 밴드트레이닝

Heavy 강도의 녹색, extra heavy 강도의 청색밴드(Theraband사, USA)가 사용되었다. 환자가 누운 상태에서 양 무릎에 밴드를 감고 족관절 각도를 90°를 유지한 상태에서 한쪽 다리씩 최대로 거상할 수 있는 각도까지 올리게 하였다<sup>5)</sup>. 입원 5일째부터

시작한 밴드트레이닝은 1회 10개 정도 하였으며 환자상태에 상태에 따라 횟수 늘리며 20개를 별 어려움 없이 하게 되면 다음 단계로 넘어갔다. 1일 3회 밴드를 이용한 하지거상운동을 실시하였고, 입원 32일째부터 청색밴드를 이용해서 실시하였다.

### 2) 침구치료

침치료는 증상에 따라 腎俞, 腰陽關, 崑崙, 太谿, 環跳, 三理, 委中, 臨泣 등의 經穴을 위주로 取穴하였으며, 압통점인 阿是穴에 0.30×30mm, 0.30×50mm의 1회용 毫鍼(동방침구제작소, 한국)을 사용하고 刺鍼 심도는 經穴에 따라 8~20mm, 둔부의 혈위에는 40~50mm로 直刺法을 사용하였다. 침 치료는 20분씩 留鍼하여 1일 2회 실시하였다.

구치료는 간접구(동방침구제작소, 한국)를 사용하였으며, 병변부위 夾脊穴을 중심으로 1일 1회씩 시술하였다.

### 3) 물리치료

입원 1일째 부터 ICT, Hot Pack을 매일 30분간 腰部에 1회 시행하였다.

### 4) 운동요법

송<sup>6)</sup>의 요통의 운동 요법을 참고 하여 척추배부 근육의 근력강화운동을 위주로 실시하였다.

Golthwaite's exercise 중 Lower spine 운동, 슬관절 신장 및 거상운동과 Calliet's back exercise 운동 중 골반후방경사운동을 5회 1세트로 하여 1일 6세트를 아침저녁에 나누어 실시하였다.

### 9. 약물치료

#### 1) 산제

(1) 가미활혈탕 (2004. 12.15 ~ 2005. 1.27)

본원에서 만든 엑기스제제로 當歸鬚散에 行血之劑를 加減하여 만들었다. 香附子, 生地黃, 烏藥, 當歸尾, 赤芍藥, 川芎, 枳殼, 大黃, 桃仁, 蘇木, 紅花로 구성된 산제로 3포를 3회에 나누어 아침, 점심, 저녁에 복용토록 하였다.

(2) 삼출견비탕 (2005. 1. 28 ~ 2005. 2.5)

경방산약에서 시판하고 있는 한방의료 보험용 과립제로 蒼朮, 人蔘, 白朮, 白茯苓, 山藥, 破故紙, 枸杞子, 菟絲子, 蓮肉, 川鍊肉, 五味子, 牛膝, 川椒, 茴香, 陳皮, 木香, 遠志로 구성되었으며 3포를 3회에 나누어 아침, 점심, 저녁에 복용토록 하였다.

2) 양방치료

타병원에서 고혈압, 기관지염, 고지혈증, 뇌혈관장애, 면역억제요법 등의 치료로 복용해 오던 약을 계속 복용토록 하였다.

아라실과립 1P#1, 에트라빌정25mg 1T#1, 빅손정 2mg 1T#1, 아티반정1mg 1T#1, 할시온정0.25mg 1T#1, 콜레스논정40mg 1T#1, 산디몬뉴오랄연질캡셀100mg 1C#1, 명인디스크렌캡셀300mg 1C#1, 플라빅스정75mg 1T#1, 아타칸정8mg 1T#1, 자니담 10mg 1T#1, 현대테노레틱정 1T#1, 다이크로질정 25mg 1T#1, 레스피렌시럽 60cc#3, 소론도정5mg 2T#2, 미란타에이정 2T#2, 엔다펜정 300mg 3T#3, 뉴런틴캡셀300mg 3C#3, 유나신정375mg 3T#3, 페니라민정2mg 3T#3, 리나치올캡셀500mg 3C#3

10. 증상의 평가

1) Oswestry Low-back Pain Disability Index(ODI)

ODI는 환자에 의해 작성되는 선다형 설문으로서 일상생활의 각각의 10개의 항목으로 구성되어 있다. 각 항목에서는 일상생활의 장애를 0~5점으로

6가지 단계로 기술한다. 이 방법은 요통을 평가하는데 기능적인 상태를 수치로 나타낸 것이다<sup>7)</sup>(Table I).

2) VAS

통증이 없는 상태를 0으로 하고 참을 수 없는 통증을 10으로 하여 표시해 놓고 피술자가 숫자를 선택하도록 하였다. 가장 많이 쓰이는 방법 중의 하나이며, 수집이 편리하고 단기간의 변화에 따른 신뢰성도 비교적 좋다<sup>8)</sup>(Table II).

3) L-spine check

요추의 이학적 검사인 R.O.M (Flexion, Extension, Lat. bending, Rotation)측정과 Special Test (S.L.R, Bragard, Laseque, Patrick, Milgram, Valsalva, Dorsiflexion, Plantaflexion)<sup>9)</sup>를 입원기간에 걸쳐서 측정하였다(Table III).

11. 치료경과

1) 입원 1일 ~ 입원 10일 (제1기)

入院時 轉側·坐位·起立不利, 步行不可상태로 安定時에도 腰痛과 兩下肢 痛症있었으며, 轉側·坐位·起立時 兩股關節, 兩膝과 兩下腿外側부위의 兩下肢痛이 VAS 8정도로 甚해진다고 했다. 支持起立은 可能했지만, 兩下肢少力感과 兩膝痛으로 인해 1분이상 支持起立 자세 유지하기 힘들었으며, 支持步行은 不可했다.

입원 5일째에는 安定時 腰痛을 거의 느끼지 못했으며, 움직일 때 甚해지는 腰痛과 兩下肢痛이 VAS 5-6정도로 호전된 상태이었다. 支持起立할 때 兩下肢痛은 줄어들었으나, 少力感으로 支持起立 자세 유지하기 힘들었다. 이날부터 하지근육 특히 대퇴사두근 강화 목적으로 밴드트레이닝을 실시하

였다.

입원 10일째에는 轉側·坐位·起立 時 兩下肢痛과 腰痛이 VAS 5정도 호전되었으며, walker로 支持步行하기 시작했다.

### 2) 입원 11일 ~ 입원 30일 (제2기)

입원 14일째에는 요추의 운동범위가 굴곡 60° 신전 10° 측굴 20°/20° 회전 25°/25° 정도 되었으며, Walker로 20m 정도 支持步行가능 했다. 安定 時 腰痛과 兩下肢痛이 거의 느끼지 못했으며, 통증도 VAS 3-4 정도로 호전되었으며, 入院 時 불가능했던 足趾의 背側屈曲이 가능하게 되었다.

입원 27일째에는 녹색 밴드를 양 무릎에 감은 상태에서 하지거상운동이 1번에 20회 가능했다.

입원 29일째에는 움직일 때 통증이 VAS 2 정도로 호전되었으며, Walker로 100m 정도 보행 가능했다.

### 3) 입원 31일 ~ 입원 51일 (제3기)

입원 32일째부터 extra heavy 강도의 청색밴드를 감은 상태에서 하지거상운동 하였으며, 10회 정도를 어렵게 하였다.

입원 43일째에는 下腹部冷感과 함께 泄瀉 7회 정도하는 증상이 發하여 濼補脾腎하는 효능의 蓼出健脾湯을 처방하였다. 이때 仰臥位에서 兩下肢 거상할 수 있는 각도는 60°정도 되었으며, Milgram은 15"로 증가하였다. 움직일 때 통증은 VAS 3정도이며, Walker로 300m정도 보행 가능했다.

退院 時 청색 밴드를 감고 1번에 18회 정도 하지거상운동 가능하였으며, 요추의 운동범위가 굴곡 70° 신전 20° 측굴 20°/20° 회전 30°/30°정도 되었다. 安定 時 痛症 없으며 步行 時 兩膝痛만 VAS 2 정도 發하며 Walker를 이용하여 500m 정도 보행 가능했으며, Milgram은 20"로 증가했다.

## Ⅲ. 고찰 및 요약

골다공증과 관련된 척추 골절은 장년에서 두 번째로 흔한 골절 종류이다. 골다공증에서 척추의 압박에 대한 강성의 감소는 수평상 지주의 소실 때문에 일어난다. 골다공증에서 이러한 수평상 지주가 가장 먼저 소실되며, 수직상 지주보다 더 큰 정도로 소실된다<sup>10)</sup>. 골절에는 첫째, 척추체의 높이가 모두 감소되는 압박골절 둘째, 앞부위 전단만 골절되고 뒤척추체는 높이는 정상인 압박 골절. 셋째, 종판이 움푹 들어가 붕괴된 이른바 "picture framing"으로 알려진 압박골절 세 가지 유형이 있으며, 골절의 가장 많은 부위는 여성에서 L1척추체 남성에서는 T12척추체이다<sup>11)</sup>.

척추 골다공증의 급성 통증기는 1-2개월 지속될 수 있다. 결국 통증이 감소되고 골절된 척추는 치유된다. 그러나 많은 수의 환자에서 급성 통증기간이 골절 2-4개월 후에 일어나, 심하고 빈번한 요추부 불편감을 초래할 수 있다. 즉, 골절로 인한 thoracic kyphosis를 보상하기 위해 lumbar lordosis가 강조됨으로 생기는 것이다<sup>12)</sup>. 임상적 증상으로 요통과 하부 흉통 또는 옆구리 통증을 보일 수 있는데, 요통은 골절 자체에 의한 것과 골절에 의해 이차적으로 시상면 골곡의 변화가 초래되어 나타나는 것이 있다. 옆구리의 통증은 양측성으로 나타나며 다발성 압박골절이 있거나 흉요추 이행부의 후만이 증가된 경우에 나타난다<sup>13)</sup>.

골다공증성 척추골절에서 흔한 수술의 적응증은 불안정성에 의한 지속적인 통증이다. 불안정성이 심한 경우에 전방 또는 후방 도달법으로 견고한 내고정과 유합술을 시행하여야 하지만, 골다공증에 의한 내고정물의 약한 고정력이 문제점으로 지적되어 왔다. 근래에는 골절된 추체에 바늘을 넣어서 골시멘트 등의 물질을 주입하는 추체성형술 (vertebroplasty)과 풍선을 이용하여 추체 함몰을

복원한 후에 골시멘트 등의 물질을 주입하는 후만 성형술이 각광을 받고 있다<sup>13)</sup>.

추체 성형술 후 증상의 호전은 대부분 수술 후 24시간 이내에 나타난다. 통증감소기전은 정확히 알려져 있지 않으나 척추체의 부하지지능력 상승, 시멘트 성분인 methylmethacrylate의 세포독성효과에 의한 신경말단 파괴와 고정작용, PMMA의 국소적인 화학적 작용 및 발열에 의한 진통효과 등으로 생각되고 있다<sup>14)</sup>. 척추 성형술은 아직까지 믿을만한 장기 추시 결과가 없고 과용되는 경우가 종종 발견되며, 드물지만 시멘트 누출로 인한 마비나 폐색전증과 같은 심각한 합병증을 유발할 수 있다<sup>15)</sup>.

골다공증에 의한 골절 환자 치료 시에는 장기간의 침상 안정을 피하는 것이 좋다. 보조구를 사용하거나 수술 등의 방법으로 환자를 가능한 한 빨리 침상 밖으로 끌어내어, 조기 거동하도록 하여야 한다<sup>1)</sup>.

활동이나 운동의 저하는 골격근 장애를 초래하며 이 장애의 주요 병태생리학적 변화가 위축이다. 침상안정, 활동저하, 사지와 체간부 석고 봉대적용에 의한 근육사용저하로 골격근 질량이 상실되어 1~2개의 근육사용이 저하되면 정상크기의 반으로 줄어들며, 임상적으로 하지 들레와 근력의 감소로 나타난다<sup>16)</sup>.

운동은 골밀도를 유지 또는 증가시키는 안전하고 효과적인 자극이다<sup>17)</sup>. 골질량을 유지하기 위해 뼈에 가장 효과적인 스트레스는 근육수축이며 체중부하는 골 소실을 예방하는 데 다소 효과적이다<sup>2)</sup>.

골다공증에 유용한 운동치료는 유산소 운동, 근력운동, 저항운동 세 가지다. 유산소운동은 순환기에 대한 위험이 낮고, 일정 강도로 비교적 장시간 지속할 수 있다는 이점 있어 고령자에게 실시하기에 적합하다. 근력운동은 심폐기능에의 부담, 혈압의 상승, 부정맥 등의 위험성 때문에 제한적이다. 저항운동은 뼈에 가해지는 역학부하는 골량의 유

지 및 증대에 필수이고, 뼈에 가해지는 부하가 강한 운동 일수록 뼈의 강도를 증대시킨다<sup>18)</sup>.

밴드트레이닝은 밴드의 장력을 이용한 저항성 운동이다. 밴드트레이닝의 특징은 첫째, 실시자의 근력, 체력, 혹은 몸의 상태에 맞춰 강도를 자유롭게 정할 수 있다. 둘째, 부하의 방향을 360도 모든 방향으로 정할 수 있으므로, 모든 자세나 움직임에 대응할 수 있다. 셋째, 언제 어디서나 손쉽게 할 수 있다. 이런 이유로 재활분야에서 많이 사용되고 있다. 밴드의 활용은 약화된 근력 회복에 효과적이며, 가벼운 부하로 장시간 운동을 함으로써 유산소 운동을 얻을 수 있다<sup>5)</sup>.

밴드트레이닝은 중력에 구애받지 않고 자유롭게 강도를 조절할 수 있다는 점에서 노인에게 적합하며, 몇몇의 연구에서 밴드트레이닝의 효과와 적절한 훈련기간에 대해 언급하였다.

Topp 등<sup>19)</sup>의 평균 연령 72세의 노인을 대상으로 한 전향적 연구에서 14주간 매주 3회씩 밴드를 이용하여 저항성 운동을 시킨 실험군은 저항운동을 실시하지 않았던 대조군보다 족관절 배굴력, 보행 속도, 훈련저항력이 증가하였다.

Hageman 등<sup>20)</sup>의 평균 연령 79세의 노인을 대상으로 6주간 매주 2 또는 3회씩 밴드를 이용하여 보통강도의 하지운동을 시킨 연구에서 6주후 보행 평가에서 빠른 속도의 보행 외에는 유의할 만한 큰 변화는 없었고, 6주는 유의한 결과를 내기에 증명하기에 적은 기간이라는 결론을 내렸다.

본 증례의 환자는腰痛 및 兩下肢痛을 주소로 경원대부속 서울 한방병원에 내원하여 2004년 12월 15일부터 2005년 2월 5일까지 입원치료 받았다. 치료에 대한 임상 증상의 개선 여부에 대한 평가는 pain scale의 측정을 위해 시각적 상사척도(VAS)<sup>6)</sup>를 기능 장애의 평가를 위해 Oswestry Disability Index(ODI)<sup>7)</sup>를, 그리고 ROM 및 신경학적 증상 등 이학적 검사상의 변화를 확인하기 위해 L-spine check를 사용하였다.

상기환자에 대해 약물요법 병행하여 침치료, 이학요법, 찰치료, 운동요법, 밴드트레이닝을 실시하였다. 이상의 치료의 결과 입원당시 8점이었던 VAS score는 52일간의 입원 치료 후 2점으로 호전되었으며, 입원당시 46점이었던 ODI score는 21점으로 호전되어 walker로 500m정도 보행 가능한 상태가 되었다. L-spine check 상 입원당시 ROM은 측정이 불가능하였으며, Milgram 2", Dorsiflexion (-/-)이었으나 퇴원 시 지지상태에서 ROM 제한이 없는 상태로 호전되었으며, Milgram 20", Dorsiflexion (+/+)로 신경학적 이상도 호전되었다.

골다공증으로 인한 압박골절로 수술을 시행하였으며, 이후 많은 시간 동안의 한양방의 보존적 치료를 받았음에도 불구하고 뚜렷한 호전이 없었던 환자가 밴드트레이닝을 실시한 후 뚜렷한 증상적 호전이 있어 유의한 결과라 볼 수 있다.

본 보고는 밴드트레이닝을 이용해서 압박골절로 보행 불가능 했던 환자의 호전에 대해서 1례를 관찰하였다는 제한점이 있다. 향후 좀 더 많은 증례에서 밴드트레이닝을 이용한 연구가 필요할 것으로 사료된다.

74세 남자 환자로 腰痛 및 兩下肢痛을 주소로 경원대학교 부속 한방병원에 내원하여 밴드트레이닝을 통해 오랜 기간의 치료에도 불구하고 호전이 없었던 임상증상의 개선이라는 결과를 얻었기에 이를 보고하는 바이다.

### 참고문헌

1. 대한정형외과학회. 정형외과학 제5판. 서울:최신의학사. 2002:465,545
2. 김진호, 한태륜. 재활의학. 서울:군자출판사. 2004:536-7
3. Mark H. beers 등. 제17판 머크 임상의학 진단 및 치료. 서울:한우리. 2002:511-3

4. Bostrom MP, Lane JM. Future directions:Augmentation of osteoporotic vertebral bodies. Spine. 1997;22:38-42
5. 야마모토 토시하루. 밴드 트레이닝과 재활치료. 서울:푸른솔. 2000:11-22,32-5
6. 송영상, 임형호. 요통의 운동요법에 관한 고찰. 대한추나학회지. 2001;2(1):52,72
7. Fairbank JCT, Davis J, Couper J, O'Brien J. The Oswestry Disability Questionnaire. Physiotherapy. 1980;66:271-3
8. 허수영. 요통환자의 동통평가에 대한 고찰. 동서의학. 1999;24(3):17-29
9. Stanley Hoppenfeld. 척추와 사지의 검진 3판. 서울:대학서림. 2000:308
10. Stephen I. Esses. Textbook of Spinal Disorders. 서울:군자출판사. 2002:322-3
11. James M. Cox. Lowbackpain. 서울:정담. 2002:366-7
12. 정승필. 노인에서의 골다공증의 진단 및 치료. 가정의학회지. 1998;19(11):1121-2
13. 석세일. 척추외과학. 서울:최신의학사. 2004:652-56
14. 강재도 등. 골다공증성 흉요추부 압박골절의 치료에 있어 골시멘트를 이용한 추체 성형술의 효과. 대한골절학회지. 2001;14(2):269
15. 엄진섭, 김환정등. 골다공증성 압박골절의 척추 성형술시 발생하는 골 시멘트 누출. 대한정형외과학회지. 2003;38(3):293-300
16. 최명애. 근위축과운동. 대한스포츠의학회 workshop. 1999:77-8
17. 양윤준. 골다공증과 운동. 대한스포츠의학회 workshop. 1999:62-4
18. 이상직, 권태동, 이수천, 이기철, 장응찬, 조대승. 골다공증 예방·치료를 위한 운동 및 약물투여의 중요성. 운동영양학회지. 2001;5(2):46-8
19. Topp R, Mikesky A, Dayhoff NE, Holt W.

- Effect of resistance training on strength, postural control, and gait velocity among older adults. *Clin Nurs Res.* 1996;5(4):407-27.
20. Hageman PA, Thomas VS. Gait performance in dementia: the effects of a 6-week resistance training program in an adult day-care setting. *Aging Clin Exp Res.* 2005;17(3):174-80.



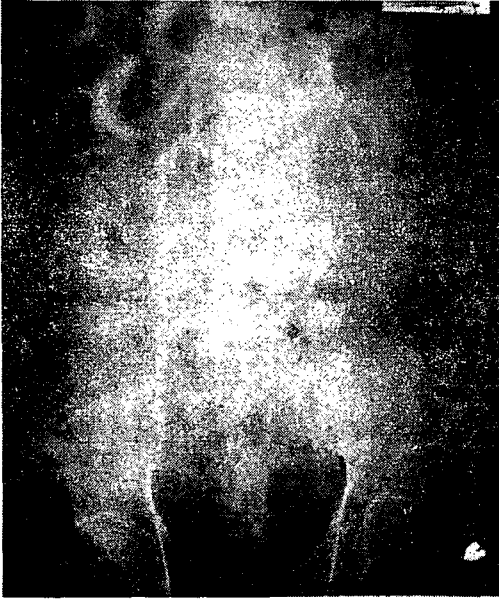

Fig 1. X-ray of Lumbar spine Lat view. performed at 2004-12-15




Fig 2. X-ray of Thoracic spine Lat view. performed at 2004-12-15

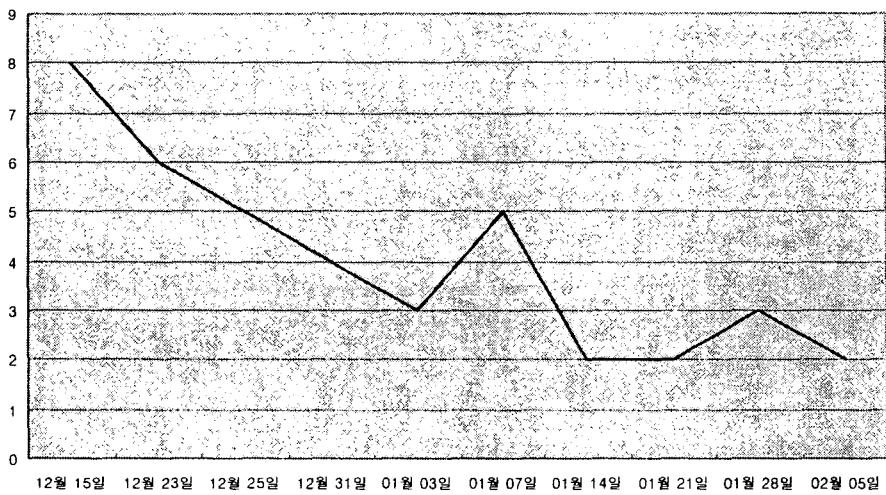


Table II. The change of VAS during treatments

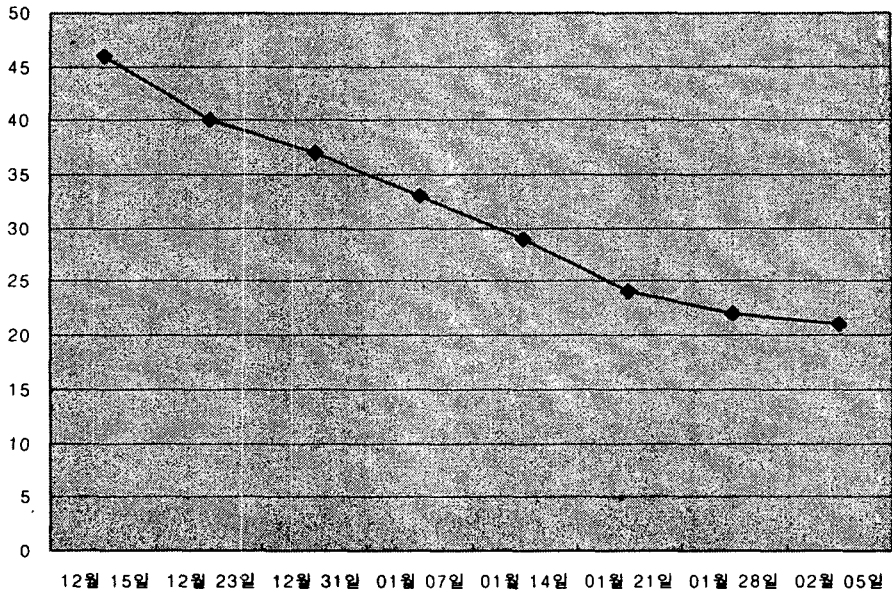


Table I. The change of ODI during treatments

		입원 1일	입원 14일	입원 21일	입원 35일	입원 42일	입원 51일
ROM	flexion	Can't be checked	60°	60°	60°	60°	70°
	extension		10°	10°	10°	10°	20°
	lat. bending		20°/20°	20°/20°	20°/20°	20°/20°	20°/20°
	rotation		25°/25°	25°/25°	25°/25°	25°/25°	30°/30°
SLR test		80°/80° (-/-)	80°/80° (-/-)	80°/80° (-/-)	80°/80° (-/-)	80°/80° (-/-)	80°/80° (-/-)
Bragard Test		-/-	-/-	-/-	-/-	-/-	-/-
Laseque Test		-/-	-/-	-/-	-/-	-/-	-/-
Patrick Test		-/-	-/-	-/-	-/-	-/-	-/-
Milgram Test		2" (+)	2" (+)	2" (+)	5" (+)	15" (+)	20" (-)
Valsalva Test		-	-	-	-	-	-
Dorsiflexion		-/-	+/+	+/+	+/+	+/+	+/+
Plantarflexion		+/+	+/+	+/+	+/+	+/+	+/+

Table III. The change of L-spine check during treatments