

동결보호제의 종류에 따른 냉동보관자가골의 골형성능에 대한 연구

박현욱 · 이백수

경희대학교 대학원 치의학과 구강악안면외과학교실

Abstract (J. Kor. Oral Maxillofac. Surg. 2005;31:228-238)

A HISTOLOGIC STUDY OF BONE FORMATION ACCORDING TO DIFFERENT CRYOPROTECTANTS DURING CRYOPRESERVATION OF BONE

Hyun-Wook Park, Baek-Soo Lee

Dept. of Oral and Maxillofacial Surgery, Division of Dentistry Graduate School, Kyung-Hee University

Purpose: Several cryoprotectants are in use to help the survival of cells during cryopreservation of bone in maxillofacial region. Among them, Me₂SO(dimethyl sulfoxide), EG(ethylene glycol), sucrose were used for experimentally created defects with accompanying cryopreserved bone graft in the rabbit model. The aim of this study is to analyze the effect of above mentioned agents on bone formation using histologic and histomorphometrical methods, thus to provide experimental support for clinical application of these agents.

Materials and methods: Nine rabbits were used as experimental animals. Surgical defects were created on the distal femoral heads and mesial tibial heads of each animal using trephine drill(5mm diameter and 5mm length). The harvested bones were cryopreserved in -80°C refrigerator for one week. The defects were filled with cryopreserved bone with cryoprotectants as experimental groups and cryopreserved bone without cryoprotectant as control. Then, the animals were sacrificed at 1, 2, and 3 weeks after surgery. With Goldner's modified Masson trichrome staining and semiautomatic image analysis system, we observed the change of the cells and bone formation.

Results: After bone graft, bone formation and active remodeling process were examined in all experimental groups and the control. But the intensity of such activities of the control were somewhat weaker than that of the experiments. Especially Me₂SO+sucrose group was the best in bone formation and bone remodeling. Me₂SO group was more than that of EG group in bone formation. Sucrose seems to be helpful in survival of the bone cell. Histologic findings showed superior bony quantity and quality in experimental groups than that in control.

Conclusions: The data from this study provides the basis for future studies for evaluating the effect of cryoprotectants in the cryopreservation of bone and clinical study for predictable use of these agents.

Key words : Cryoprotectants, Cryopreservation, Me₂SO(Dimethyl sulfoxide), EG(Ethylene glycol), Sucrose

I. 서 론

일반적으로 구강악안면영역에서는 낭종, 종양, 골결손, 치주 질환, 구강암 등 많은 경우에 골이식이 이루어진다. 이때 주로 사용되는 골은 자가골, 동종골, 이종골 등 여러가지가 있다. 이 중에서 자가골이 가장 골형성능력이 뛰어나 유용하게 사용되고 있는 반면 골채취를 위한 부가적인 수술로 인한 환자의 고

통이 뒤따르기도 한다. 이런 단점에도 불구하고 자가골의 우수한 골재생능력으로 인해 많이 사용되고 있다.

구강악안면영역에서 자가골이식을 할 경우 필요한 양보다는 충분한 골의 채취가 이루어지게 되는데, 이는 골이식 과정에서 소실되는 경우도 있고 예상보다 많은 양의 골이 사용되기도 하기 때문이다. 이렇게 많이 채취된 골 중에서 사용되고 남은 골은 버려지게 되는데 이러한 골을 적당한 방법으로 잘 보관하게 되면 유용하게 사용할 수 있을 것이다. 골이식이 실패해서 재이식이 필요한 경우라든지, 이차적으로 골이식이 다시 이루어져야하는 등의 경우에 유용하게 사용될 수 있다. 골이식이 실패한 경우 환자는 다시 부가적으로 골채취를 위한 수술을 해야하고 그로 인한 고통이 뒤따르게 된다. 이때 잘 보관된 자가골이 있다면 환자가 다시 겪어야 하는 고통이 감소하게 될 것이다.

박 현 욱

425-020 경기도 안산시 단원구 고잔동 중앙마켓 301호 열린치과

Hyun-Wook Park

Open dental clinic, Chungangmarket 301, Gojan-dong,

Danwon-gu, Ansan-si, Gyeonggi-do, 425-020, Korea

Tel: 82-31-484-2828

E-mail: hyunwookpark@naver.com

조직대체술을 위해 인간의 조직을 저장하기 위한 많은 노력이 시도되고 있으며, 인간의 조직을 저장하는 방법에는 여러 가지가 있다. 냉동법, 건조 멸균법, 방사선 조사방법, 약품처리 방법 등이 있다. 그 중 냉동법은 그 효과가 우수하여 여러 가지 장기에 안정적으로 사용되고 있다.

피부, 간, 뇌, 정자, 난자, 임파절 등의 장기들이 냉동보존되어 필요한 사람들에게 이식되고 있다. Bakken¹⁾ 등은 혈액줄기세포의 냉동보관에 대해 보고했으며, Jomha²⁾ 등은 인간의 관절연골을 이용하여 냉동한 결과를 보고하였다. Lee³⁾는 -80°C 냉동고를 이용하여 제대혈 조혈모세포를 급속냉동시켜 임상사용에 유용함을 보고하였으며, Jung⁴⁾은 간세포의 장기 냉동보관에 대해 보고하였다. Erdmann과 Ehlers⁵⁾는 인간의 각막을 냉동 이식한 결과 장기간 성공한 증례를 보고하였다.

여러 가지 조직들이 냉동법으로 저장되고 있지만 자가골은 단순냉동법만으로는 재이식시 골 형성능력이 의심된다. 이는 자가골의 단순 동결시 골아세포의 파괴가 심하기 때문이다. 따라서 자가골의 냉동보존시에는 세포의 파괴를 막기 위해 동결보호제를 첨가하게 되는데, 이는 동결과 해동시에 세포막의 결정화를 막아줌으로써 세포생존을 돕기 위함이다. 냉동보존된 자가골이 해동후에도 골아세포가 살아있다면, 골 이식 후 새로운 골의 형성과 이식된 골의 생착에 큰 역할을 하게 될 것이다.

동결보호제는 여러 가지가 사용되고 있으며, 그 효과도 다양하게 나타난다. Amorim⁶⁾ 등은 ethylene glycol을 이용하여 원시 난포(premordial follicle)를 냉동한 증례를 보고하였으며, Mantovani⁷⁾ 등은 정자를 glycerol과 ethylene glycol을 이용하여 냉동보존한 결과를 비교 보고하였다. Buhr⁸⁾ 등은 동물의 정자를 냉동보존하는데 glycerol의 농도를 달리하여 그 효과를 비교하였으며, Camus⁹⁾ 등은 동결보호제로 Me₂SO를 이용하여 저속냉동과 해동의 효과를 연구하였다. Browne¹⁰⁾ 등은 정자를 냉동보관한 후 동결보호제를 희석하는데 sucrose, saline, saline with egg-yolk 등을 비교한 결과 sucrose가 가장 효과적이었으며, Me₂SO가 동결보호제로는 가장 효과적이었다고 보고했다. 이에 본 실험에서도 동결보호제로 Me₂SO, ethylene glycol, sucrose를 이용하여 실험하였다.

Glycerol이 냉동하는 동안 세포손상을 막아주는 역할을 한다는 것은 우연한 기회에 알게 되었다¹¹⁾. 그 이후 냉동보관기술의 발전은 여러 가지 분야에, 특히 재생의학에 많은 영향을 미쳤다. 냉동에 따른 조직의 손상은 크게 두가지 원인으로 나누어진다. 얼음결정에 의한 세포의 직접적인 손상과 얼음생성으로 인한 용질의 증가에 기인한다. 세포내 냉동은 일반적으로 치명적이지만 충분히 천천히 냉동하면 방지할 수 있으며, 일반적인 조건하에서는 용질증가에 의한 손상이 대부분을 차지한다. 그러나 조직에서는 세포의 얼음이 중요한 역할을 한다. 동결보호제는 영하의 온도에서 생성된 얼음의 양을 줄이는데 주로 작용한다. 만약 충분한 양의 동결보호제가 사용되면 얼음의 생성을 막을 수 있고 유리화상태(vitreous state)를 만들 수 있지만, 동결보호제의 높은 농도에 의한 삼투압과 독성손상같은

문제점을 남기게 된다.

골이식을 위한 자가골의 냉동보관시 동결보호제를 처리한 후 냉동시키면 골아세포의 생존을 높여주는 역할을 기대할 수 있는 것으로 알려져 있다. 하지만 아직까지 그에 대한 조직학적 연구가 활발히 이루어지지 않고 있다. 이에 여러 가지 동결보호제를 사용하여 각각에 따른 골형성효과를 비교하여 동결보호제를 사용시, 보다 더 성공적인 골 냉동보관이 이루어지기를 기대하며 어떤 동결보호제가 더 효과적인지를 밝히기 위해 본 실험을 시행하였다.

II. 연구재료 및 방법

1. 연구재료

1) 실험동물

실험동물은 동일조건에서 사육된 체중 3-4kg 내외의 백색 가토 9마리를 이용하였다. 골의 냉동보관시 각각의 동결보호제를 첨가한 것을 실험군으로 하고, 단순냉동한 것을 대조군으로 하여 실험하였다.

2) 실험용액

1. 대조군

10% FBS solution을 포함한 DMEM

2. 실험군 I

대조군용액 + 10% Me₂SO

3. 실험군 II

대조군용액 + 10% Me₂SO + 0.5M sucrose

4. 실험군 III

대조군용액 + 10% EG

5. 실험군 VI

대조군용액 + 10% EG + 0.5M sucrose

DMEM(Dulbeco's Modification of Eagle's Medium)

FBS(Fetal Bovine Serum)

Me₂SO(Dimethyl Sulfoxide)

EG(Ethylene Glycol)

2. 연구방법

1) 동물실험

- 골채취 -

실험동물을 Ketamin(Ketalar, 유한양행, 한국)과 Xylazine(Rompun, 바이엘코리아, 한국)을 1:1로 mix하여 0.2 mg/kg의 용량으로 근육주사하여 전신마취시키고, 좌우측 대퇴골 원심과 두부와 경골의 근심과두부의 털을 깎고 통법의 소독을 시행한 후 절개부에는 지혈을 위해 1:100,000 에피네프린을 함유한 2% 리도카인을 피하주사하였다. 이후 슬관절 측면의 절개를 통해 양쪽 대퇴골 원심과두부와 경골의 근심과두부를 노출시켰으

며 수술부의 골막만을 최소한으로 절개하고 박리하도록 주의 하였다. 이후 trephine drill을 이용하여 좌우 과두부의 모두 네 곳에 직경 5 mm, 깊이 5 mm의 원통형 골결손부를 형성하고 골편을 채취하였다. 골막을 포함한 층별봉합을 시행하고 술 후 감염을 예방하기 위하여 Lincocin을 10 mg/kg의 용량으로 3일간 근주하였다.

- 골 냉동 및 해동 -

채취한 골을 서로 다른 동결보호제가 들어있는 각각의 실험 용액에 담근 후 -80°C에서 일주일간 냉동보관하였다. 골이식을 위한 2차 수술시 냉동된 조직은 상온에서 DMEM 용액에 0.5M sucrose, 0.25M sucrose, no sucrose순으로 첨가하여 각각 5분간 처리하여 단계적으로 해동하였다. 이는 해동에 따른 삼투압 변화에 대비하기 위함이다.

- 골 이식 -

처리된 골은 처음 형성된 골결손부에 이식하였으며, 대조군으로는 동결보호제를 처리하지 않고 단순 동결처리한 골을 사용하였다. 골의 재이식을 위해 처음 실험과 마찬가지로 실험 동물을 전신마취시키고, 먼저 형성된 절개선을 따라 골을 채취한 부분을 노출시켰다. 이미 형성되어 있는 골결손부의 육아조직을 제거한 뒤 해동된 골을 조심스럽게 이식하였다. 골 이식시 원래의 형태대로 이식할 수 있도록 주의하였다. 이후 층별봉합을 시행하고 술 후 감염방지를 위해 Lincocin을 10 mg/kg의 용량으로 3일간 근주하였다.

2) 실험동물의 희생

골이식후 1주, 2주, 및 3주째에 각각의 동물을 마취제를 과량 투여하여 희생시키고, 직경 10 mm의 trephine drill을 이용하여 이식부를 포함한 골괴를 채취하여 표본을 제작하였다.

3) 조직표본 제작

골괴는 적출 직후 70% 에탄올에 고정하였으며 이를 다시 탈수를 위해 1시간 동안 진공상태를 유지시킨 후 24시간 동안 4°C에 보관하고, 95% 에탄올과 100% 에탄올을 순서대로 침투시킨 후 24시간 동안 냉장보관 하였으며, 이상의 과정을 6회 반복하였다. 탈수가 끝난 후 methylmethacrylate(MMA)용액에 넣어 침투시켜서 48시간동안 냉장보관하고 이후 조직을 새로운 MMA용액으로 침투시키고 48시간 동안 냉장보관 하였다. 모든 용액의 침투 시에는 1시간 동안 진공상태를 유지하여 침투를 용이하게 하였다. MMA용액의 침투가 끝난 후 조직의 포매를 위하여 5ml의 MMA용액에 조직을 넣고 50µl의 JB-4 embedding kit component B를 첨가하여 10분간 진공상태를 유지하였고 질소가스를 주입한 후 실온(24-28°C)에서 24시간 동안 활성화시켜 플라스틱 블록을 제작하였다. 제작된 블록은 경조직 절삭기(Jung polycuts, Reica Instruments Co., USA)를 이용하여 10 µm 두께의 표본을 제작하였다.

4) 조직형태측정학적 관찰

염색하지 않은 절편으로 형광현미경과 반자동화상분석 시스템(Bioquant, R&M Biometrics, Nashville, TN, USA)을 이용하여 골형성상과 속도, 골양조직의 형성 등 신생골조직의 동적인 변화를 분석하였다. 골양조직과 신생골의 형성량을 정량적으로 측정하기 위해 반자동화상분석 시스템을 이용하여 10곳 이상에서 무작위로 osteoid seam의 두께를 측정하여 그 값들의 평균을 구하였다. 또 세포의 형태관찰을 위해 Goldner's modified Masson trichrome법으로 염색한 절편을 광학현미경으로 검정하였다.

III. 연구결과

1. 조직학적 소견

1) 대조군 (단순동결군)

(1) 1주군

출혈이 많이 보이고 있었으며 파골세포반응을 포함한 급성 염증반응들을 볼 수 있었다. 주변으로의 급성반응에 의한 육아조직 반응이 일어나고 있으며 약간의 골양조직의 형성을 관찰할 수 있었다.

(2) 2주군

가골이 생성되어 있었지만 어린 섬유조직도 함께 자라고 있었다. 주변으로 파골세포에 의한 파골작용 및 조골세포의 회복이 점차 증가하는 양상을 확인할 수 있었다.

(3) 3주군

이식골주변으로 가골이 많이 자라있었으나 동결보호제 사용군에 비하여 골형성속도가 느리고 그 치밀한 정도가 약한 것을 확인할 수 있었다.

2) 실험군 I (Me:SO군)

(1) 1주군

파골세포반응이 활발했고 골아세포, 파골세포가 잘 관찰되었다. 주변골에서도 유골(osteoid seam)이 자라들어오고 있는 양상을 볼 수 있었다.

(2) 2주군

신생골이 1주군에 비해 많이 생성되어 있었으며, 기존골로부터 반응성 증식을 볼 수 있었다. 이식골 주변의 섬유화가 진행되며 이식골편사이와 이식골-섬유화 사이로 왕성한 파골세포의 활동과 골편 사이로 조골세포의 활발한 증식이 관찰되었다.

(3) 3주군

신생골과 기존골과의 이행부위가 다소 불명확하게 관찰되었다. 특히 골막반응이 강하게 일어나고 있으며, 골막 가까이

에서는 골형성이 시작되고 있었고 피질골쪽에서는 중앙부위에서 보다 더욱 왕성하게 세포반응이 일어나고 있었으며 성숙된 골을 관찰할 수 있었다.

3) 실험군 II (Me₂SO+sucrose 군)

(1) 1주군

숙주골과 이식골 사이에 가골이 많이 생성되어 있었다. 유골(osteoid seam)의 두께가 가장 두껍게 형성되어 있어서 골생성이 양호함을 확인할 수 있었다.

(2) 2주군

주변골에서 가골이 많이 자라들어오고 있었으며 주변골과 연결이 되어가고 있는 양상을 관찰할 수 있었다. 이식골편과 섬유화 사이에 긴밀한 연결을 관찰할 수 있고, 소주골을 중심으로 조골세포의 활동이 활발하며 유골의 형성도 명확하게 관찰되었다. 신생골과 기존골과의 이행부위가 관찰되었다.

(3) 3주군

골의 성숙이 많이 이루어져서 주변골과의 경계가 명확하지 않았다. 주위 파골세포에 의한 재형성과정이 활발하게 일어나고 있었으며 이식골편 주위 표면에 파골세포에 의한 흡수가 활발히 일어나면서 활성화된 조골세포의 피복층을 골양조직 표면에서 관찰할 수 있었다. 골의 재형성이 훌륭히 이루어졌음을 알 수 있었다.

4) 실험군 III (EG군)

(1) 1주군

이식골과 주변골이 정확히 구분되어 있었으며, 둘 사이에 가골이 형성되어가고 있었고 파골세포가 많이 관찰되었다. 숙주골과 이식골간의 융합이 되어가고 있는 과정을 볼 수 있었다.

(2) 2주군

가골이 많이 생성되어 있었으며 주변골과의 연결도 많이 되어 있었다. 기존골로부터 반응성 증식을 볼 수 있었고, 이식골 주변의 섬유화가 진행되며 이식골편사이와 이식골-섬유화사이로 왕성한 파골세포의 활동과 골편 사이로 조골세포의 활발한 증식이 관찰되었다.

(3) 3주군

골융합이 거의 다 이루어져서 주변골과의 경계가 명확하지 않으며, 성숙된 골형성을 관찰할 수 있었다. 주변으로 골형성이 잘 되어 서로 연결되어가고 있고 골의 질과 양이 기존골과 유사하게 관찰되었다.

5) 실험군 VI (EG + sucrose군)

(1) 1주군

골아세포와 파골세포생성이 보였으며, 활발한 조직반응이 일어나기 시작했다. 골아세포가 기존골주위로 생성되기 시작

했으며 파골세포에 의한 파골작용도 왕성했다.

(2) 2주군

가골 양상이 그물망양상으로 형성되고 주위골과 많은 부분에서 연결되어 골반응이 전반적으로 양호함을 관찰할 수 있었으며, 유골도 두껍게 형성되어 있음을 관찰할 수 있었다. 주위골과 많은 부분에서 연결되어 있는 모습을 볼 수 있었다.

(3) 3주군

골형성이 왕성하게 성공적으로 이루어졌으며 이식골 부위에서 왕성한 골형성을 관찰할 수 있었다. 기존골 주변으로 새로운 골이 형성되었으며, 주위 파골세포에 의한 골재형성(remodeling)이 활발하게 일어나고 있었다. 주변골과 이식골의 간극이 완전히 새로운 골로 채워졌으며 신생골과 기존골과의 구별도 쉽지 않았다.

2. 조직형태계측학적 분석

신생골양조직 형성

신생골양조직의 형성정도를 보면 실험군에서 3주째의 Me₂SO+sucrose 군에서 29.99 μ m로 가장 많은 형성량을 보였으며, 동결보호제를 처리하지 않은 대조군에 비해 동결보호제를 첨가한 실험군에서 훨씬 많은 형성량을 관찰할 수 있었다. 1주군에서 Me₂SO군과 Me₂SO+sucrose군이 각각 23.09 μ m, 28.96 μ m로 가장 많은 형성량을 보였으며, 2주군에서는 Me₂SO군이 28.09 μ m로 가장 많은 형성량을 보였다. 3주군에서는 Me₂SO+sucrose군이 29.99 μ m로 전 기간에 걸쳐 가장 많은 형성량을 보여주었다.

Sucrose를 첨가한 군에서 더 많은 신생골양조직의 형성을 보여주었고, Me₂SO군이 EG군에 비해 형성량이 더 많았다. EG군이 Me₂SO군보다 형성량이 적었지만, 동결보호제를 처리하지 않은 군에 비해서는 좋은 결과를 보여주었다.

전반적으로 1주, 2주, 3주군으로 갈수록 신생골양조직의 형성량이 증가하는 양상을 보여주었다.

1주군의 Me₂SO군과 3주군의 EG군에서는 sucrose를 첨가시 신생골양조직의 형성이 현저히 증가하였다.

IV. 총괄 및 고찰

골결손부에 대한 골이식은 오래전부터 시행되어 왔으며, 그 방법과 기술도 다양하게 이루어지고 성공률도 높은 편이다. 골이식에서 가장 이상적인 결과는 이식체가 완전히 흡수되고, 대신 숙주골과 같은 성질의 골로 대체되는 것이다. 골이식체의 골형성능을 비교하였을때 자가골이 가장 이상적인 이식재로 생각되고 있으나 채취할수 있는 골량이 제한되고 부가적인 수술이 필요한 단점으로 인해서 동종골, 이종골 또는 이물성형재를 이용하게 되며 이러한 이식재들은 자가골에 비해 상대적으로 골형성 효과가 약하기 때문에 여러 가지 골형성 증진

Table 1. Thickness of Osteoid Seam(μm)

		Control	Exp. I	Exp. II	Exp. III	Exp. VI
1week	Sum	190.6	242.48	304.10	222.32	231.32
	Average	18.15	23.09	28.96	21.17	22.03
2weeks	Sum	192.97	294.90	288.13	227.12	234.48
	Average	18.37	28.09	27.44	21.63	22.33
3weeks	Sum	214.22	306.85	314.85	240.02	289.03
	Average	20.4	29.22	29.99	22.86	27.53

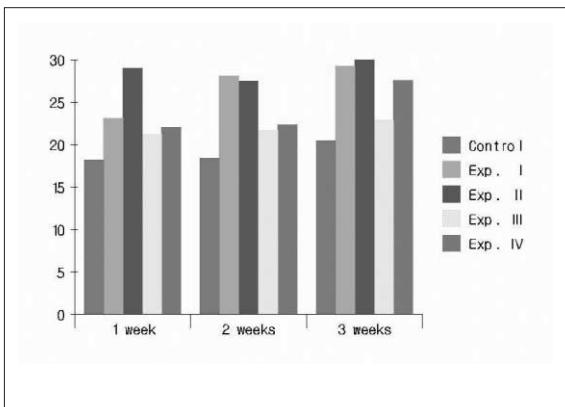


Fig. 1. Bar graph of osteoid seam(μm)

법들이 모색되고 있다. 특히 최근에는 임프란트의 발전으로 인하여 저작기능의 회복이 이전에 비해 월등히 향상될 수 있고 이에 따라 임프란트 식립부로서 결손부의 질적, 양적인 골 재생이 중요하게 되었으며 조기에 이러한 목적을 달성하기 위해서 보다 빠르게 양질의 골을 재생시키려는 시도가 계속되고 있다.

자가골의 골재생능력은 다른 이종골이나 인공골에 비해 골 형성능력이 탁월하여 골이식에서 첫 번째로 선택되는 재료이다. 다만 그 양과 채취가능부위가 제한되어 있고 부가적인 수술이 필요하다는 문제점이 남아있다.

일반적으로 채취한 골은 즉시 식립하여 그 골형성능력을 극대화시키며 때로 저장하기도 한다. 저장방법으로는 냉동법, 방사선조사법, 동결건조법 등 여러 가지가 사용되고 있으며, 각각에 따라 그 효과가 달리 나타난다. 그 중 동결법은 많이 사용되고 있는 술식이며 그 임상적 효과도 뛰어나다. 이종골을 이식하는 경우 탈회, 동결, 건조 등의 방법을 이용하여 면역 거부반응을 줄이고 있으며, 자가골인 경우 면역 거부반응이 없으므로 즉시 식립이 가장 좋지만 저장이 필요한 경우 동결법을 사용한다. 다만 단순 동결시 골아세포들의 생존이 의심되고, 이로 인해 골형성능력이 떨어지는 결과를 초래하기도 한다.

동결법에서 가장 중요한 것은 동결과 해동시에 세포가 얼음 결정의 형성으로 인해 괴사되는 것을 막아주는 것이며, 이를 위해 여러 가지 동결보호제들이 사용되고 있다. 현재 동결법

을 이용한 조직의 저장은 활발하게 이루어지고 있다. 피부, 간, 각막, 배아, 정자 등 여러가지 장기에 사용되고 있으며, 이식 후 생존율을 높이기 위해 많은 노력이 이루어지고 있다.

Me₂SO를 사용하여 냉동한 인간의 각막을 이식하여 장기간 성공한 증례가 보고되고 있다. Erdmann과 Ehlers⁵⁾는 인간의 각막을 냉동이식한 결과 장기간 성공한 증례를 보고하였다. 이 연구에서 58%의 성공율을 보였으며 그들은 냉동조직의 이식이 좋은 결과를 보여준다고 결론내렸다. 냉동한 피부도 자가 이식하기에 좋다. Brondet²⁾ 등은 10% Me₂SO-plasma solution을 이용하여 냉동 보관한 뒤, 자가이식한 결과 이식된 피부는 건강하게 잘 유지되었다고 보고하였다. Me₂SO(dimethyl sulfoxide, C₂H₆OS)는 alkyl sulfoxide의 일종으로 순수한 상태에서는 거의 무취이며 극성이 강한 유기성 액체이기 때문에 많은 방향족과 불포화 탄화수소, 유기화합물 및 기타 많은 물질을 용해하는 강력한 용매이다. 생물작용은 식물이나 동물의 조직에 침투하여 동결상태동안에 생세포를 보존하는 능력을 갖고있으며 연구상의 이용에 제한이 있으나 국소진통제 또는 다른 물질의 침투성을 높이는 약물로서 제안되고 있다. 본 실험에서도 Me₂SO를 이용하여 실험하였으며, 골 생성정도가 다른 용액에 비해 훨씬 좋았음을 알 수 있었다. Ishine¹³⁾ 등은 냉동보존한 간의 조직학적 분석에 대해 연구하였다. 그들은 동결보호제로 0.5M glycerol과 0.5mg/ml 동결방지 당단백을 사용하였다. 그들은 결론에서 극저온상태에서 냉동보존한 간엽(lobule)과 간세포(hepatocytes)의 구조들이 잘 보존되었다고 보고 하였다. Negishi¹⁴⁾ 등은 일차배양을 위해 신선한 조직과 냉동보존한 조직과의 비교에서, 배양한 신경세포의 면역세포화학특징이나, 성상세포(astrocytes), 희돌기교세포(oligodendrocytes) 등이 신선한 뇌와 냉동한 것 사이에 큰 차이를 보이지 않았다고 보고했다. 이때 동결보호제로는 Me₂SO를 사용하였다. 배아의 냉동보존은 체외수정을 위해 널리 사용되고 있으며 불임의 해결에 큰 역할을 하고있다. 난모세포와 배아의 냉동보존은 환자가 나중에 다시 사용할 수 있는 기회를 준다. 또 잘 냉동보존되면 많은 수의 난모세포와 배아를 이식해야 하는 필요성을 줄여준다. 냉동보존의 잇점은 일찍부터 인식되었고 현재는 임상적인 체외수정단계에서 많이 사용되고 있다. Camus⁹⁾ 등은 동결보호제로 Me₂SO를 이용하여 저속냉동과 해동의 효과를 연구하였다. 그들은 319개의 인간배아의 체외수정후 생존력과 활력을

검사하였다. 결과 121개의 배아가 정상적인 기간중에 이식되었으며, 그 중 18명(15%)이 임신에 성공하였다고 보고했다.

꿀의 저장은 단백분해효소(protease)와 콜라게나제(collagenase)와 같은 분해효소의 활성을 막아주는 과정을 통하여 오랫동안 보관할 수 있다. 그동안 꿀의 장기보존을 위해 여러가지 방법들이 행해져 왔다. 생리식염수, 구연산첨가혈액(citrated blood), 배양액 등의 용액에 여러가지 온도에서 꿀조직의 보존을 위한 냉동법이 시행되어 왔다. 어떤 이들은 4°C에서 냉각, -25°C ~ -30°C로의 저속 냉각, -70°C ~ -96°C로의 급속냉각, -183°C ~ -196°C로의 급속냉각 등 다양한 온도에서의 냉동법을 실험하였다. Tomford¹⁵⁾ 등은 -80°C도씨에서의 저장이 가장 이상적이라고 추천하였다. 그 이유로는 첫째, 이 온도가 효소의 파괴 없이 인간의 조직을 저장할 수 있는 최적의 온도라는 증거가 있기 때문이다. 둘째, 액체질소를 사용하는 것이 기계적인 냉동기를 사용하는 것보다 비싸기 때문이다. 셋째, 이 온도의 냉동이 꿀의 생물리학적 강도에 영향을 주지 않기 때문이다. 일반적으로 꿀을 Me₂SO와 DMEM을 이용하여 저장할 때 일반 온도에서의 독성을 막기 위해 4도씨에서 저장하게 된다.

그러나 꿀의 냉동과 해동과정에서 세포의 손상이 일어난다. Mazur¹⁶⁾ 등은 냉동손상에 대해 가설을 제시하였다. 얼음 결정으로 인한 세포내액과 세포외액의 변화 때문이다. 이 변화는 solution effects라고 불려진다. 저속 냉동은 세포외액의 얼음결정을 형성한다. 비록 저속 냉동은 세포내액의 얼음결정을 막는 데는 효과적이지만, 이 또한 세포에 손상을 주는 다른 상황을 부여하게 된다. 세포가 냉동되는 온도 이하로 서서히 떨어질 때, 세포외액에서 얼음결정이 형성되기 시작한다. 세포외액이 얼음결정을 형성하면서 물이 용액에서 빠져나오게 되며, 세포외액의 농도는 높아지게 된다. 삼투압을 유지하기 위해 세포내액이 세포막을 통해 밖으로 빠져나오게 된다. 이 결과 세포내의 염분함량이 높아지게 되고 결과로 세포는 본성이 파괴되어 죽게 된다. Lovelock¹⁷⁾은 대부분의 인간의 세포는 냉동되는 동안 염분의 함량이 일정수준까지 도달하면 죽게 된다고 보고하였다. 결과적으로 solution effect에 의해 손상되며, 포유동물의 세포는 영하 20도씨까지 내려가면 탈수현상으로 파괴되며 이때 반드시 동결보호제가 필요하다고 하였다.

또다른 하나의 요인은 세포내액의 얼음결정형성과, 저속해동시에 부수적으로 생기는 재결정화이다. 세포내액의 얼음생성은 냉각속도가 빠르면 증가하고, 얼음의 재결정화는 해동속도가 느리면 증가하게 된다. 냉각속도를 천천히 하여 탈수를 시키거나, 불투과성 용매(nonpermeable solvent)에 노출시킴으로써 세포내 얼음결정의 형성을 막을 수 있다. Karlsson 등은 Me₂SO를 사용하여 배양된 간조직의 냉동실험에서 세포내 얼음의 양과 비례하여 세포손상이 온다는 것을 확인했으며, 실제적인 얼음양의 한계는 3.7%까지였다.

일반적으로 동결보호제는 냉동되는 동안 세포와 조직을 보호하기 위해 첨가된다. 세포내 물의 양의 변화나, 세포내에서의 결합위치, 세포내에서의 분포 등에 따라 냉동과 해동시의 세포손상정도는 달라진다. 세포내의 물을 탈수시키거나, 동결

보호제를 사용하여 효과적으로 희석시키면 냉동과 해동시에 세포저항성을 증가시키게 된다. 낮은 독성, 높은 물 용해성, 낮은 분자량, 세포막 통과성 용이 등이 동결보호제의 요건이다. dimethyl sulfoxide(Me₂SO), polyethylene glycol(PEG), 2-methyl-2,4-pentanediol(MPD), etanol, ethylene glycol(EG) 등이 동결보호제로 사용된다. 동결보호제는 두가지로 나누어진다. Me₂SO, 1,2-propanediol(PROH), glycerol과 같은 세포투과성 물질과, sucrose 같은 비투과성 물질로 나누어진다. EG는 대사산물의 하나로 생체내 지질, 인지질의 대부분을 차지하는 주요성분이다. 본 실험에서는 Me₂SO와 EG를 사용하여 실험을 하였으며, 그기에 세포 비투과성 물질인 sucrose를 첨가하여 각각의 효과를 비교하였다. Me₂SO를 사용한 경우가 신생골생성량이 더 많았으며, sucrose를 첨가한 경우 그 형성량이 더욱 증가함을 알 수 있었다.

Lovelock과 Bishop¹⁸⁾은 소의 적혈구를 냉동보관하기 위해, glycerol은 소의 적혈구를 통과하지 못하기 때문에 Me₂SO를 이용한 최초의 성공적인 결과를 보고하였다. Ashwood-Smith^{19,20)} 등은 쥐의 골수를 동결하는데 Me₂SO와 15% glycerol을 이용하여 실험한 결과, Me₂SO가 더 효과적이라고 주장하였다. Dougherty²¹⁾는 glycerol보다 Me₂SO를 더 선호하였는데 이유는 세포투과성이 더 좋기 때문이다. Me₂SO를 첨가와 제거시에 발생하는 삼투압 변화(Osmotic shock)가 glycerol보다 덜하다. 본 실험에서도 Me₂SO를 사용하여 실험하였는데 그 이유는 오랫동안 사용되고 있는 동결보호제이며 그 효과 또한 우수하다고 보고되고 있어 꿀의 냉동보존에도 효과가 있을 것이라 기대하였으며, 실험적으로 그 결과를 확인할 수 있었다. 단순동결처리군이나 EG사용군보다 고품형성량이 더 우수함을 알 수 있었다.

장영진²²⁾은 진주조개 (Pinctada fucata martensii)담륜자를 냉동보존하기 위하여 dimethyl sulfoxide (Me₂SO), ethylene glycol(EG), glycerol과 1,2-propanediol의 4가지 동결보호제를 사용하여 냉동실험을 실시한 결과 적합한 동결보호제는 1.0~2.0M의 Me₂SO와 EG로서 해동후 생존율이 82.8~97.4%로 가장 높았다고 보고하였다. Amorim⁶⁾ 등은 ethylene glycol을 동결보호제로 사용하여 난소를 냉동보존하였는데 세포독성이 가장 적으면서도 효과적인 농도를 1.0~2.0M이라고 결론지었다. Salehnia²³⁾는 동결보호제로써 ethylene glycol을 사용하여 백서의 난소를 냉동후 자가이식하였으며 이식후 2주동안의 조직학적 사진상에서 우수한 결과를 얻었다. Robinson²⁴⁾ 등은 4가지 동결보호제의 물리적, 생물학적인 차이를 비교실험하였다. Ethanediol, Me₂SO, Butane-2,3-diol, Propane-1,2-diol을 이용하여 비교한 결과 Propane-1,2-diol이 조직의 유리화에 가장 적합한 동결보호제였다고 하였다. Mantovani⁷⁾ 등은 말의 정자를 냉동보존하는 과정에서 이전에 동결보호제로써 사용하던 독성이 많은 glycerol 대신에 ethylene glycol이 더욱 우수함을 보고하였다. 따라서 본 실험에서는 동결보호제로써 glycerol보다 독성이 덜한 10%의 ethylene glycol을 사용하였다. 오정환²⁵⁾ 등은 인간의 장골에서 세포를 분리하여 10%의 Me₂SO를 동결보호제로 사용한 군과 동결보호제를 사용하지 않은군을 이용하여 급속냉동을 시도하여

다음과 같은 결론을 내렸다. 동결보호제가 없이 냉동한 경우 생존한 세포가 없었으며, 동결보호제를 이용하여 냉동한 경우 조골세포(osteoblast-like cell)가 생존가능하였다. 또, 골조직에서 저속냉동과 급속해동이 조골세포의 생존에 유리하였다고 보고하였다. 급속냉동군에서 저속냉동군보다 세포의 성장이 적은 이유는 동결보호제가 세포와 조직에 침투하는 깊이에 따라 달라진다고 하였다. 동결보호제의 골조직에로의 침투가 살아 있는 세포의 수를 증가시키는 중요한 요인이 되며, Me₂SO의 제한된 투과력은 결과적으로 낮은 세포생존율을 나타내게 된다. 본 실험은 그의 세포실험을 임상에 적용시켜 보기 위해 직접 골에 동결보호제를 처리하여 냉동보존하여 실험하였으며, 결론적으로 동결보호제의 사용이 골세포의 생존에 도움이 되며 그로 인한 골 생성이 동결보호제를 사용하지 않은 군보다 훨씬 양호함을 확인할 수 있었다. 또한 sucrose의 사용시 골형성이 더 많이 된 것을 확인할 수 있었는데, 이는 세포투과성 물질과 세포비투과성 물질을 함께 사용함으로써 각각의 장점들이 함께 작용하여 냉동으로 인한 세포과과가 줄어들어 골형성에 대한 상승효과를 가져온 것으로 생각된다.

동결보호제를 제거하기 위해 Leibo와, Schneider와 Mazur^{26,27)}가 보고한 sucrose dilution method를 사용하였다. 동결보호제의 제거는 해동된 골을 sucrose용액 처리를 해서 이루어지며, 이는 급속한 삼투압의 변화(osmotic shift)와 관련된 심한 부종을 방지하게 된다. sucrose용액은 동결보호제를 제거하는 동안 부종의 정도를 조절하며, 이는 동결보호제가 투과된 세포의 초기의 높은 몰삼투압농도를 중화시킴으로써 가능하게 된다. 동결보호제가 세포를 떠나면서 삼투압평형을 이루기 위해 세포는 물을 잃으면서 수축하게 된다. 생리학적인 용매에서 세포는 다시 원래의 부피를 회복하게 된다. 본 실험에서 해동시 동결보호제를 제거하기 위해 실온에서 0.5M, 0.25M, 0M sucrose가 들어 있는 각각의 DMEM용액에 5분간 단계적으로 유지시켜 동결보호제를 제거하였다.

이식한 골의 합성에서 일어나는 조직학적 변화들을 순서대로 연구한 결과들이 많이 있다. 그들은 골합성의 조직학적 연구에서 피질골과 해면골 사이에 차이가 있다고 제안했다. 신선한 자가해면골이 골형성과정에 의해 먼저 치유되고 나중에 골흡수가 일어난다. 피질골세포만 이식한 경우는 골흡수가 먼저 일어나서 치밀한 골에 공간을 만들게 되고, 이어서 골형성과정이 일어난다.

본 실험에서 신생골양조직의 형성량을 보면, 골형성초기인 1주군에서는 동결보호제 미처리군에 비해 Me₂SO군들이 현저한 증가량을 보였고, 2주, 3주군에서도 가장 많은 형성량을 보여주고 있었다. 또 동결보호제 처리군의 1주군과 3주군을 비교해 볼때는 점차로 골형성량이 증가세를 보인다. 실험 3주군의 육안적 소견에서 골이식부위를 거의 구분할 수 없었으며 반자동화상분석 시스템을 이용한 골양조직의 측정에서 예상 결과와 유사한 결과를 확인하였다.

골이식에 있어서 세포의 생존이 중요한 역할을 하는지에 대해 많은 의견들이 있다. 많은 연구가들이 이식된 골의 대부분

의 세포가 죽는다고 믿는다. 그러나 몇몇 연구에서 신선한 골이식시 어떤 세포들(largely surface cells, endosteum, contained marrow cells)이 이식된 골의 재혈관화가 이루어질때까지 생활력을 유지하고, 이식된 골이 생착되는데 중요한 역할을 하게 된다. 가장 이상적인 골이식은 혈관화가 잘 되어있고, 연조직으로 잘 덮혀지는 부위에 신선한 해면골을 자가이식하는 경우이다. 골이식시 새로운 골가교(callus)의 형성에 대해 두가지 의견이 있다. 하나는 이식된 골에서 바로 형성된다는 의견과, 숙주골에서 골모세포(osteoprogenitor cells)가 분화되면서 이루어진다는 주장이다. 이식된 골표면의(최대 0.3mm) 골아세포와 골세포가 이식시 생존하여 woven bone의 초기 골격을 형성하며, 이 부위로 혈관생성이 이루어 지게 된다. 수술 후 첫 4-8주 동안 이식된 골의 생존된 골세포가 골가교(callus)형성에 중요한 역할을 한다. 그러므로 냉동보관된 골의 조골세포가 생존가능하면 이식된 골과 숙주사이의 골형성에 도움이 될 것이다.

일반적으로 자가골이식체의 경우 이식후 4주까지는 이식체에 포함된 조골세포의 활성화로 골양조직이 형성되며 2주째부터 시작되어 6주이후에 최대활성을 보이며 골유도에 의해 골형성이 지속된다고 한다. 하지만 가토의 치유기전이 인체에 비하여 3배정도 빠르다고 하며, 이를 바탕으로 결과를 추론할 경우 가토의 자가골이식 후 1주에 최대 골양조직의 형성을 짐작할수있으며 3주에는 골조직의 치유를 예상할수있다. 본 실험에서는 1, 2, 3주에 지속적으로 골양조직의 생성이 증가함을 관찰 할 수 있었다.

이미 동결보호제를 사용한 냉동보존방법이 많이 사용되고 있지만, 위의 연구를 통하여 자가골의 냉동보관도 임상적으로 가능하게하여 자가골은행에 바로 적용될 수 있게 되기를 기대한다. 우리는 위의 방법이 골채취, 골이식, 골채건 등 구강악안면영역에서 많은 도움이 되기를 기대하며 보다 많은 연구들이 골 냉동과 세포생존을 위해 필요하리라 생각한다.

V. 결 론

백색가토를 실험동물로 이용하여 자가골의 냉동 보관시 동결보호제가 세포생존력을 도와 골이식 시 골형성에 도움이 되는지를 확인하고 어떤 동결보호제가 더 효과적인지를 밝히기 위하여 단순동결군, Me₂SO군, Me₂SO와 sucrose의 혼합군, Ethylene glycol군, Ethylene glycol과 sucrose의 혼합군 등을 실험군으로 자가골을 냉동시킨 후 재이식하여 각각의 골형성능을 평가한 결과 다음과 같은 결과를 얻었다.

1. 동결보호제를 첨가한 실험군에서 단순 냉동보관한 대조군에 비하여 가골이 비교적 잘 형성되었고 양호한 골형성을 보였다.
 2. 동결보호제로 Me₂SO 사용군이 Ethylene glycol군보다 골형성이 더 활발하였다.
 3. Me₂SO군과 Ethylene glycol군 모두에서 Sucrose를 첨가한 군이 더 나은 골형성 양상을 보였다.
- 이상의 결과들을 종합하면 동물실험결과 동결보호제를 첨

가하여 냉동을 시행한 경우에 골형성장상이 우수하였으며, 특히 Me₂SO와 sucrose를 혼합 첨가시 더욱 우수하였다. 앞으로 여러 가지 동결보호제와 동결법에 대한 연구가 활발히 이루어지면 자가골의 효과적인 저장이 가능하리라 생각되며, 조골세포의 생활력을 유지할 수 있는 자가골은행의 임상적용이 가능해 지리라 생각된다.

참고문헌

- Bakken AM, Bruserud O, Abrahamson JF: No Differences in Colony formation of Peripheral blood stem cells Frozen with 5% or 10% Dimethyl Sulfoxide. *J Hematother Stem Cell Res* 2003;12(3):341.
- Jomha NM, Lavoie G: Cryopreservation of Intact Human Articular Cartilage. *Acta Crystallogr D Biol Crystollogr* 2002;58:2060.
- Lee JA: Rapid Freezing of Umbilical cord Blood in a -80°C. *The Korean J Blood trasfusion* 2001;1(1):55.
- Jung YH: Cryopreservation of Rat Hepatocytes for the Use of Primary Culture. *The Korean J Gastroenterology* 2003;41(1):41.
- Erdmann L, Ehlers N: Long-term Results with Organ Cultured, Cryopreserved Human Corneal Grafts. Re-examination of 17 Patients. *Acta Opthal* 1993;71:703.
- Amorim CA, Rondina D, Rodrigues AP, Costa SH, Goncalves PB, de Figueiredo JR, Giorgetti A: Isolated Ovine Primordial Follicles Cryopreserved in Different Concentrations of Ethylene Glycol. *Theriogenology* 2003;60:735.
- Mantovani R, Rora A, Falomo ME, Bailoni L, Vincenti L: Comparison Between Glycerol and Etylene Glycol for the Cryopreservation of Equine Spermatozoa. *Reprod Nutr* 2002 ;42:217.
- Buhr MM, Fiser P, Bailey JL, Curtis EF: Cryopreservation in Different concentrations of Glycerol alters Boar sperm and Their membranes. *hematother Stem Cell Res* 2001;10(5):709.
- Camus M, Abbeel E, Waesberghe L, Wisanto A, Devroey P, Steirteghem AC: Human Embryo Viability after Freezing with Dimethylsulfoxide as a Cryoprotectant. *Fertil Steril* 1989;51(3):460.
- Browne RK, Mahony M, Clulow J: A Aomparison of Sucrose, Saline, and Saline with egg-yolk diluents on the Cryopreservation of Cane toad Sperm. *Exp Anim* 2002;51(4):383.
- Pegg DE: The History and Principles of Cryopreservation. *J Androl* 2001;22(6):961.
- Brondet R, Gilbert-thevenin A, Pierre C, Ehram A: Skin Preservation by Programmed Freezing. *Br J Plast Surg* 1982;35:530.
- Ishine N, Rubonsky B, Lee CY: A Histological Analysis of Liver Injury in Freezing Storage. *Cryobiology* 1999;39(3):217.
- Negishi T, Ishii Y: Cryopreservation of Brain Tissue for Primary Culture. *Hum Reprod* 2002;17(9):2419.
- Tomford WW, Ploetz JE, Mankin HJ: Bone Allografts of Femoral Heads ; Procurement and Storage. *J Bone Joint Surg* 1986;68-A(4):534.
- Mazur P, Leibo SP, Chu EHY: A Two-factor Hypothesis of Freezing Injury. *Exp Cell Res* 1972;71:345.
- Lovelock JE: The Mechanism of the Protective Action of Glycerol Against Haemolysis by freezing and Thawing. *Biochem Biophys Acta* 1953;11:28.
- Lovelock JE, Bishop M: Prevention of Freezing Damage to Living Cells by Dimethyl Sulfoxide. *Nature* 1959;183:1394.
- Ashwood-Smith MJ: Current Concepts Concerning Radioprotective and Cryoprotective Properties of Diemthyl Sulfoxide in Cellular Systems. *Ann N.Y. Acak Sci* 1967;141:41.
- Ashwood-Smith A: Preservation of Mouse Bone Marrow at -78 with Dimethyl Sulfoxide. *Nature* 1961;190:1204.
- Dougherty R: Use of Dimethyl Sulfoxide for Preservation of Tissue Culture Cells by Freezing. *Nature* 1962;193:550.
- 장영진: Pinctada fucata martensil 달팽이의 냉동보존을 위한 동해 방지제의 선택. *발생과 생식* 1991;3:107.
- Salehnia M: Autograft of Vitriified Mouse Ovaries using Ethylene Glycol as Cryoprotectant. *Exp Anim* 2002;51 :509.
- Robinson MP, Wusteman MC, Wang L, Pegg DE: Electromagnetic Re-warming of Cryopreserved Tissue: Effect of Choice of Cryoprotectant and Sample Shape on Uniformity of Heating. *Semin Reprod Med* 2002;20(1):1.
- Jung-Hwan Oh, Joachim E. Zller and Alexander Kbler: A new bone banking technique to maintain osteoblast viability in frozen human iliac cancellous bone. *Cryobiology* 2002;44:279.
- Leibo SP: A One-Step Method for Direct Non-surgical Transfer of Frozen-Thawed Bovine Embryos. *Theriogenology* 1984;21:767.
- Schneider U, Mazur P: Osmotic Consequences of Cryoprotectant Perneability and its Relation to Survival of Frozen-Thawed Embryos. *Theriogenology* 1984;21:68.
- Boyne PJ: Review of the Literature on Cryopreservation of Bone. *Cryobiology* 1968;4:341.
- Willadson SM: Factors affecting the Survival of Sheep Embryos during Deep-Freezing and Thawing. In the Freezing of Mammalian Embryos. Edited by Elliot K, Whelan J, Excerpta Medica/Amsterdam, 1977.
- Rall WF, Fathy GM: Ice Free Cryopreservation of Mouse Embryos by Vitriification. *Nature* 1985;313:573.
- Ohlendorf C, Tomford WW, Markin HJ: Chondrocyte Survival in Cryopreserved Osteochondral Articular Cartilage. *J Orthop Res* 1996;14(3): 413.
- Goldberg VM, Shaffer JW, Field G, Davy DT: Biology of Vascularized Bone Grafts. *Orthoped Clin North Am* 1987;18(2):197.
- Burwell RG: The Function of Bone Marrow in the Incorporation of a Bone Graft. *Clin Orthopae Rel Res* 1985;200:125.
- Frielande GE: Immune Responses to Osteochondral Allografts: Current Knowledge and Future Directions. *Clin Orthop* 174:58, 1983.
- Elves MW: Humoral Immune Response og Allografts of bone. *Int Arch Allergy Appl Immunol* 1974;47:718.
- Darcy DA: Reaction of Rabbits to Frozen Homografts. *Pathol Bacteriol* 1955;71:143.
- Sell KW, Friedlaender GE, Strong DM: Immunogenicity and Freez-drying. *INSERM* 1976;62:187.
- Solheim E, Pinholt EM, Talsnes O et al: The Relationship between Revascularization and Osteogenesis in Fresh or Demineralized Bone Grafts. *Eur Surg Res* 2001;33:42.
- Bassett CAL: Clinical Implications of Cell Function in Bone Grafting. *Clin Orthop Rel Res* 1972;87:49.
- Epstein S: Serum and Urinary Markers of Bone Remodelling: Assessment of Bone Turnover. *Endocrine Rev* 1988;9:437.
- Harris SA, Enger RJ, Riggs BL, Spelsberg TC: Development and Characterization of a Conditionally Immortalized Human Fetal Osteoblastic Cell Line. *J Bone Miner Res* 1995;10(2):178.
- Auxhausen W: The Osteogenetic Phases of Regenerations of Bone, a Historical and Experimental study. *J Bone Joint Surg* 1956;38A:593.
- Trounson A: Cryopreservation. *Br Med Bulletin* 1990;46(3):695.
- Whittingham DG, Leibo SP, Mazur P: Survival of Mouse Embryos Frozen to -196oC and -296oC. *Science* 1972;178:411.
- Szell A, Shelton JN: Sucrose Dilution of Glycerol from Mouse Embryos Frozen Rapidly in Liquid Nitrogen Vapour. *J Reprod Fert* 1986;76:401.

사진부도설명

- Fig. 1. Photograph shows drilling procedure with trephine drill
- Fig. 2. Photograph shows defect area of femoral head
- Fig. 3. Photograph shows harvested bone
- Fig. 4. Photograph shows replantation of bone
- Fig. 5. Photomicrographs of control group (Goldner's modified Masson trichrome stain)
- 1 week($\times 10$). Photomicrograph shows acute inflammatory reaction
 - 2 weeks($\times 100$). Osteoclasts are lined on the surface of graft materials.
 - 3 weeks($\times 10$). Photomicrograph shows a net like bony callus.
- Fig. 6. Photomicrographs of experimental group I (Goldner's modified Masson trichrome stain)
- 1 week($\times 10$). Photomicrograph shows active remodeling process.
Osteoclasts are lined on the surface of graft bone.
 - 2 week($\times 100$). Photomicrograph shows advanced bone formation.
 - 3 week($\times 10$). Photomicrograph shows high activity of remodeling process with osteoblastic lining upon newly formed osteoid.
- Fig. 7. Photomicrographs of experimental groups II (Goldner's modified Masson trichrome stain)
- 1 week($\times 10$). Osteoclasts are lined on the surface of grafted bone.
 - 2 week($\times 100$). Photomicrograph shows newly formed trabecules with persisting remodeling procedures.
 - 3 week($\times 40$). Photomicrograph shows more advanced bone formation areas
- Fig. 8. Photomicrographs of experimental groups III (Goldner's modified Masson trichrome stain)
- 1 week($\times 10$). Photomicrograph shows remodeling procedure
 - 2 weeks($\times 100$). Photomicrograph shows advanced bone formation than previous specimen(1 week) and active foreign body reaction.
 - 3 weeks($\times 10$). Photomicrograph shows newly formed trabecules and active remodeling process
- Fig. 9. Photomicrographs of experimental groups VI (Goldner's modified Masson trichrome stain)
- 1 week($\times 10$). Osteoclasts are lined on the surface of grafted bone and osteoid seams are a little thick.
 - 2 weeks($\times 100$). Photomicrograph shows high activity of remodeling process with osteoblastic lining upon newly formed osteoid.
 - 3 weeks($\times 10$). Photomicrograph shows more advanced bone formation and quality of new bone was good.

사진부도 ①

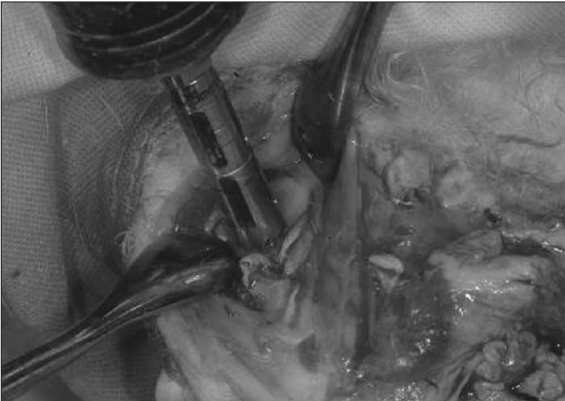


Fig. 1. Harvesting of Bone

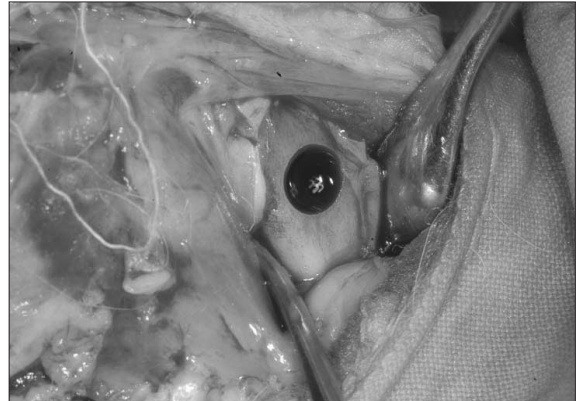

Fig. 2. Defect area of Femoral Head

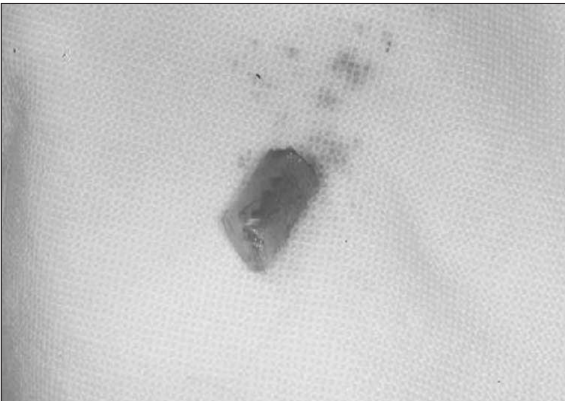


Fig. 3. Harvested Bone Chip

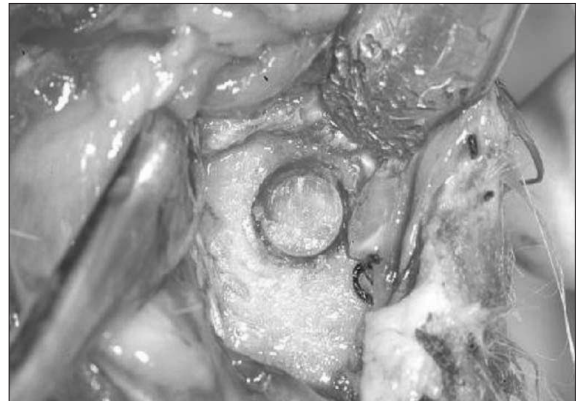
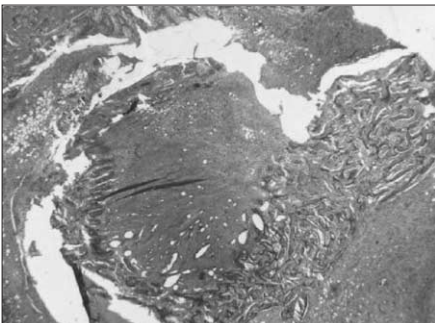
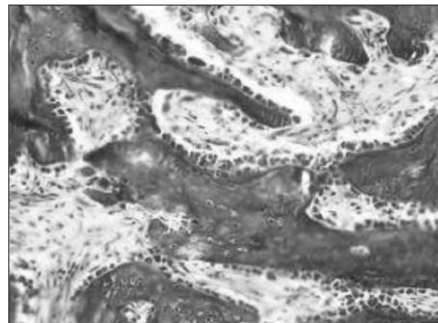


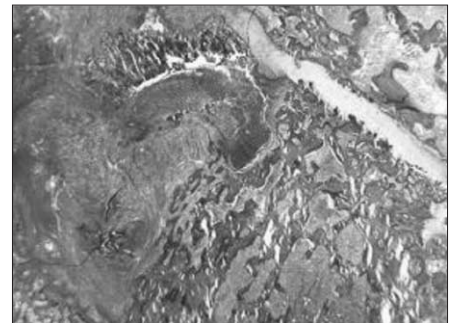
Fig. 4. Replantation of Frozen Bone Chip



a. 1 week(x10)



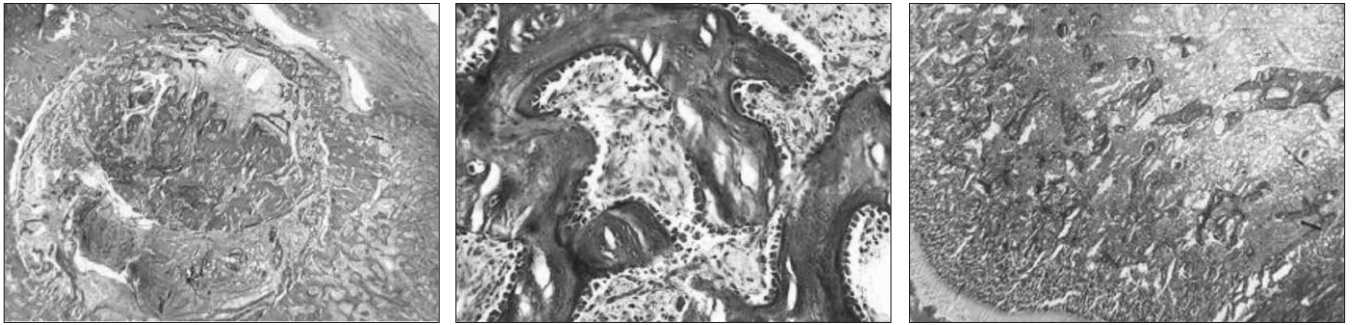
b. 2 weeks(x100)



c. 3 weeks(x10)

Fig. 5. Photomicrographs of control group (Goldner's modified Masson trichrome stain)

사진부도 ②

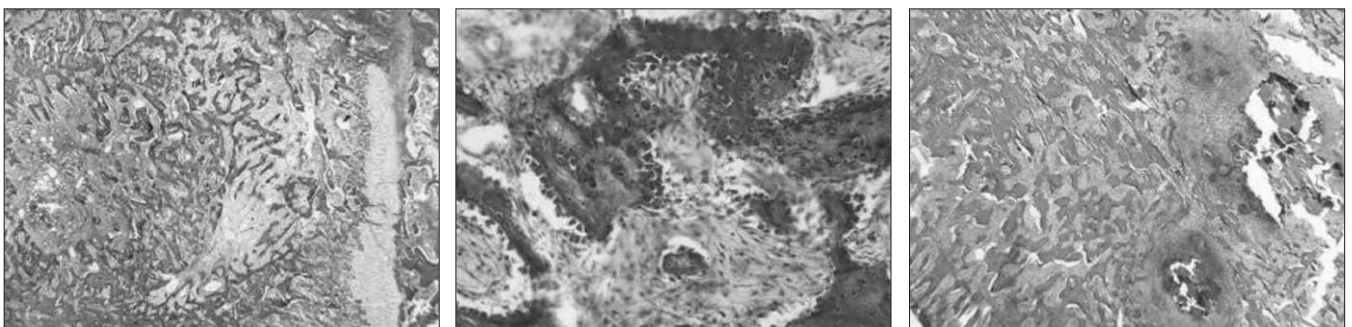


a. 1 week(x10)

b. 2 weeks(x100)

c. 3 weeks(x10)

Fig. 6. Photomicrographs of experimental group I (Goldner's modified Masson trichrome stain)




a. 1 week(x10)

b. 2 weeks(x100)

c. 3 weeks(x40)

Fig. 7. Photomicrographs of experimental groups II (Goldner's modified Masson trichrome stain)

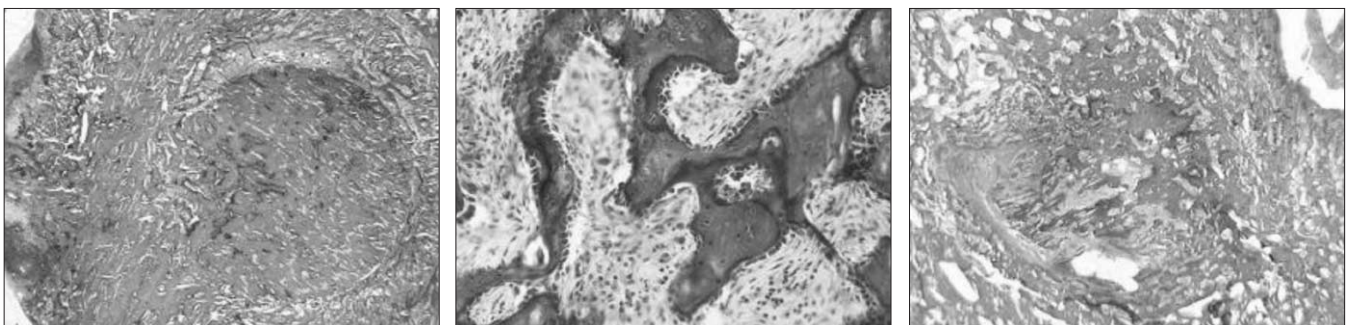


a. 1 week(x10)

b. 2 weeks(x100)

c. 3 weeks(x10)

Fig. 8. Photomicrographs of experimental groups III



a. 1 week(x10)

b. 3 weeks(x100)

c. 3 weeks(x10)

Fig. 9. Photomicrographs of experimental groups VI