

백서에 식립한 치과용 임플란트의 골유착에 흡연이 미치는 영향

김세호* · 김성민* · 김지혁* · 박영욱* · 박찬진** · 정기명*** · 이석근****

*강릉대학교 치과대학 구강악안면외과학교실, **강릉대학교 치과대학 치과보철학교실,
강릉대학교 치과대학 생리학 및 신경과학교실, *강릉대학교 치과대학 구강병리학교실

Abstract (J. Kor. Oral Maxillofac. Surg. 2005;31:291-299)

INFLUENCE OF CIGARETTE SMOKE INHALATION ON DENTAL IMPLANT OSSEOINTEGRATION IN THE RAT

Se-Ho Kim*, Sung-Min Kim*, Ji-Hyuck Kim*, Young-Wook Park*, Chan-Jin Park**,
Ki-Myoung Jung***, Suk-Keun Lee****

*Department of Oral and Maxillofacial Surgery, **Department of Prosthodontics,
Department of Physiology and Neuroscience, *Department of Oral Pathology,
College of Dentistry, Kangnung National University

Objectives : It is well known that cigarette smoking is hazardous to the osseointegration of dental implant, due to the impaired wound healing accompanied by reduced alveolar bone density. The aim of this study is to evaluate the influence of cigarette smoke on the implant osseointegration by the time factor consideration.

Materials and methods : Twenty-four male Sprague-Dawley rats (8 weeks, weighting 200 to 250g) were used in this study. In the experimental group, 13 rats were exposed to cigarette smoke, 8 minutes per day during 6 weeks, and 12 rats in the control group were not exposed at any time. RBM (Resorbed blasting media) surfaced implant (diameter 3.3mm, length 5.0mm, AVANA Co., Korea) was placed in the right femur of each rat. Each implant with surrounding bone was prepared with microtome (cutting band 0.2mm[®], EXAKT Co., Germany) after 1 day, 2, 4, 8 and 12 weeks and stained with toluidine blue (1%). Another clinical investigation of each implant was also done at each evaluation time.

Results : Clinical investigation around implant fixture showed that there were no significant differences between the control and experimental group. Microscopic observation around implant fixture showed that there were significant differences between the control and experimental group at the initial stage after implant fixture installation. Experimental group showed a decreased bone to implant contact within 4 weeks compared to control group, but showed similar characteristics after 4 weeks.

Conclusion : Smoking inhalation effect on the dental implant showed the impaired wound healing by vasoconstriction and decreased intramedullary blood flow at initial stage of osseointegration. This experimental results can be clinically useful to the implant surgery of smoking patients.

Key words: Dental implants, Osseointegration, RBM surfaced implant, Smoke inhalation, Wound healing

I. 서 론

임플란트를 이용한 치료의 예지성은 최근 연구에서 약 90% 이상의 높은 성공율이 보고되고 있다¹⁾. 이런 여러가지 임플란

트 성공에 관여하는 요인 중^{2,4)}, 환자의 전신적인 상태는 직접적으로 골의 치유에 영향을 미치기 때문에 임플란트 성공에 중요한 요인으로 사료된다⁵⁾.

특히 임플란트의 실패와 연관된 여러 원인 중, 흡연은 대표적인 경우로 고려되며^{6,8)}, 구강내 슬후 창상의 치유를 방해하고, 치조골의 흡수를 야기하며, 치주염의 빈도를 높인다는 사실은 이미 잘 알려져 있다^{9,13)}. Gorman⁴⁾ 등도 임플란트 2차 수술 시 흡연과 임플란트의 실패율과의 상관관계에 대해서 평가하였으며, 흡연은 임플란트의 성공에 불리하다고 제한하였다. Lambert⁵⁾의 연구에서도 각각 흡연자와 비흡연자 군에 식립된 임플란트의 임상적인 연구 결과 흡연자가 비흡연자에 비해 낮

김성민

210-702 강원도 강릉시 지변동 123번지
강릉대학교 치과대학 구강악안면외과학교실 및 구강과학연구소

Sung-Min Kim

Dept. of OMFS, College of Dentistry, Kangnung National Univ. & Oral Science Institute
Jibyeon-dong 123, Kangnung-city, Gangwon-do, 210-702, South Korea
Tel: +82-33-640-2468, 3139 Fax: +82-33-642-6410
E-mail: smin_kim@kangnung.ac.kr

* 이 논문은 2004년도 한국학술진흥재단의 지원에 의하여 연구되었음 (과제고유번호 : KRF-2004-041-E00308).

은 성공율을 보고하였다.

기존의 연구는¹⁶⁻¹⁸⁾ 단순히 임플란트의 골유착에 니코틴이 미치는 효과에 관해 실험적인 수준에서 평가하였으며 또한 골유착 과정의 전반적인 결과에 관해서만 언급되었지만 흡연을 시행 후 시간에 따른 영향에 관한 실험적인 연구는 이루어지지 않았다.

본 연구는 백서의 대퇴부에 식립된 임플란트를 통해 흡연이 임플란트의 표면에 어떠한 영향을 미치며 시간에 따른 흡연이 골형성에 미치는 영향에 관해 초점을 두었다.

II. 재료 및 방법

1. 실험 동물 모델

8주일 된 백서 25마리를 실험에 이용하였다. 실험에 사용된 백서의 무게는 약 200g에서 250g이고 55%의 습도에서 12시간 동안 빛이 들어오는 조건에서 생활하였으며 약 24도의 온도에서 사육하였다. 실험동물은 자유롭게 물과 음식을 섭취하였으며 강릉대학교 동물실험 윤리위원회의 안내에 따라 모든 사육과 실험을 진행하였다.

2. 실험 설계

실험 동물은 크게 두 그룹으로 분류하였다. 실험군에서는 총 13마리의 백서를 담배연기에 노출시켰으며 하루에 8분씩 총 6주 동안 흡연을 시행하였다. 대조군은 12마리의 백서를 실험에 사용하였으며 어떤 담배 연기에도 노출시키지 않았다. 실험군과 대조군은 5개의 세부그룹 (1일 : 실험군 2마리, 대조군 2마리, 2주 : 실험군 3마리, 대조군 3마리, 4주 : 실험군 3마리, 대조군 3마리, 8주 : 실험군 2마리, 대조군 2마리, 12주 : 실험군 3마리, 대조군 2마리)으로 분류하였으며 각각의 세부 그룹은 2마리에서 3마리로 구성되었다. 담배연기에 노출되도록 고안된 45×20×20 cm³의 크기를 가지는 투명한 아크릭 상자로 특별히 고안된 장치를 사용했으며, 이 장치의 옆면에는 6개의 구멍을 통하여 담배 연기가 백서에게 흡입되도록 하였다 (Fig. 1-a, b). 동시에 3마리의 백서가 상자 안에서 담배 연기에 흡연 되도록 시행하였다. 참고로 문헌고찰을 통해 10개의 담배에는 총 1.3mg의 니코틴이 포함되어 있다고 간주하였다 (Fig. 1-c).

백서에게 흡연을 시행 후 RBM (Resorbed blasting media)으로 표면 처리된 임플란트(AVANA®, diameter 3.3 mm, length 5.0 mm, Korea)를 백서의 대퇴부에 식립하였다 (Fig. 2-a, b, c). 각각의 임

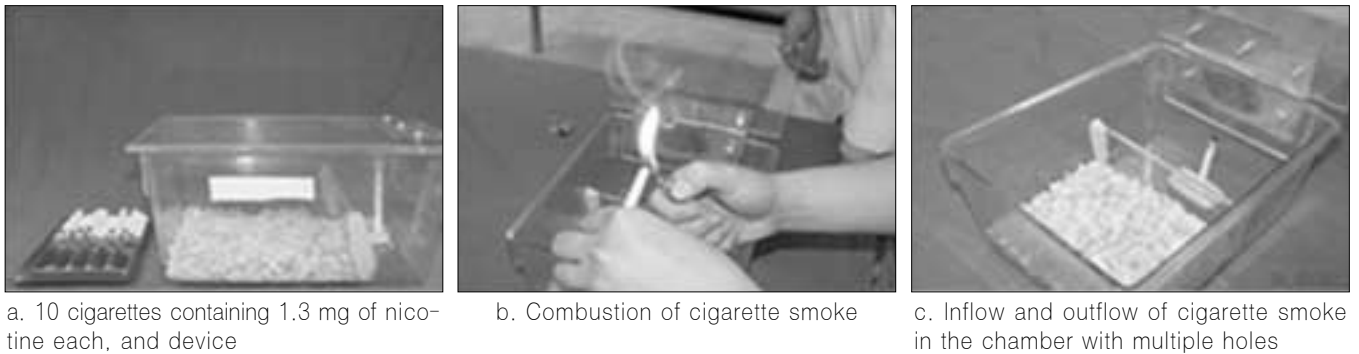

Fig. 1. Specifically designed cigarette smoke device, 45×20×20 cm³ sized clear acrylic resin chamber

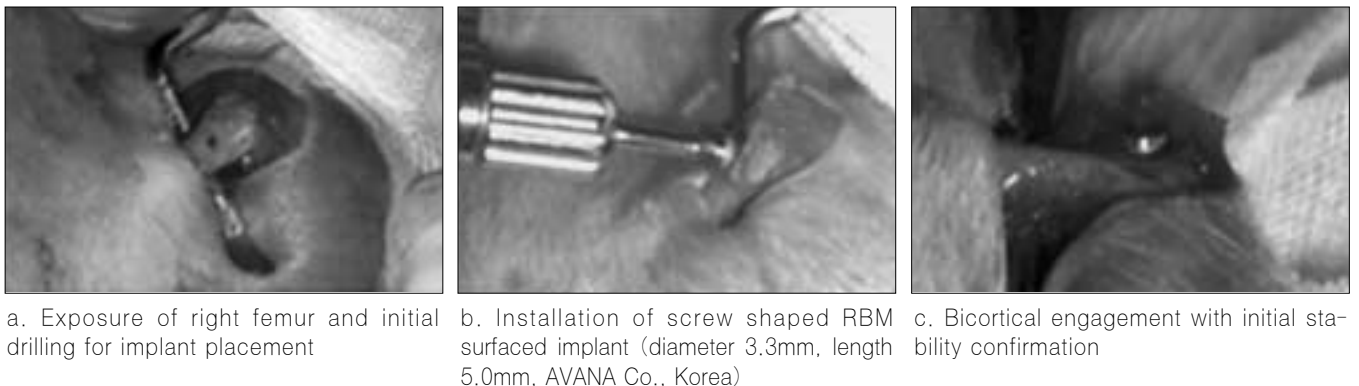


Fig. 2. Implantation procedures on the right femur of rat

플란트와 주위 골조직은 임플란트 식립 후 1일, 2주, 4주, 8주, 12주에 절삭기 (cutting band 0.2mm, EXAKT®, Norderstedt Co., Germany)를 이용하여 일정한 규격의 조직절편을 만들었으며 1%의 톨루이딘 블루로 염색을 시행하였다. 조직학적인 소견을 실험군과 대조군 두 그룹에서 시기에 따라 비교하였으며 임상적인 검사도 같이 시행하였다 (Fig. 3-a, b, c).

3. 임플란트의 식립

마취는 케타민 (60mg/kg, ketamine hydrochloride, Yuhan Co., Korea)과 럼폰 (3mg/kg, 2% xylazine hydrochloride, Bayer Korea Ltd., Korea)을 이용하여 복강내 마취를 시행하였다. 백서의 오른쪽 대퇴부는 포타딘으로 소독 후 털을 제거하였으며, 이러한 모든 외과적 술식은 멸균된 상태에서 진행하였다. 임플란트의 식립을 위해 백서의 오른쪽 대퇴부에 약 1cm 가량 절개를 시행 했으며 조직 박리를 시행한 후 노출된 대퇴부에 임플란트를 식립하였다. 각각의 근육은 흡수사를 이용하여 봉합하였으며 피부층은 나일론을 이용하여 봉합을 시행하였다.

술후 모든 백서는 마취에서 완전히 회복 될 때까지 따뜻한 온도로 케이지에 보관하였으며, 동통을 감소시키고 임플란트 식립부위에 감염을 예방하기 위하여 타라신 (2mg/kg, ketorolac tromethamine, Yuhan Co., Korea)과 이세파신 (1.5mg/kg, isepacine sulfate, Yuhan Co., Korea)을 술후 3일 동안 일정한 간격으로 주입하였다.

4. 임상적 평가과정 및 조직학적 평가

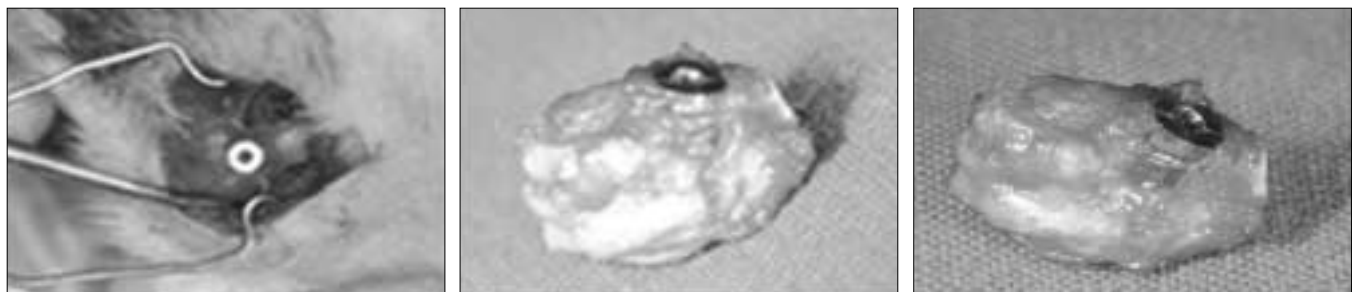
1일, 2주, 4주, 8주 및 12주 후 백서의 무게의 변화와 대퇴부위의 위축 여부 등에 관하여 검사하였으며 골 결손, 노출된 나사산의 수 및 임플란트 주위의 염증의 정도를 평가하였다.

백서의 대퇴부에서 채득한 조직절편은 중성 포르말린으로 고정된 후, 일주일 동안 4도에서 보관하였다. 조직 절편은 에틸알콜을 단계적으로 처리하여 조직을 고정하였으며, 메틸메타아크릴레이트에 고정을 시행하였다. 아크릴 슬라이드에 고정하고 약 30µm의 두께로 조절한 뒤 1%의 톨루이딘 블루로 염색하였다.

III. 실험결과

1. 임상적 결과

모든 백서의 대퇴부에서 위축은 관찰되지 않았으며, 뚜렷한 체중감소 및 감염의 소견도 없었다. 임플란트 주위에 염증이 나 골벽 결손, 노출된 나사산에 대하여 임상적인 검사를 시행하였다 (Fig. 3-b, c). 두 그룹 모두 임플란트 주위에 특별한 염증 소견은 관찰되지 않았지만 실험군의 경우 두개의 임플란트가 12주 그룹에서 골유착이 일어나지 않았다. 골벽 결손의 정도는 각각의 임플란트에 대하여 세 단계로 나누었으며 각각의 그룹에서 차이점은 없었으며, 노출된 나사산 수에 있어서도 임상적으로 뚜렷한 차이점은 없었다 (Table 1).



a. Surgical exposure

b, c. Wall defect with exposed thread observation

Fig. 3. Clinical investigation after 12 weeks

Table 1. Clinical investigation around implant fixture

	Wall defect		Exposed thread		Inflammation	
	Control	Experimental	Control	Experimental	Control	Experimental
1 day	++	++	1	1	-	
2 weeks	+	+	2	3	-	-
4 weeks	++	+	3	3	-	-
8 weeks	+++	++	4	3	-	-
12 weeks	++	+++	2	5	-	-

+++ severe ++ moderate + weak

2. 조직학적 소견

조직 절편은 ×100, ×200, ×400의 비율로 전자 현미경을 통하여 관찰했으며, 일반적으로 신생골은 톨루이딘 블루에 의하여 밝게 염색되어 쉽게 관찰할 수 있었지만 성숙한 골은 비교적 염색의 관찰이 용이하지는 않았다.

2-1. 임플란트 식립 후 1일째 조직학적 소견

대조군에서는 많은 양의 해면골이 임플란트 주위에서 발견되었으며, 골소주는 서로 연결된 형태를 보였다. 하지만 실험군의 경우 치밀골과 해면골 주위로 새로 형성된 골소주는 임플란트와 대부분 결합하지 않았으며, 소성결합조직으로 이루어져 있었고 실험군과 비교시 대조군의 임플란트 주위의 해면골은 신생된 골의 두께가 얇고 임플란트 표면과 낮은 결합율을 보였다.

대조군의 경우 새로 형성된 신생골은 임플란트와 직접적인 결합을 보였으나, 반면에 실험군의 경우 대부분의 임플란트 주위는 소성결합조직으로 이루어져 있었다 (Fig. 4-a, b).

2-2. 임플란트 식립 후 2주째의 조직학적 소견

대조군의 경우 치밀골 주위에 새로 형성된 골은 1일째의 대조군과 비교해 보았을 때 해면골은 부피가 증가된 양상을 보였고 주로 층판골로 구성되어 있었다 (Fig. 5-a, c). 반면에 실험군의 경우 치밀골과 해면골로부터 새로 형성된 골소주는 대조군과 비교시 신생된 골의 두께가 얇은 양상을 보였고 또한 새로 형성된 골은 주로 층판골로 이루어져 있었으며 임플란트의 표면과 직접적인 결합을 이루고 있었지만, 대조군과 비교시 해면골은 부피가 적은 양상을 보였다. 실험군과 대조군에서 임플란트와 직접적으로 결합하지 않은 부분은 섬유 결합조직과 결합하는 양상을 보였으며 이는 실험군에서 더 뚜렷이 관찰되었다 (Fig. 5-b, d).

2-3. 임플란트 식립 후 4주일째의 조직학적 소견

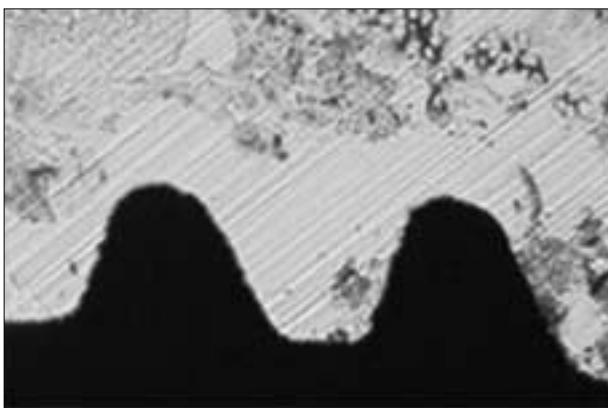
대조군의 경우 임플란트 주위의 치밀골 주위로 새로 형성된 골은 광범위하게 임플란트와 결합하였으며 치밀함을 보였다. 해면골 주위의 새로 형성된 골소주는 성숙된 양상을 보였으며 대부분의 임플란트 표면은 새로 형성된 층판골로 구성되어 있었다 (Fig. 6-a, c). 반면에 실험군에서는 임플란트 치밀골 주위에 새로 형성된 골소주는 층판골로 구성되어 있었지만 대조군과 비교시 임플란트 표면의 층판골은 얇은 두께로 이루어져 있었다. 그리고 작은 양의 골만이 새로 형성된 골소주를 통하여 해면골 주위와 연결되어 있었다 (Fig. 6-b, d).

2-4. 임플란트 식립 후 8주일째 조직학적 소견

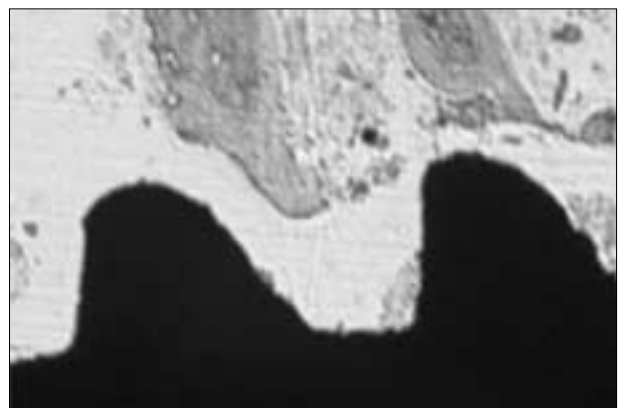
대조군의 경우 새로 형성된 신생골은 두께가 증가했으며 기존의 치밀골과 유사한 특징을 보였다. 임플란트 주위의 해면골은 일정한 두께의 층판골로 이루어 졌으며, 새로 형성된 골소주를 통하여 연결되어 있는 양상을 보였다 (Fig. 7-a, c). 반면에 실험군의 경우도 임플란트 주위에 새로 형성된 골은 치밀했으며 임플란트 표면과 광범위하게 결합되어 있었다. 해면골에서 새로 형성된 골소주는 성숙한 양상을 보였으며, 임플란트 표면은 다양한 두께의 층판골로 덮혀 있었다 (Fig. 7-b, d).

2-5. 임플란트 식립 후 12주일째 조직학적 소견

대조군의 경우 임플란트 주위의 치밀골은 두껍고 치밀한 양상을 보였으며 실험군과 유사한 특징을 보였다 (Fig. 8-a, c). 실험군의 치밀골에서는 임플란트 주위의 골의 양상은 치밀했으며 새로 형성된 골소주는 성숙한 양상을 보였으며 비교적 일정한 두께를 보였다 (Fig. 8-b, d).

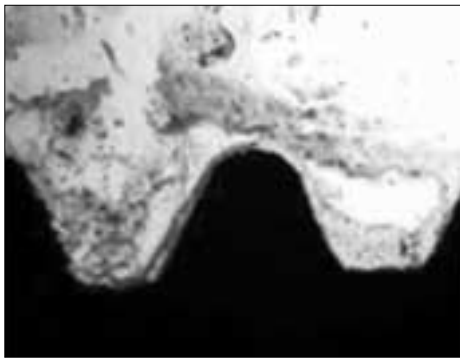


a. Control group

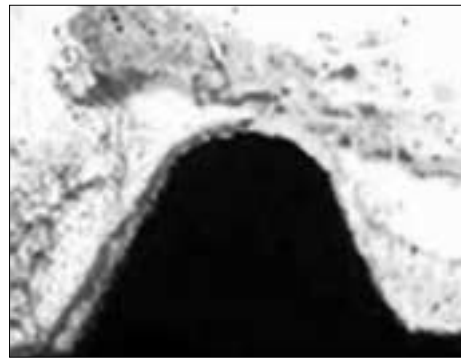


b. Experimental group

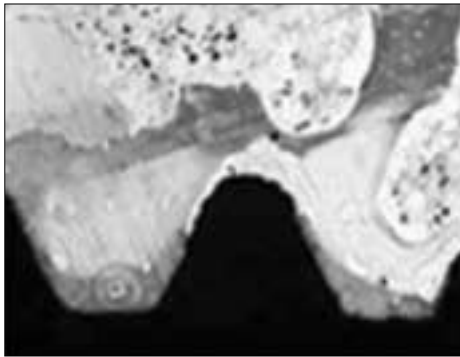
Fig. 4. Histological findings after 1 day after implantation, 1% toluidine blue, ×100




a. Control group, ×200



b. Control group, ×400

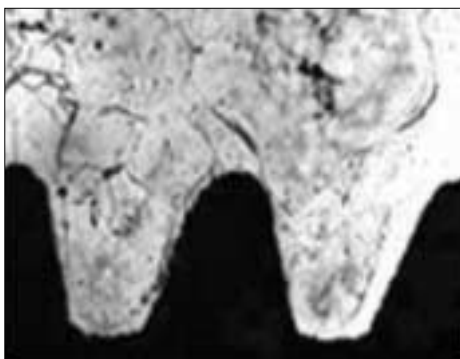


c. Experimental group, ×200

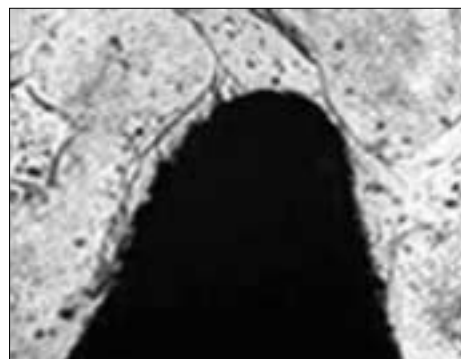


d. Experimental group, ×400

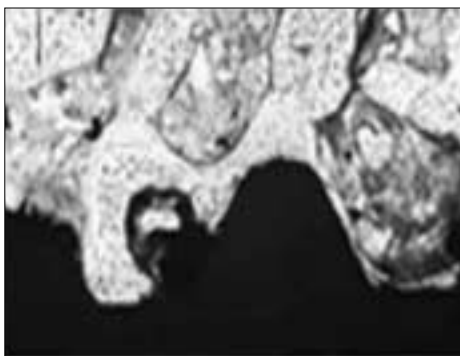
Fig. 5. Histological findings after 2 weeks after implantation, 1% toluidine blue



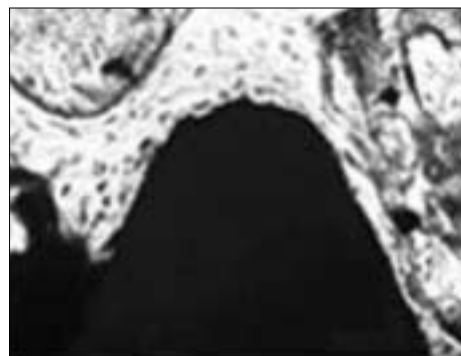
a. Control group, ×200



b. Control group, ×400

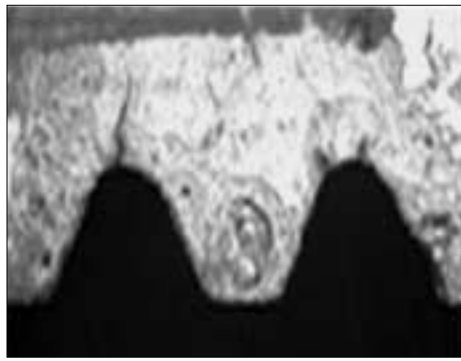


c. Experimental group, ×200

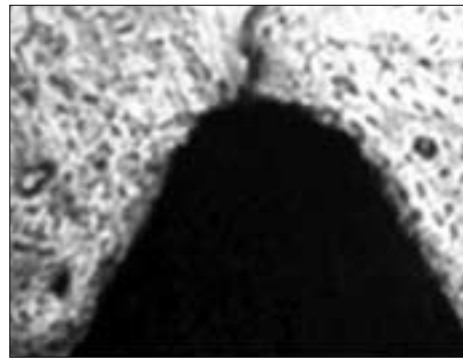


d. Experimental group, ×400

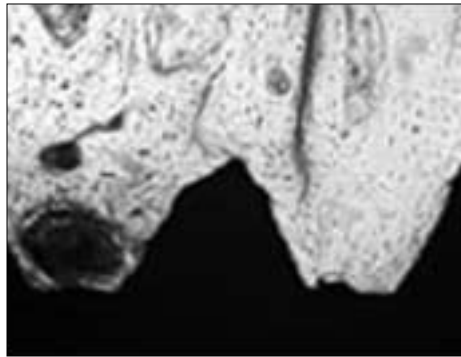
Fig. 6. Histological findings after 4 weeks after implantation, 1% toluidine blue



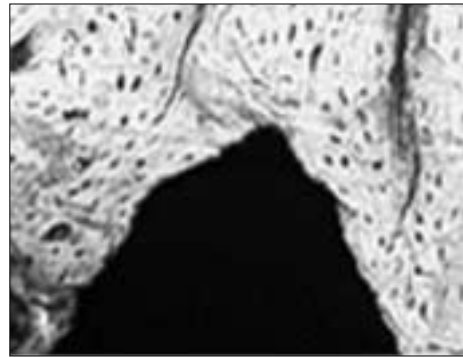
a. Control group, ×200



b. Control group, ×400

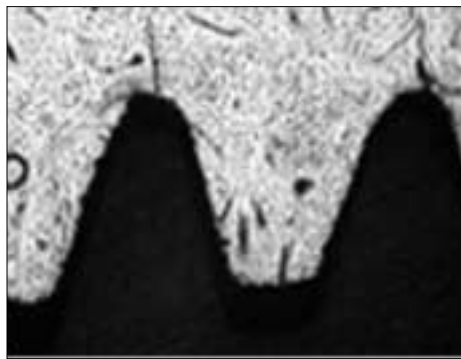


c. Experimental group, ×200

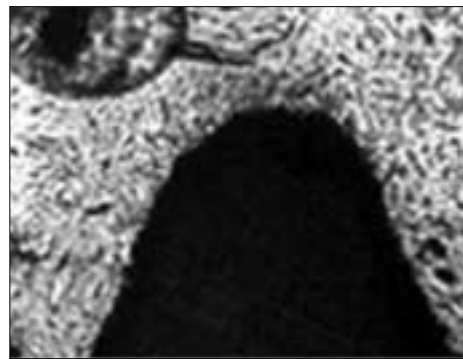


d. Experimental group, ×400

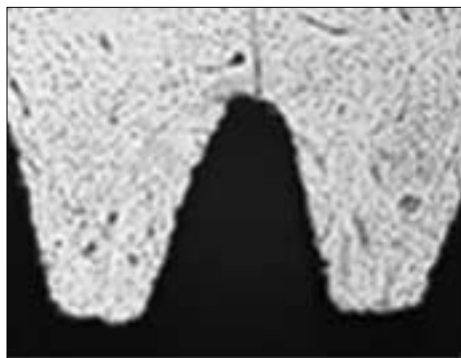
Fig. 7. Histological findings after 8 weeks after implantation, 1% toluidine blue



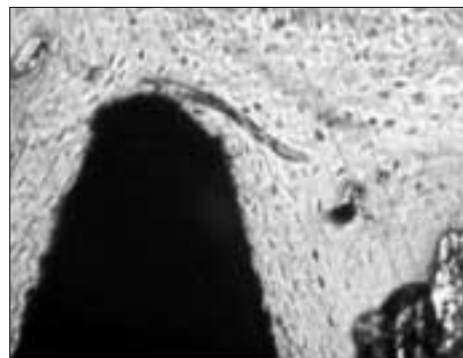
a. Control group, ×200



b. Control group, ×400



c. Experimental group, ×200



d. Experimental group, ×400

Fig. 8. Histological findings after 12 weeks after implantation, 1% toluidine blue

IV. 총괄 및 고찰

본 연구는 백서의 대퇴부에 식립된 임플란트의 조직학적인 관찰을 통해, 흡연이 임플란트 주위의 골형성에 어떠한 영향을 미치는 지에 대하여 중점을 두고 연구하였다. 실험 결과 흡연은 골형성에 부정적인 영향을 미쳤으며, 특히 임플란트 식립 초기에 좋지 않은 영향을 주었으나, 식립 후 8주가 지나서는 실험군과 대조군 사이에는 유사한 결과를 보였다.

문헌상으로, 흡연은 면역계, 순환계에 영향을 미치는 것으로 보고되고 있다^{19,20}. 면역계에 대한 흡연의 영향은 다형핵중성구의 기능을 방해하며 작은 양의 흡연으로도 그들의 고유한 능력을 상실하게 만든다. 즉 흡연이 다형핵중성구의 식세포 작용과 화학주성의 작용을 억제하며 임플란트 식립 후 특히 초기 염증 반응기에서 골치유에 적지 않은 영향을 미치게 되고, 초기 염증 반응기로 인한 면역반응의 약화는 초기 골유착 반응을 저하 시키고, 결국 임플란트 초기 동요도를 유발하는 주요 원인이 된다^{21,22}.

둘째로 호르몬 변화에 있어서 흡연의 영향은 혈청내에 코티솔의 양을 증가시키며 상대적으로 에스트로겐의 활동을 감소시킨다. 결과적으로 골모세포의 콜라겐 합성이나 알카라인 포스파타아제의 활성을 감소시키게 된다. 또한 흡연은 카테콜라민의 방출을 자극하며 이러한 현상은 혈관수축을 야기하며 혈류량을 감소시키고, 혈관내 확장 작용에 작용하여 치유과정에 필수적인 프로스타사이클린의 합성 역시 감소시키게 된다²³.

셋째로 흡연은 섬유모세포의 기능을 방해하며 변화시킨다. 일반적인 섬유모세포의 기능은 정상적인 창상치유의 과정에 있어서 중요한 역할을 한다. 변화된 섬유모세포의 기능은 세포 대사의 기능을 변화시키며 섬유모세포에 의하여 결합된 니코틴을 콜라겐 합성이나 단백질 방출과 같은 세포대사의 기능을 방해하는 결과를 보인다. 게다가 골모세포도 흡연에 의하여 기능이 방해받는 것이 확인되었다²⁴.

앞의 세가지 이유에서도 알 수 있듯이 흡연의 영향은 임플란트 골유착의 초기에 영향을 줄것으로 사료되며, 또한 골밀도를 감소시키고 그 결과 직, 간접적으로 임플란트의 성공에 좋지 않은 영향을 준다. 여러 연구에서도 일반적으로 골질이 단단한 곳에서 더 좋은 결과를 보였으며 담배 연기는 간접적으로 골밀도에 좋지 않은 영향을 미치는 것은 익히 알려진 바와 같다²⁵.

흡연의 효과는 임플란트의 초기 골유착을 방해한다고 사료되며 또한 흡연은 골밀도를 감소시킨다. 결과적으로 흡연은 간접적으로 골질의 감소를 통하여 임플란트 성공률을 저하시키는데, Bruyn²⁶은 임플란트의 성공율에 있어서 골질이 좋지 않은 곳에서 성공율이 낮다고 보고 하였으며, 다른 연구에서도²⁶ 임플란트 실패는 골질과 연관되어 있으며 단단한 골조직을 가지는 곳에서 더 높은 성공율을 가진다고 제안하였다. Lemons²⁷는 수직적인 치조골의 감소는 흡연자가 비흡연자보다 약 2.7배 정도 높다고 보고하였다. 그리고 이전에는 흡연을 시행하였지만 지금은 시행하지 않는 사람인 경우는 비흡연자

와 치조골의 감소에 있어서 큰 차이점을 보이진 않는다고 보고하였다.

본 실험 결과 흡연은 골의 치유에 부정적인 영향을 주며, 특히 임플란트 식립 초기에 비교적 좋지 않은 영향을 주는 것으로 확인되었다. 8주가 지나서는 조직학적으로 두군 사이에 비슷한 결과를 보였는데, 이는 문헌에서도 언급된 바와 같이 8주가 지나서는 조직학적으로 초기 골유착이 일어난다는 실험 결과를 뒷받침 해준다¹³.

이에 만약 흡연자의 임플란트를 고려한다면 즉시 부하 식립 임플란트 보다는 금연을 시행후 지연 임플란트 식립이 바람직하다고 사료된다. 즉시 부하형 임플란트의 조직학적 연구에서는 임플란트와 골과의 결합이 직접적인 결합을 이루었으며 양호한 결과를 보였지만¹³ 이런 결과에도 불구하고 성공적인 즉시 부하형 임플란트를 위한 임상적인 면에서는 아직도 미지수로 남아 있다. 임상적으로 숙주인 골은 즉시 부하 임플란트의 성공을 가능하는 중요한 역할을 하는데, 치밀골에 식립된 임플란트는 확실히 견고한 고정을 얻을 수 있으나 흡연은 이런 골질의 감소를 보이는 것은 잘 알려진 사실이므로 즉시 임플란트는 감소된 골질로 인하여 과도한 흡연을 행하는 사람에게 좋지 않은 영향을 준다.

본 연구결과에서도 흡연은 골치유에 부정적인 영향을 주며 특히 흡연은 임플란트 식립 초기에 부정적인 영향을 주었으나 대조군과 비교시 8주가 지나서는 형태적으로 유사한 조직학적 소견을 보였다. 문헌상에도 조직학적인 특징이 임플란트 식립 후 8주내에 일어난다고 보고되었다. Toshiya Morozumi²⁸ 등은 금연은 치은 삼출액(gingival crevicular fluid)과 치은 주위의 혈류량(gingival blood fluid)을 증가시키며 이는 치은 건강의 척도로 사용되며 여러 논문에서도 인용되고 있다. 즉 금연 시행 후 초기부터 치은내 미세순환이 증가하며 초기부터 건강한 치은조직으로 변할수 있고, 이는 정상적인 치은의 대사과정으로 가능해진다. 따라서 금연은 흡연자의 임플란트 식립시 중요한 임상적인 요소로 생각할 수 있다.

치주학적인 관점에서 Preber³⁰는 스케일링과 치은 소파술 후 비흡연자보다 흡연자에서 치주낭의 깊이가 더 깊다고 보고 하였으며, Miller³¹는 흡연자에서 치주수술 후 창상치유가 지연된다고 보고하였고, 또한 Scabbia³² 등은 28명의 흡연자와 29명의 비흡연자에 관한 후향적 연구에서 흡연자는 비흡연자에 비해 치주수술 후에 창상치유가 지연된다고 보고하였다.

Bain과 Moy³³는 1200개의 임플란트를 후향적으로 연구한 결과 비흡연자와 경도 흡연자에 비교하여 중증도의 흡연자는 4형골질을 가지는 사람이 약 2배 정도 많았으며 다양한 연구에서도 보여주듯이 흡연은 골다공증 발생빈도도 높인다고 보고 하였다. 최근 Lambert³⁴ 등의 임상연구도 유사한 결과를 보였다.

이렇듯 최근의 연구는 임플란트 나사산내에 새롭게 형성된 골의 양의 관점에서 연구하였으며, 또한 임상적인 면에서는 만성적인 치주염과 흡연의 상관관계에 관한 연구를 시행하였다. 그러나 본 연구에서는 흡연을 시행한 후에 시간경과에 따른 골의 형성 양상을 조직학적으로 관찰한 점이 기존의 연구

와 차별되는 점이다. 하지만 흡연을 시행한 양에 관해서는 정량화하지 못한 한계점을 가지는데, 기존 논문에 의하면 흡연한 양이 임플란트의 골유착에 미치는 영향에 관한 연구에서 Moy¹⁾는 임플란트의 실패와 관련하여 중요한 차이점을 발견하였다. 경미한 정도의 흡연을 시행하는 사람과 비흡연자 사이에는 뚜렷한 차이점이 관찰되지 않았으며 (4.9%와 4.4%), 중증도의 흡연자와 과도한 흡연을 시행하는 사람들에서는 확실히 증가된 결과를 보였다 (15.1%와 12.87%). 흡연은 4형 골질과 임플란트의 실패에 기여하며, 이는 흡연의 양과 관련이 있으며, 비흡연자에 비해서 흡연자의 경우 실제적으로 4형의 골이 더 많이 형성된다는 사실은 이미 잘 알려져 있다.

이번 실험을 실행할 수 있는 장치는 특별히 고안하였는데, 그 크기는 45×20×20 cm³이며 아크릭 레진으로 만들었다. 흡연의 양은 매일 약 8분 동안 흡연을 시행하였으며 이는 과도한 흡연자의 흡연량과 비슷한 상관관계를 가진다고 보고된 문헌에서 착안하였다³⁾.

본 연구에서는 실험 디자인의 한계상 몇 가지 점이 더 고려되어야 한다. 첫째는 흡연이 인체에 미치는 국소적인 영향이 고려되지 않았으며, 둘째로 임플란트 식립 후 부하를 가하지 않았고, 장기간 동안의 관찰이 이루어지지 않았다. 또한 본 연구에서는 조직학적으로 단지 12주 동안만 관찰한 한계점을 지니며, 사람의 턱뼈는 백서의 대퇴부와는 다르다는 점이 고려되지 않았으며, 흡연이 사람의 악골에 미치는 영향에 대해서는 더 많은 연구가 시행되어야 한다는 과제도 남긴다.

V. 결 론

이 연구의 목적은 임플란트 골유착에 있어서 흡연의 영향에 관하여 평가하는 것이다. 연구결과 흡연은 백서에 식립된 임플란트에 좋지 않은 영향을 미쳤다.

1. 실험군과 대조군에 있어서 임상적인 결과 차이점은 발견되지 않았다.
2. 조직학적으로 초기 골형성의 비교시 4주 이내에서는 실험군이 대조군에 비해서 비교적 낮은 골형성을 보였다.
3. 실험군과 대조군 모두 8주 후에는 조직학적으로 유사한 소견을 보였다.

결과적으로, 흡연은 임플란트의 식립 초기에 혈관수축을 야기하며, 특히 해면골내에 감소한 혈류량으로 인해 창상치유를 지연시킨다고 사료되며, 이러한 실험적 결과는 흡연을 행하는 환자의 임플란트 수술에 임상적인 적용이 가능할 것으로 사료된다.

참고문헌

1. Bain CA, Moy PK: Implant installation in the smoking patient. *Periodontology* 2003;33:185-193.
2. Naert, Quirynen Marc: Biologic outcome of implant supported restorations in the treatment of partial edentulism. *Clin Oral Impl Res* 2002;21:390-395.
3. Lindquist LW, Carlsson GE: A prospective 15-year follow-up study

- of mandibular fixed prosthesis supported by osseointegrated implants. *Clinical results and marginal bone loss. Clin Oral Implants Res* 1996;7:329-336.
4. Zarb GA, Schmitt A: The edentulous predicament. I : A prospective study of the effectiveness of implant supported fixed prosthesis. *J Am Dent Assoc* 1996;127:59-65.
5. Joseph Y, Charles J: Factors affecting the survival of implant placed in grafted maxillary sinuses : A clinical report. *J Prosthet Dent* 2002;87:485-489.
6. Robert Hass: The relationship of smoking on peri-implant tissue: A retrospective study. *J Prosthet Dent* 1996;87:592-596.
7. Francisco H, Nociti Jr: Intermittent cigarette smoke inhalation may affect bone volume around titanium implants in rats. *J Periodontol* 2003;73:982-987.
8. Joao B, Poliana M, Enilson A, Francisco HA: Comparative study on the effect of nicotine administration and cigarette smoke inhalation on bone healing around titanium implants. *J Periodontol* 2003;74:1454-1459.
9. Jan B: Influence of tobacco smoking on periodontal bone height. Long term observations and hypothesis. *J Clin Periodontol* 2004;31:260-266.
10. John M, Larry F, James S: The association of periodontal disease parameters with systemic medical conditions and tobacco use. *J Clin Periodontol* 2004;31:625-632.
11. Marc D: Polyacyclic aromatic hydrocarbons present in cigarette smoke cause bone loss in an ovariectomized rat model. *Bone* 2002;31:917-923.
12. Ebru Olgun, Ismet Durn: Effect of smoking on clinical parameters and the gingival crevicular fluid levels of IL-6 and TNF- α in patients with chronic periodontitis 2004;31:99-104.
13. Niklaus P, Hon-Lay Wang: Critical review of immediate implant loading. *Clin Oral Implants Res* 2003;14:515-527.
14. Gorma LM, Morris HF: The effect of smoking on implant survival at second stage surgery. *Implant Dent* 1994;3:165-169.
15. Lambert PM, Morris HF & Ochi S: The influence of smoking on 3-year clinical success of osseointegrated dental implants. *Ann of Periodontology* 2000;5:79-89.
16. Akhter MP, Iwaniec UT, Haynatzki, Fung YK: Effect of nicotine on bone mass and strength in aged female rats. *Journal of Orthopedic Research* 2003;21:14-19.
17. Milena F, Gianluca G: Titanium alloy osseointegration in cancellous and cortical bone of ovariectomized animals: Histomorphometric and bone hardness measurement. *Int J Maxillofac Implants* 2002;17:28-37.
18. Christopher B, Graham C, Donald V: Systemic nicotine alters whole-body fat utilization in female rats. *Physiology&Behavior* 2004;81:563-567.
19. Eichel B, Shahrack HA: Tobacco smoke toxicity, loss of human leukocytic function and fluid cell metabolism. *Science* 1969;166:1424-1428.
20. Noble RC: Comparison of leukocyte count and function in smoking and non-smoking young men. *Infect Immun* 1975;12:550-555.
21. Bridge RB, Chancellor MB: The effect of tobacco smoke on chemotaxis and glucose metabolism of polymorphonuclear leukocytes. *Infect Immun* 1977;15:115-123.
22. Kim SM, Park YW. The effect of cigarette smoke inhalation to successful implant. *Dental Success* 2002;09:124-130.
23. Cryer PE, Haymond MW: Norepinephrine and epinephrine release and adrenergic mediation of smoking associated hemodynamic and metabolic events. *N Engl J Med* 1976;19:374-377.
24. Hanes P, Schuster: Binding, uptake and release of nicotine by human gingival fibroblast. *J Periodontol* 1991;62:147-152.
25. Mostafa B, Suzan N, Jan B: The association of smoking with vertical periodontal bone loss. *J Periodontol* 2004;75:844-851.
26. Casper R, Gaynpas M: Polycyclic aromatic hydrocarbons present in cigarette smoke cause bone loss in an ovariectomized rat model. *Bone* 2002;30:917-923.
27. Lemons JE, Laskin D: Changes in patient screening for a clinical

- study of dental implants after increased awareness of tobacco use as a risk factor. *J Oral Maxillofac Surg* 1997;55:72-75.
28. De Bruyn H, Collaert B: The effect of smoking on early implant failure. *Clin Oral Implant Res* 1994;5:260-264.
 29. Toshiya Morozumi, Takehiko Kubota: Smoking cessation increase gingival blood flow and gingival crevicular fluid. *J Clin Periodontol* 2004;31:267-272.
 30. Preber H: Clinical and therapeutic aspects. Smoking and periodontal disease. Stockholm: Karolinska Institute 1985:85-101.
 31. Miller PD: Regenerative and reconstructive periodontal plastic surgery. *Dent Clin North Am* 1988;19:859-864.
 32. Scabbia A: Cigarette smoke negatively affects healing response following flap surgery. *J Periodontol* 2001;72:43-49.
 33. Nocti FH., Sallum EA: Bone density around implant may be influenced by intermittent cigarette smoke inhalation : A Histometric study in rats. *Int J Oral Maxillofac Implants* 2002;17:347-352.