

# 외과적 급속상악확장술 후 악골 및 치아의 위치 변화에 대한 연구

한창훈 · 국민석 · 박홍주 · 오희균

전남대학교 치과대학 구강악안면외과학교실, 치의학연구소

**Abstract** (J. Kor. Oral Maxillofac. Surg. 2005;31:390-398)

## A STUDY OF SKELETAL AND DENTAL CHANGES AFTER SURGICALLY-ASSISTED RAPID MAXILLARY EXPANSION

Chang-Hun Han, Min-Suk Kook, Hong-Ju Park, Hee-Kyun Oh

*Department of Oral and Maxillofacial Surgery, College of Dentistry, Dental Science Research Institute, Chonnam National University*

**Purpose:** The aim of this study was to evaluate the skeletal and dentoalveolar dimensional changes following surgically-assisted rapid maxillary expansion (SARME).

**Patients & methods:** Thirteen adults who had been treated by SARME for transverse maxillary deficiency from May 2000 to December 2003 were evaluated. The SARME procedure was the subtotal Le Fort I osteotomy combined with pterygomaxillary separation and anterior midpalatal osteotomy. Dental study casts and posteroanterior cephalometric radiographs were taken before operation, after removal of expansion device, and follow up period. Nasal cavity width, skeletal and dentoalveolar parameters were measured pre- and post-operatively.

**Results:**

1. Mean nasal cavity width was increased 12%(0~21%) of total expansion after retention.
2. Mean maxillary interdental width was increased 70%(47~99%), 95%(84~115%), and 77%(57~94%) of total expansion in the canine, the first premolar, and the first molar region, respectively after retention.
3. Mean maxillary alveolar bone width was increased 66%(42~84%), 74%(42~94%), and 57%(31~78%) of total expansion in the canine, the first premolar, and the first molar region, respectively after retention.
4. Mean palatal vault depth was decreased 1.3 mm (0.5~2.0 mm) after retention.
5. Mean interdental and alveolar bone width of the mandibular canine and intermolar width of mandible were slight increased as maxilla was expanded after retention.
6. There were statistical differences between preoperative and postoperative values of nasal cavity, all maxillary interdental and interalveolar widths, palatal vault depth, mandibular interdental and interalveolar width of canine(paired t-test, p<0.05).
7. The maxillary interdental and alveolar bone width were decreased approximately 25% of total expansion by relapse at follow up period.

**Conclusion:** In conclusion, most amounts of maxillary interdental expansions were acquired with the expansion of the maxilla by SARME. For preventing the relapse, approximately 25% of the overexpansion was needed.

**Key words:** Surgically-assisted rapid maxillary expansion

## I. 서 론

적절한 상악골의 횡적 폭경은 안정적이고 기능적인 교합을 위해 필요한 중요한 요소이다<sup>1)</sup>. Angell<sup>2)</sup>이 악골 발육이 완료되

지 않은 환자에서 상, 하악 치열간의 횡적 부조화를 치료하기 위해 비외과적 급속상악확장술을 보고한 이래 Hass<sup>3,4)</sup>는 구개확장장치를 이용한 진성 및 상대성 상악 결핍, 상악 협착, 상악 후퇴 등의 치료에 대해 보고하였다. 비외과적 급속상악확장술은 성장기 아동에서 횡적 상악 부조화의 치료에 많이 사용되는 좋은 술식이다. 그러나 악골 발육이 완료된 환자에서는 상악골 주변의 봉합부가 융합되어 횡적 팽창에 대한 저항성이 증가하게 된다<sup>5,6)</sup>. 따라서 악정형장치만으로는 상악골의 분리가 어려우며 치조골의 굽힘, 치아의 측방 경사이동, 치아 정출 및 부적절한 상악골의 팽창을 야기하게 된다<sup>4,7)</sup>. 악골 발육이 완료된 환자에서 심한 횡적 상악 부조화는 외과적 급속상

**오 희 균**

501-757 광주광역시 동구 학동 5번지  
전남대학교 치과대학 구강악안면외과

**Hee-Kyun Oh**

Dept. of OMFS, College of Dentistry, Chonnam National Univ.  
5 Hak-Dong, Dong-Ku, Gwangju, 501-757, Korea  
Tel: 82-62-220-5439 Fax: 82-62-228-8712  
E-mail: hkoh@chonnam.ac.kr

악확장술로 치료될 수 있다.

외과적 급속상악확장술은 오랜 기간 동안 사용되어 왔으며 다양한 골절단술을 이용한 술식이 보고되고 있으나<sup>8,10</sup>, 술식과 관련하여 상악 팽창에 따른 치아의 위치 변화 및 회귀에 대해 논란이 되고 있다. Kuo와 Will<sup>11</sup>은 외과적 급속상악확장술 후 상악골의 확장은 구치부 확장의 84%에 해당하며, 이는 상악 확장에 따라 구치부에서 약간의 경사이동이 일어남을 시사한다고 하였다. Northway와 Meade<sup>12</sup>는 협측 피질골 절단술과 정중구개골절단을 이용한 외과적 급속상악확장술 후 상악 제1소구치와 제1대구치의 협측 경사이동에 대해 보고하였다. Chung과 Goldman<sup>13</sup>은 외과적 급속상악확장술 후 상악 제1소구치와 제1대구치에서 약간의 근심협측 회전 및 협측 경사이동을 보였다고 하였으며, 치아의 협측 경사이동을 보상하기 위한 약간의 과확장(overexpansion)이 필요하다고 하였다. Kraut<sup>14</sup>은 외과적 시술을 동반한 경우 상악 확장은 훨씬 더 안정적이며, 술 후 회귀를 고려하여 1.0~1.5 mm의 부가적인 상악 확장이 필요하다고 하였다. Bays와 Greco<sup>15</sup>는 외과적 급속상악확장술 후 추적 조사한 결과 견치 부위에서 8.8%, 제1소구치 부위에서 1%, 제1대구치에서 7.7%의 회귀를 보여 비교적 안정된 결과를 나타냈으며 과확장이 불필요하다고 하였다. 박 등<sup>16</sup>은 외과적 급속상악확장술로 평균 7.2 mm의 상악 구치부 확장을 얻은 후 추적조사 기간 동안 12.7%의 회귀를 보고하였으며, 이를 보상하기 위해 1.0~1.5 mm의 과확장이 필요하다고 하였다.

효과적인 상악골의 확장을 얻기 위해서는 술식에 따른 악골 및 치아의 이동 양상에 대한 연구가 필요하며 안정적인 결과를 얻기 위해서는 회귀에 의한 변화를 고려하여 확장량을 결정해야 한다. 그러나 지금까지의 연구들은 구개 확장장치의 확장량과 악골 및 치간 폭경의 확장량에 대한 비교 평가가 미흡했으며, 회귀율 및 필요한 상악 확장량에 대한 연구도 미미하였다. 또한 상악 확장에 따른 상, 하악 치아 및 치조골의 변화 양상에 대한 평가도 거의 이루어지지 않았다. 따라서 구개 확장장치의 확장량과 악골 및 치간 폭경의 확장량에 대한 비교 평가가 필요하며, 상악 확장에 따른 상, 하악 치아 및 치조골의 변화 양상에 대해 알아볼 필요가 있다.

이에 본 연구에서는 상악 횡적 결핍으로 인해 상, 하악 치열 공간에 5 mm 이상의 횡적 부조화를 가진 환자에서 Subtotal Le Fort I 골절단을 이용한 외과적 보조의 급속상악확장술 후 상, 하악의 악골 및 치아-치조골의 위치 변화 양상에 대해 평가하고자 하였다.

## II. 연구대상 및 방법

### 1. 연구대상

본 연구는 2000년 5월부터 2003년 12월까지 부정교합을 주소로 전남대학교병원 교정과에 내원하여 횡적 상악 결핍과 관련된 치열안모 부조화로 진단 받은 13명의 환자를 대상으로 하였다. 수술 전에 상악 제1소구치와 제1대구치에 구개 확장장치를

장착한 후 동일 술자에 의해 외과적 급속상악확장술을 시행하였다. 환자의 성별 분포는 남자가 5명, 여자가 8명이었으며, 평균 연령은 21.5세(17세~26세)였다.

### 2. 외과적 술식

술 전에 미리 구개 확장장치를 상악 제1소구치와 제1대구치에 장착한 다음 전신마취나 정맥 진정요법을 병용한 국소마취를 시행하였다. 국소마취는 1:100,000 epinephrine을 함유한 2% lidocaine으로 양측 비구개신경, 대구개신경, 후상치조신경 및 안와하신경을 전달마취하고 비강저, 전비극(anterior nasal spine), 이상구(piriform aperture) 및 익돌판(ptyergoid plate) 주위에 침윤마취를 시행하였다.

견치에서 제1대구치까지 전정부위에 수평절개를 가하고 짐막골막을 거상하여 이상구부터 익돌상악 접합부(ptyergomaxillary junction)까지 상악 측벽에 골절선을 도안하고 reciprocating saw를 이용하여 이상구의 측하방부터 치근점 상방 4~5 mm 높이를 따라 익돌상악 접합부까지 상악골 측벽 수평 골절을 시행하였다. 만곡된 골절기(curved osteotome)를 양측 상악결절과 익돌판의 접합부에 위치시키고 mallet으로 상악결절을 익돌판으로부터 분리하였다(Fig. 1). 또 reciprocating saw, 얇은 골절기 및 mallet을 이용하여 비강 측벽의 전방 1.5 cm 정도의 골절을 시행하였다. 상악 순소대(labial frenum) 부위에 수직절개를 가하고 얇은 골절기를 양측 상악 중절치 치근 사이의 정중부에 위치시키고 mallet을 사용하여 양측 상악 중절치 사이의 치조 정중으로부터 상방의 전비극까지 1.0~1.5 cm 깊이로 전방부 정중구개골절(anterior midpalatal osteotomy)을 시행하였다(Fig. 2).

골절을 완료한 직후 turn key를 이용하여 구개 확장장치의 jackscrew를 1/4씩 4~6회 회전시켜 좌우 중절치간 간극을 1.0~1.5 mm 정도 이개하였다. 절개부위를 세척하고 3-0 Mersilk로 봉합한 후 압박 드레싱을 시행하였다. 감염을 예방하기 위해 술 후 3일 동안 항생제를 투여하였다.

수술시 1.0~1.5 mm 정도 구개봉합부를 이개하고 술 후 5일 동안 구개확장을 시도하지 않고 치유 기간을 허용한 다음 술 후 6일째부터 구개 확장장치를 하루에 2회로 나누어 각각 2/4 회전(0.90 mm/day)하여 미리 계획한 상악 폭경을 얻을 때까지 상악을 확장하였다. 확장 완료 후 합성 레진이나 철선을 이용하여 구개 확장장치를 고정한 다음 3개월의 유지 기간이 지난 후 교정치료를 시작하였다.

### 3. 연구방법

악골 및 치아-치조골의 위치변화를 평가하기 위해 정모 두부 규격방사선사진 촬영과 진단모형의 채득을 시행하였고, 진단 모형과 정모 두부규격방사선사진 상에서 술 전 및 술 후의 악골 및 치아에 대한 각 계측항목을 측정하였다. 계측점의 인지나 계측치의 측정시 발생하는 오차를 줄이기 위해 모든 환자의 두부 규격방사선사진 투사도 작성 및 계측은 동일인이 시

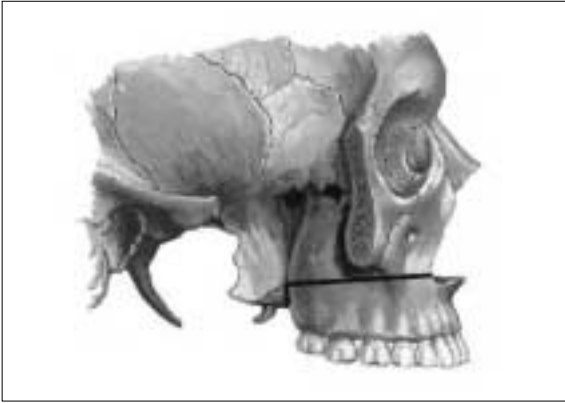


Fig. 1. Diagram of maxillary lateral horizontal and pterygomaxillary osteotomy.

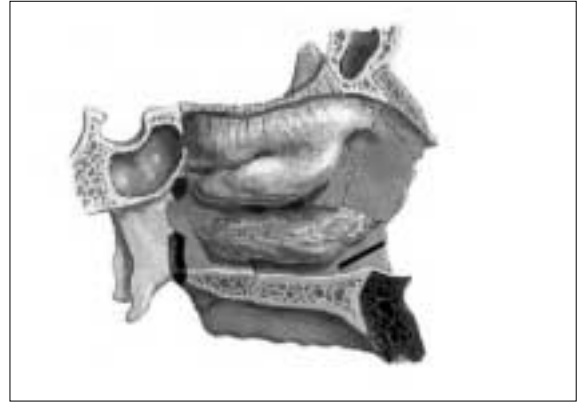


Fig. 2. Diagram of anterior midpalatal and pterygo-maxillary separation area.

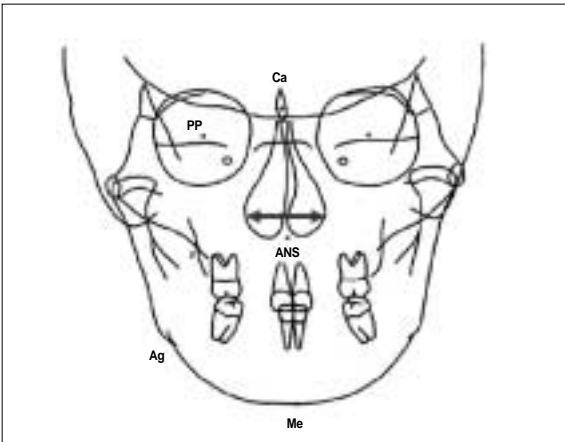


Fig. 3. Measurement of nasal width.

행하였으며 2주 간격으로 각 2회 측정하여 그 평균값을 구하였다.

1) 정모 두부규격방사선사진 촬영 및 계측

전남대학교병원 구강악안면방사선과에 설치되어 있는 두부 방사선사진촬영기(Cephalograph X-ray unit, Model: Cranex 3+, Soredex CO., Helsinki, Finland)를 이용하여 술 전과 3개월의 유지기간 후 구개확장장치 제거시, 그리고 추적조사 기간(8개월~3년, 평균 2년)에 각 환자의 정모 두부규격방사선사진을 촬영하였다. 정모 두부규격방사선사진은 표적 필름거리 5 feet, 관전류 7~8 mA, 관전압 80 kVp, 노출시간은 1.2~1.7초의 조건으로 촬영하였다.

촬영된 각각의 두부규격방사선사진에 대해 투사도를 제작하고 비강 기저부 폭경의 변화를 측정하기 위해 Cg-ANS 선에 대한 좌우측 비강 측벽 하방의 가장 넓은 부위 사이의 거리를 측정하여 술 전과 술 후의 차이를 구하였다(Fig. 3).

2) 진단모형 채득 및 계측

술 전과 3개월의 유지기간 후 구개확장장치 제거시, 그리고 추적조사 기간(8개월~3년, 평균 2년)에 알지네이트 인상을 채득한 후 진단모형을 제작하였다. 채득된 각각의 진단모형 상에서 다음과 같은 계측항목을 측정하였다.

\* 계측항목 (Figs. 4~6)

1. 상악 구개부 깊이: 상악 중절치 절단면과 좌·우측 상악 제1대구치의 원심 협측 또는 원심설측 교두를 포함하는 평면에서 좌·우측 상악 제1대구치의 원심면을 포함하는 평면상의 정중구개부까지 내린 수선의 거리
2. 상악 악궁길이: 상악 중절치 절단면과 좌·우측 상악 제1대구치의 원심 협측 또는 원심설측 교두를 포함하는 평면 상에서 측정된 상악 중절치 절단면과 좌·우측 상악 제1대구치 원심면을 포함하는 평면 사이의 직선거리
3. 상악 치간 폭경: 상악 견치 교두간, 제1소구치 협측 교두간 및 제1대구치 근심 협측 교두간 거리
4. 상악 치조골 폭경: 상악 견치, 제1소구치 및 제1대구치 협측 치조골의 최대 풍용부간 거리 (협측 치은연에서 3~5 mm 하방)
5. 하악 치간 폭경: 하악 견치 교두간, 제1소구치 협측 교두간 및 제1대구치 근심 협측 교두간 거리
6. 하악 치조골 폭경: 하악 견치, 제1소구치 및 제1대구치 협측 치조골의 최대 풍용부간 거리 (협측 치은연에서 3~5 mm 하방)

각 변수들에 대해 술 전에 측정된 계측치와 유지기간 후 측정된 계측치의 차이를 산출하고 구개확장장치의 확장량에 대한 변화 비율을 구하여 각 변수들의 변화 정도 및 양상을 평가하였다. 또한 상악 변수들의 회귀율을 구하기 위해 유지기간 후 측정된 계측치와 추적조사 기간에 측정된 계측치의 차이를 산출하고 구개확장장치의 확장량에 대한 변화 비율을 구하였다.

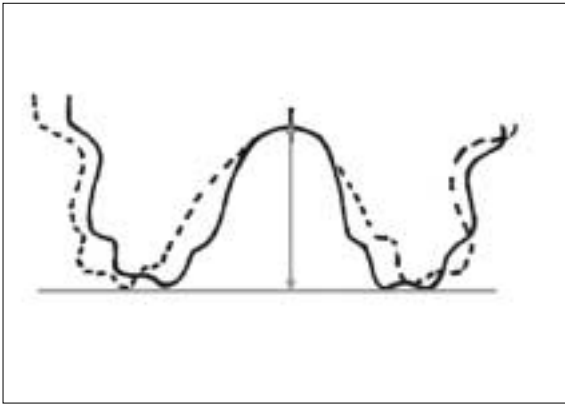


Fig. 4. Measurement of palatal vault depth.

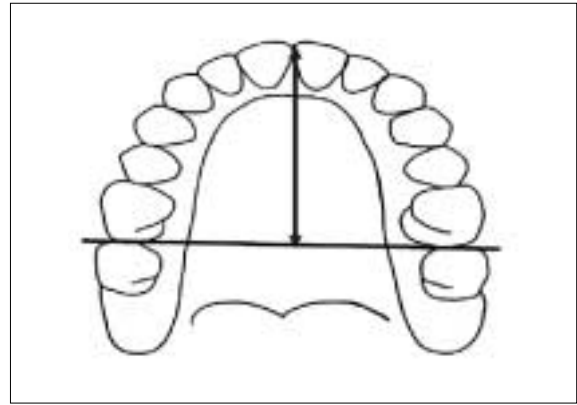


Fig. 5. Measurement of arch length.

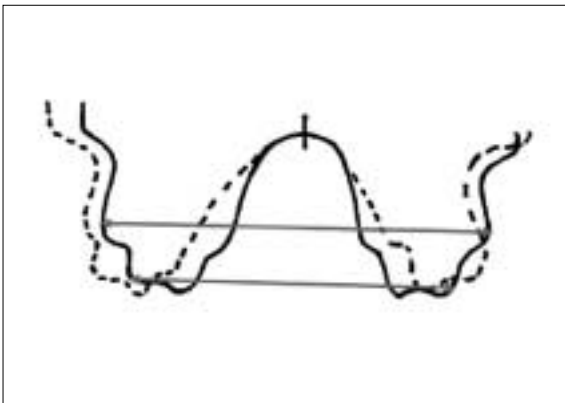


Fig. 6. Measurement of interdental and alveolar bone widths.

### 3) 통계학적 분석

각 변수들의 술 전과 술 후의 차이에 대해 paired t-test를 이용하여 통계학적 분석을 시행하였고, 상관분석으로 얻어진 Pearson 상관계수로 각 변수들의 변화량 사이의 상관관계를 살펴보았다.

## III. 결 과

수술은 4명은 전신마취 하에 시행되었고, 9명은 정맥진정을 동반한 국소마취 하에 시행하였다. 모든 환자에서 술 후 경도의 부종이 나타났으나 심한 출혈 등의 이상 소견은 발생하지 않았다. 상악확장 기간 동안 구개부의 불편감이나 약간의 감각 이상을 호소한 환자들도 있었으나 상악 확장 후 시간이 경과함에 따라 이런 증상들은 소실되었으며 감염 등 별다른 이상 소견은 없었다. 또한 정보 두부규격방사선사진 상에서 상악 확장에 따른 비중격의 변위는 관찰되지 않았다.

모든 환자에서 계획한 상악 확장을 얻었으며 3개월의 유지기간 후 구개확장장치의 평균 확장량은 9.6 mm (6.8~13.5 mm)

였고, 확장에 따른 상악 중절치 사이의 치간이격은 평균 5.9 mm (4.0~8.5 mm)였다. 평균 추적조사 기간은 2년 (8개월~3년)이었다.

### 1. 유지기간 후 비강 폭경, 구개부 깊이 및 악궁길이의 변화

상악 확장 후 비강 폭경은 평균 1.1 mm (0.0~2.0 mm) 증가하였고, 구개부 깊이는 평균 1.3 mm (0.5~2.0 mm)로 감소하였으며, 술 전과 술 후의 측정치는 유의한 차이를 보였다( $p < 0.05$ ). 술 전과 상악 확장 후 악궁길이의 변화는 유의한 차이가 없었다. 비강 폭경과 구개부 깊이의 변화는 상악 확장량이나 치간이격, 상악 치간 폭경 및 치조골 폭경의 변화와 유의한 상관관계를 보이지 않았다(Table 1).

### 2. 유지기간 후 상악 치간 폭경 및 치조골 폭경의 변화

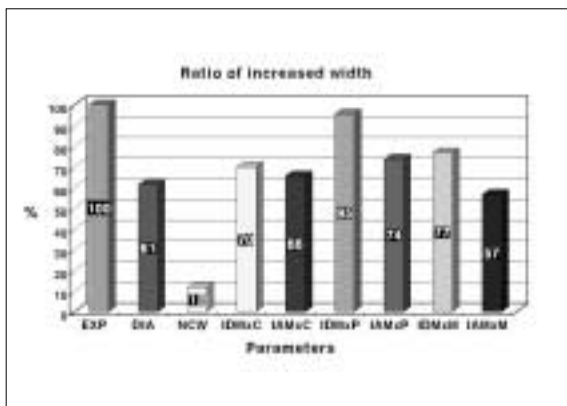
상악 치간 폭경의 평균 증가량은 견치 부위에서 6.7 mm (4.5~9.5 mm), 제1소구치 부위에서 9.1 mm (8.0~11.0 mm) 및 제1대구치 부위에서 7.4 mm (5.5~9.0 mm)였다. 상악 치조골 폭경의 평균 증가량은 견치 부위에서 6.3 mm (4.0~8.0 mm), 제1소구치 부위에서 7.1 mm (4.0~10.0 mm) 및 제1대구치 부위에서 5.4 mm (3.0~7.5 mm)였다. 상악 치간 폭경 및 치조골 폭경은 술 전에 비해 모두 증가하였다( $p < 0.05$ ). 또한 각 치아별 치간 폭경의 변화는 치조골 폭경의 변화와 매우 높은 상관관계를 보였다(Table 1).

구개확장장치의 평균 확장량을 기준으로 각 부위별 변수들의 변화 양상은 제1소구치 부위에서 치간 폭경 및 치조골 폭경의 변화 비율이 각각 95%와 74%로 가장 크게 증가하였고, 견치 부위에서는 각각 70%와 66%의 변화를 보였다. 제1대구치 부위의 치간 폭경 및 치조골 폭경의 변화 비율은 각각 77%와 57%로 견치 부위와 비슷한 증가 소견을 보였다. 각 부위별 치간 폭경의 증가는 치조골 폭경의 증가보다 더 큰 변화 양상을 보였다(Fig. 7).

**Table 1.** Mean preoperative values and mean changes(mm) of parameters after retention and at follow up period

	Pre-op Value (Mean ± SD)	Mean Changes After Retention	Mean Changes At Follow Up
NCW	33.2 ± 3.1	1.1 ± 0.6	0.4 ± 0.6
IDMxC	32.0 ± 2.9	6.7 ± 1.8	0.8 ± 0.6
IAMxC	36.6 ± 2.3	6.3 ± 1.5	2.5 ± 1.4
IDMxP	40.1 ± 2.2	9.1 ± 1.1	2.7 ± 0.8
IAMxP	44.0 ± 3.0	7.1 ± 2.1	2.4 ± 0.5
IDMxM	51.6 ± 2.6	7.4 ± 1.1	2.3 ± 1.4
IAMxM	55.7 ± 2.9	5.4 ± 1.6	1.4 ± 0.8
PVD	20.4 ± 3.6	-1.3 ± 0.7	
AL	38.9 ± 2.2	0.6 ± 1.1	
IDMnC	26.6 ± 1.8	0.3 ± 0.4	
IAMnC	32.1 ± 1.6	0.4 ± 0.8	
IDMnP	35.4 ± 2.8	0.0 ± 1.0	
IAMnP	41.6 ± 1.8	0.2 ± 0.8	
IDMnM	49.6 ± 3.1	0.6 ± 0.7	
IAMnM	59.6 ± 2.8	0.1 ± 0.8	

EXP, total amount of expansion of device; DIA, amount of diastema between central incisors; NCW, nasal cavity width; PVD, palatal vault depth; AL, arch length; IDMxC, interdental width of the maxillary canine; IAMxC, alveolar bone width of the maxillary canine; IDMxP, interdental width of the maxillary 1st premolar; IAMxP, alveolar bone width of the maxillary 1st premolar; IDMxM, interdental width of the maxillary 1st molar; IAMxM, alveolar bone width of the maxillary 1st molar; IDMnC, interdental width of the mandibular canine; IAMnC, alveolar bone width of the mandibular canine; IDMnP, interdental width of the mandibular 1st premolar; IAMnP, alveolar bone width of the mandibular 1st premolar; IDMnM, interdental width of the mandibular 1st molar; IAMnM, alveolar bone width of the mandibular 1st molar; \*,  $r=0.897(p<0.01)$ ; †,  $r=0.809(p<0.01)$ ; ‡,  $r=0.862(p<0.01)$ ; §,  $r=0.709(p<0.01)$ ; r, Pearson correlation; *italic*, there was a statistical difference between preoperative and postoperative value (paired t-test,  $p<0.05$ ).



**Fig. 7.** The ratios of increased width of maxillary parameters after removal of expansion device. EXP, total amount of expansion of device; DIA, amount of diastema between central incisor; NCW, nasal cavity width; IDMxC, interdental width of the maxillary canine; IAMxC, alveolar bone width of the maxillary canine; IDMxP, interdental width of the maxillary 1st premolar; IAMxP, alveolar bone width of the maxillary 1st premolar; IDMxM, interdental width of the maxillary 1st molar; IAMxM, alveolar bone width of the maxillary 1st molar.

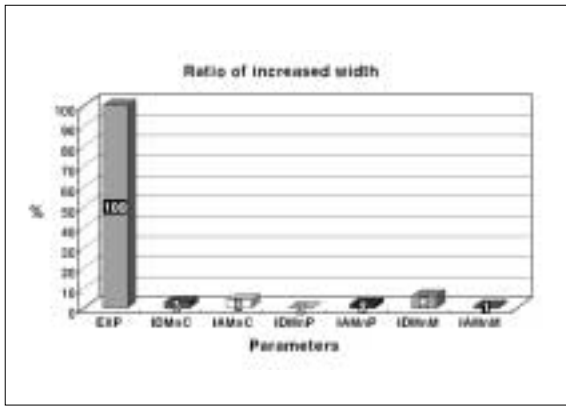
### 3. 유지기간 후 하악 치간 폭경 및 치조골 폭경의 변화

하악 치간 폭경의 평균 증가량은 견치 부위에서 0.3 mm (0.0 ~ 1.5 mm), 제1대구치 부위에서 0.6 mm (0.0 ~ 2.0 mm)였다. 하악 치조골 폭경의 평균 증가량은 견치 부위에서 0.4 mm (0.0 ~ 2.0 mm)였으며, 제1소구치 부위와 제1대구치 부위에서의 변화는 미미하였다. 각 치아별 치간 폭경의 변화와 치조골 폭경의 변화는 견치 부위에서만 매우 높은 상관관계를 보였다 ( $p<0.01$ )(Table 1).

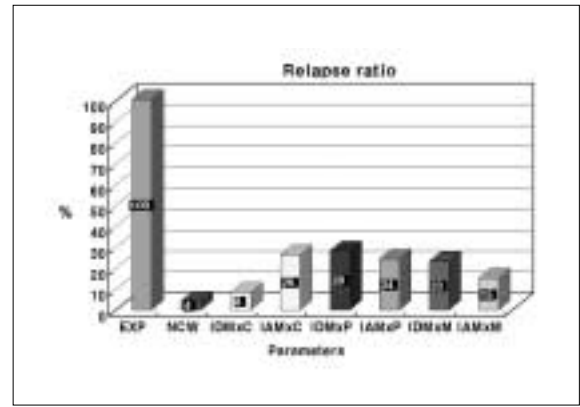
구개확장장치의 평균 확장량을 기준으로 각 부위별 변수들의 변화 양상을 살펴보면 하악 견치 부위의 치간 폭경 및 치조골 폭경의 변화 비율은 3%와 4%였으며, 하악 제1대구치 부위의 치간 폭경 변화 비율은 6%로 상악골 팽창에 따라 약간 증가한 양상을 보였다(Fig. 8).

### 4. 회귀에 의한 비강 폭경, 상악 치간 폭경 및 치조골 폭경의 변화

추적조사 기간 동안 비강 폭경은 평균 0.4 mm (0.0 ~ 1.0 mm) 감소하였으며, 상악 치간 폭경은 견치 부위에서 평균 0.8 mm (0.2 ~ 1.5 mm), 제1소구치 부위에서 평균 2.7 mm (1.7 ~ 3.5 mm)



**Fig. 8.** The ratios of increased width on mandibular parameters after removal of expansion device. EXP, total amount of expansion of device; IDMnC, interdental width of the mandibular canine; IAMnC, alveolar bone width of the mandibular canine; IDMnP, interdental width of the mandibular 1st premolar; IAMnP, alveolar bone width of the mandibular 1st premolar; IDMnM, interdental width of the mandibular 1st molar; IAMnM, alveolar bone width of the mandibular 1st molar.



**Fig. 9.** The relapse ratios of decreased width on maxillary parameters at follow up period. EXP, total amount of expansion of device; NCW, nasal cavity width; IDMxC, interdental width of the maxillary canine; IAMxC, alveolar bone width of the maxillary canine; IDMxP, interdental width of the maxillary 1st premolar; IAMxP, alveolar bone width of the maxillary 1st premolar; IDMxM, interdental width of the maxillary 1st molar; IAMxM, alveolar bone width of the maxillary 1st molar.

및 제1대구치 부위에서 평균 2.3 mm (0.8~3.5 mm) 감소하였다. 상악 치조골 폭경은 견치 부위에서 평균 2.5 mm (1.1~4.4 mm), 제1소구치 부위에서 평균 2.4 mm (2~3.2 mm) 및 제1대구치 부위에서 평균 1.4 mm (0.5~2.1 mm) 감소하였다(Table 1).

구개확장장치의 평균 확장량을 기준으로 각 부위별 변수들의 회귀에 의한 변화율은 비강 폭경의 감소는 평균 4%였으며, 상악 견치 부위의 치간 폭경 감소는 평균 8%였다. 상악 견치 부위의 치조골 폭경 감소는 평균 26%, 제1소구치 부위의 치간 폭경 및 치조골 폭경의 평균 감소는 각각 28%와 24%, 제1대구치 부위의 치간 폭경의 감소는 평균 23%와 유사한 양의 감소를 보였다. 상악 제1대구치 부위의 치조골 폭경의 감소는 평균 15%였다(Fig. 9).

#### IV. 고 찰

1860년 Angell<sup>9)</sup>이 비외과적 급속상악확장술을 보고한 이래 많은 학자들이 상, 하악 횡적 부조화를 지닌 성장 중인 환자의 치료에 성공적으로 사용해 왔다. 그러나 성인은 골융합부가 융합됨에 따라 상악골의 분리가 어렵기 때문에 골격성 부조화를 구개확장장치만으로 치료를 시도할 경우 치조골의 굽힘, 치아의 측방 경사 이동, 치아 정출과 같은 치아-치조 보상 및 부적절한 상악골의 팽창을 야기하게 된다<sup>4,7,10)</sup>. 외과적 급속상악확장술의 적응증으로는 횡적 상악 결핍, 상악골 협착, 비강 협착, 제3급 부정교합 등이 있다<sup>4,8)</sup>. 횡적 상악 결핍을 보이는 환자에서 수술의 필요성을 결정하기 위해서는 현재 존재하는 악골과 치아의 문제 및 횡적 결핍의 범위 등에 대한 평가가 먼저 이

루어져야 한다. 일반적으로 5 mm 보다 작은 양의 악궁 부조화는 악정형장치로 치료할 수 있기 때문에 악골 발육이 완료된 환자에서 5 mm 이상의 횡적 상악 결핍 시 수술적인 고려가 필요하다. 만약 7 mm 이상의 부조화가 존재할 경우는 외과적 수술이 적응증이 되며, 교정적 팽창만을 시행할 때보다 더욱 안정적인 결과를 얻을 수 있다. Moss<sup>7)</sup>는 환자의 나이와 정중구개 봉합의 상태가 비외과적 혹은 외과적 급속상악확장술을 결정하는 가장 중요한 요소라고 하였다. Timms와 Vero<sup>10)</sup>는 연령에 따라 급속상악확장을 보조할 수 있는 세단계의 외과적 시술에 대해 언급하였다.

외과적 급속상악확장술은 전신 또는 국소마취 하에서 시행될 수 있다. Lines<sup>8)</sup>와 Bell과 Epker<sup>9)</sup>는 정중구개골절과 상악골 측방 골절은 국소마취 하에 외래에서 간단하게 이루어질 수 있다고 하였다. 본 연구에서는 환자의 선호도나 전신 상태를 고려하여, 4명의 환자에서 전신마취를 시행하였고 9명의 환자에서 정맥진정을 병용한 국소마취를 시행하였다. 계획된 양의 상악 확장을 얻은 후 교정 치료는 Glassman 등<sup>19)</sup>의 치료계획에 따라 3개월의 유지기간 이후에 시작하였다.

두개 안면부에서 상악골 팽창의 일차 저항 부위에 대한 많은 논쟁들과 함께 구개골의 측방 팽창을 용이하게 하는 다양한 상악골 골절단 방법들이 제안되어 왔다<sup>8-10,15,17,19)</sup>. Lines<sup>8)</sup>가 성장 중인 환자의 비측벽에서 상악결절에 이르는 상악골 피질골절 단술과 함께 급속상악확장을 시행한 증례를 보고한 이후 Bell과 Jacobs<sup>9)</sup>는 Subtotal Le Fort I 골절술을 이용한 술식에 대해, Timms와 Vero<sup>10)</sup>는 관골상악 봉합부의 골절을 포함하는 술식에 대해 보고하였다. Shetty 등<sup>20)</sup>은 성인 두개골의 광탄성 모델 상

에서 외과적 급속상악확장술 후 Hyrax 장치에 의해 발생하는 내적 응력(stress) 반응을 분석한 결과 모든 상악골 지주에서 확장에 대한 저항을 보이며, 익돌상악 봉합부, 정중구개 봉합부 순으로 저항이 나타난다고 하였다. 특히 정중구개 봉합부의 후방부가 팽창에 대한 주요 저항 부위로 작용하기 때문에 교합면 방사선촬영 결과 정중구개봉합이 골화되었다면 정중구개 봉합부에 대해 후비극(posterior nasal spine)까지 골절이 필요하다고 주장하였다. 이에 반해 Bays와 Greco<sup>15)</sup>는 상악과 익돌판의 분리를 시행하지 않고 견치 및 관골 지주와 전방부 구개골 절만으로 확장장치에 의한 정중구개봉합의 분리가 가능하다고 보고하였다. Timms<sup>21)</sup>는 익돌상악 봉합부의 분리를 시행하지 않을 경우 골절된 상악골과 구개골은 급속상악확장술에 의해 서로 분리되지만 두개골의 일부분인 접형골의 익돌판은 외측으로 벌어지게 되며 결과적으로 후방부에 비해 전방부에서 더 확장되는 결과를 야기한다고 보고하였다. 따라서 예상 가능한 적절한 상악골의 확장을 위해서는 익돌상악 접합부에 대한 골절을 시행하는 것이 바람직하다고 주장하였다. 이와 같은 각각의 골절단술은 치아-치조 효과는 최소화하면서 상악골을 효율적으로 분리시키는 방법에 대한 연구를 통해 발전되어 왔다. 본 연구에서는 Subtotal Le Fort I 골절술, 전방부 정중구개골절 및 익돌상악 봉합부의 골절을 시행한 결과 모든 환자에서 별다른 저항성 없이 전후방부에서 비교적 균일한 상악 확장을 얻을 수 있었다. 결과적으로 효율적인 외과적 급속상악확장을 시행하기 위해서는 선택적인 골절술을 시행하여 술 후 합병증을 최소화하고 술 후 결과를 정확히 예상할 수 있도록 해야 한다.

급속상악확장술 후 비강 폭경의 변화에 대한 연구에서 Hass<sup>3)</sup>는 성장기 환자에서 비외과적 급속상악확장술 후 비강 폭경이 2~4.5 mm 증가하였으며, 이는 비호흡 개선에 효과적이었다고 하였다. Wertz<sup>22)</sup>는 외과적 급속상악확장술 후 비강 폭경 증가로 인한 비호흡 개선에 대해 보고하였다. Berger 등<sup>23,24)</sup>은 Le Fort I 골절단을 이용한 외과적 급속상악확장술로 4~5 mm의 확장을 얻은 후 비강 폭경을 측정된 결과 상악 확장 후 비강 폭경은 증가하며 유지 기간 후에도 폭경은 변하지 않거나 약간 증가한다고 하였으며, 1년간의 유지기간 후 최종적으로 2.0 mm가 확장되었다고 하였다. 이들의 연구 결과에서는 비공 폭경의 변화가 9.6 mm 확장 후 1.1 mm 증가를 보인 본 연구의 결과보다 비교적 큰 변화를 보였음을 알 수 있으며, 이는 외과적 술식의 차이로 인한 것으로 생각된다. 또한 비강 폭경의 변화 비율이 치아 및 치조골의 변화 비율에 비해 낮은 것은 상악 확장이 주로 치아 및 치조골 부위에서 이루어졌음을 시사한다. 본 연구에서는 술 전 비호흡 장애를 가진 환자가 없었기 때문에 비호흡 개선에 대한 효과는 평가하지 않았다.

급속구개확장술 후 구개부 깊이의 변화에 대한 Hass<sup>3)</sup>에 의하면 정중구개 봉합의 분리 후 치조골이 외측으로 경사이동됨에 따라 상악골의 구개돌기는 하방으로 위치된다고 하였다. 또한 상악골이 외측으로 확장됨에 따라 편위되어 있던 비중격이 확장된 공간으로 하방이동되며, 결과적으로 구개부 깊이는

감소하게 된다고 하였다. Northway와 Meade<sup>12)</sup>는 협측 피질골 절단술과 정중구개골절단을 이용한 외과적 급속상악확장술 후 구개부 깊이의 감소를 보고하였다. 본 연구에서 구개부 깊이는 상악 확장 완료 후 1.2 mm 감소하여 술 전과 유의한 차이를 보였다.

외과적 급속상악확장술 후 치아의 경사이동이나 회전 효과에 대한 많은 연구들이 보고되었다<sup>7,12,13,22)</sup>. Moss<sup>7)</sup>와 Wertz<sup>22)</sup>는 외과적 급속상악확장술 후 상악골 확장에 따른 치아의 협측 경사이동에 대해 보고하였다. Kuo와 Will<sup>11)</sup>은 21명의 PA cephalogram을 검사한 연구에서 상악골의 확장은 구치부 확장의 84%에 해당하며, 이는 상악 확장에 따라 구치부의 협측 경사이동이 약간 일어났음을 시사한다고 하였다. Northway와 Meade<sup>12)</sup>는 협측 피질골절술과 정중구개골절을 이용한 외과적 급속상악확장술 후 상악 제1소구치는 5°, 상악 제1대구치는 3°의 협측 경사이동을 보였다고 하였다. 그러나 상악 확장 후 나타난 치아의 경사이동 효과는 교정치료에 의해 제거되거나 감소될 수 있다고 하였다. Chung과 Goldman<sup>13)</sup>은 외과적 급속상악확장술 후 상악 제1소구치와 제1대구치에서 약간의 근심협측으로의 회전 및 유의한 협측 경사이동을 보였다고 하였으며, Bays와 Greco<sup>15)</sup>는 환자들마다 치아들의 협측 경사이동량이 매우 다양한 결과를 보였다고 하였다. 본 연구에서 구개확장장치의 평균 확장량을 기준으로 각 부위별 변수들의 변화 비율을 살펴보면 제1소구치 부위에서 치간 폭경 및 치조골 폭경의 변화 비율은 각각 95%와 74%로 가장 크게 증가하였고, 견치 부위에서는 각각 70%와 66%의 변화를 보였다. 제1대구치 부위의 치간 폭경 및 치조골 폭경의 변화 비율은 각각 77%와 57%로 견치 부위와 비슷한 증가 소견을 보였다. 이상에서 상악 치간 폭경의 변화가 치조골 폭경의 변화보다 약간 크게 나타났으나 모든 부위에서는 비교적 균일한 비율의 폭경 증가를 확인할 수 있었다. 따라서 각 변수들의 증가 양상은 약간의 치아 경사이동이 발생하지만 대부분의 확장은 상악골의 이동에 의해 일어남을 시사한다.

Hass<sup>3,4)</sup>는 정중구개 봉합이 분리되면서 상악 치간 폭경이 증가하게 되면 하악 치아는 협측으로 경사이동을 하게 되어, 하악 구치부 치간 폭경은 0.5~2 mm, 하악 견치의 치간 폭경은 0.5~1.5 mm 증가했다고 보고하였다. 본 연구에서 이와 유사한 결과를 얻었으며, 특히 하악 견치 부위에서의 치간 폭경 및 치조골 폭경의 변화는 서로 밀접한 상관관계가 있는 것으로 나타났다. 하악 치간 폭경의 증가는 몇 가지 요소들이 복합적으로 작용했기 때문으로 예상된다. 상악골이 확장되면서 교합력의 벡터가 변화되어 하악 치아에 작용하던 설측 벡터가 사라지게 된다. 또한 상악골이 확장됨에 따라 혀와 협측 근육 간의 균형이 깨지면서 증가된 설압으로 인해 하악 치아는 협측으로 경사이동하게 된다. 구개확장장치에 의해 변화된 혀의 위치 또한 하악 치아에 측방력을 가하게 되어 하악 치아의 위치 변화에 기여하는 것으로 보인다.

술 후 회귀를 보상하기 위해 Hass<sup>4)</sup>는 비외과적 급속상악확장을 시행할 때 회귀를 고려하여 상악 치열이 하악 치열을 완전

히 피개하도록 과확장하는 것을 추천하였으며, 최소 10 mm 이상을 확장시켜야한다고 보고하였다. Timms와 Vero<sup>10)</sup>는 비외과적 급속상악확장 후 안정적인 상태가 되기 전에 전체 팽창량의 1/3~1/2 정도가 회귀에 의해 소실된다고 보고하였다. Chung과 Goldman<sup>15)</sup>은 치아의 협측 경사이동을 보상하기 위한 약간의 과확장(overexpansion)이 필요하다고 하였다. Kraut<sup>14)</sup>는 외과적 수술을 동반한 경우 상악 확장은 훨씬 더 안정적이며, 술 후 회귀를 고려하여 1.0~1.5 mm의 추가적인 상악 확장이 필요하다고 하였다. Bays와 Greco<sup>9)</sup>는 상악과 익돌관의 분리를 시행하지 않고 견치 및 관골 지주와 전방부 구개골절만을 시행한 19명의 환자를 추적 조사한 결과 견치 부위에서 8.8%, 제1소구치 부위에서 1%, 제1대구치에서 7.7%의 회귀를 보여 비교적 안정된 결과를 나타냈다고 하였으며 이 술식을 시행하는 경우에 구개확장장치의 과확장이 불필요하다고 하였다. 박 등<sup>16)</sup>은 외과적 급속상악확장술로 평균 7.2 mm의 상악 구치부 확장을 얻은 후 추적조사 기간 동안 12.7%의 회귀를 보고하였으며, 이를 보상하기 위해 1~1.5 mm의 과확장이 필요하다고 하였다. 이상의 연구들은 술식에 따라 각각 다른 회귀 성향에 대해 보고하고 있으며 대부분 회귀를 고려한 추가적인 상악 확장이 필요함을 제안하지만 실제 필요한 추가적인 확장량은 경험적으로 제시되어 왔다. 또한 구개확장장치의 확장량은 실제 악골 및 치아의 확장량과는 차이가 있다. 따라서 본 연구에서 치아 및 치조골의 변수들에 대해 유지기간 후 측정된 계측치와 추적조사 기간에 측정된 계측치의 차이를 산출하고 구개확장장치의 확장량에 대한 변화 비율로 회귀율을 구하였다. 유지기간 후 측정된 계측치와 추적조사 기간에 측정된 계측치의 차이는 교정치료에 의한 변화를 포함하고 있기 때문에 순수한 회귀에 의한 변화로는 볼 수 없다. 그러나 교정치료에 의한 변화량을 객관적으로 측정하기 어렵기 때문에 회귀에 의한 변화량에 교정치료에 의한 변화량을 함께 포함시켰다. 회귀에 의해 비강 폭경, 상악 치간 폭경 및 치조골 폭경의 감소를 확인할 수 있었다. 구개확장장치의 평균 확장량을 기준으로 각 부위별 변수들의 회귀율을 살펴보면 상악 견치 부위 치조골 폭경의 감소는 26%, 제1소구치 부위 치간 폭경 및 치조골 폭경의 감소는 각각 28%와 24%, 제1대구치 부위 치간 폭경의 감소는 23%로 유사한 양의 감소를 보였다. 그러나 술 후 회귀를 고려하여 충분한 확장을 얻은 후 교정치료를 시행하였기 때문에 회귀에 의한 악궁의 횡적결핍 소견은 보이지 않았다. 현재까지는 외과적 급속상악확장술을 시행함에 있어 회귀를 고려한 추가적인 확장이 경험적으로 제시되었으나 향후의 치료에는 본 연구 결과를 토대로 25% 정도의 추가적인 상악 확장이 필요할 것으로 사료된다.

술 후 발생 가능한 합병증으로는 출혈, 감염, 부적절한 상악골의 분리로 인한 통증, 회귀, 편측 확장, 치주적인 문제 및 장치의 파절 등이 있다<sup>25)</sup>. 본 연구에서 국소마취를 시행한 환자들은 수술시 별다른 통증을 호소하지 않았으며 모든 환자에서 술 중 및 술 후에 별다른 합병증은 발생하지 않았다.

향후 더 많은 환자에 대한 장기간의 추적조사가 필요하며, 진단모형에 대한 디지털 이미지화 등을 통한 보다 정확한 계측 및 안모 변화에 대한 연구가 필요할 것으로 사료된다.

## V. 결 론

본 연구에서는 횡적 상악 결핍으로 인해 상, 하악 치열공간에 횡적 부조화가 5 mm 이상인 성인 환자 13명에 대하여 외과적 보조의 급속상악확장술을 시행하였다. 술 전과 유지 기간 후 악골 및 치아-치조골에 대한 변수를 측정하여 다음과 같은 결과를 얻었다.

1. 유지기간 후 비강의 폭은 장치의 총확장량에 대해 평균 12%(0~21%) 증가하였다.
2. 유지기간 후 상악 치간 폭경은 장치의 총확장량에 대해 견치 부위에서 70%(47~99%), 제1소구치 부위에서 95%(84~115%) 및 제1대구치 부위에서 77%(57~94%) 증가하였다.
3. 유지기간 후 상악 치조골 폭경은 견치 부위에서 66%(42~84%), 제1소구치 부위에서 74%(42~94%) 및 제1대구치 부위에서 57%(31~78%) 증가하였다.
4. 유지기간 후 구개부 깊이는 평균 1.2 mm (0.5~2.0 mm)로 감소하였다.
5. 유지기간 후 하악 견치의 치조골 폭경 및 치간 폭경과 하악 제1대구치의 치간 폭경 변화는 상악골 팽창에 따라 약간 증가한 양상을 보였다.
6. 비강의 폭경, 구개부 깊이, 상악 모든 치아의 치간 폭경 및 치조골 폭경, 하악 견치의 치간 폭경 및 치조골 폭경은 술 전에 비해 술 후에 유의한 차이를 보였다(paired t-test, p<0.05).
7. 상악 치간 폭경 및 치조골 폭경은 추적 조사 기간에 회귀에 의해 총확장량의 약 25%의 감소를 보였다.

이상의 결과는 본 연구에서 시행한 외과적 보조의 급속상악확장술은 상악 횡적 결핍으로 인해 상, 하악 치열공간에 횡적 부조화가 5 mm 이상인 성인 환자에서 치조골의 굽힘이나 치아의 측방 경사이동 등의 합병증 없이 전후방 부위에서 비교적 균일한 악골 및 치아-치조골을 확장시킴을 시사하며, 재발율을 고려하여 계획된 확장량의 약 25% 정도 더 확장이 필요하리라 생각된다.

## 참고문헌

1. Vanarsdall RL, White RP: Three-dimensional analysis for skeletal problems. *Int J Adult Orthod Orthognath Surg* 1994;9:159-160.
2. Angell EH: Treatment of irregularities of the permanent adult tooth. *Dental Cosmos* 1860;1:540-599.
3. Hass AJ: Rapid expansion of the maxillary dental arch and nasal cavity by opening the midpalatal suture. *Angle Orthod* 1961;31:73-90.
4. Hass AJ: Long-term post-treatment evaluation of rapid palatal expansion. *Angle Orthod* 1980;50:18-19.
5. Melsen B: Palatal growth studied on human autopsy material. *Am J Orthod* 1975;68:42-54.
6. Melsen B, Melsen F: The postnatal development of the palatomaxil-



- lary region studied on human autopsy material. Am J Orthod 1982;82:329-342.
7. Moss JP: Rapid expansion of the maxillary arch. Part I. J Pract Orthod 1968;11:156-171.
  8. Lines PA: Adult rapid maxillary expansion with corticotomy. Am J Orthod 1975;67:44-56.
  9. Bell WH, Jacobs JD: Surgical-orthodontic correction of horizontal maxillary deficiency. J Oral Surg 1979;37:897-902.
  10. Timms DJ, Vero D: The relationship of rapid maxillary expansion to surgery with special reference to midpalatal synostosis. Br J Oral Surg 1981;19:180-196.
  11. Kuo PC, Will LA: Surgical-orthodontic treatment of maxillary constriction. Oral Maxillofac Surg Clin Nor Am 1990;2:751-759.
  12. Northway WM, Meade JB: Surgically assisted rapid maxillary expansion: a comparison of technique, response, and stability. Angle Orthod 1997;67:309-320.
  13. Chung CH, Goldman AM: Dental tipping and rotation immediately after surgically assisted rapid palatal expansion. Eur J Orthod 2003;25:353-358.
  14. Kraut RA: Surgically assisted rapid maxillary expansion by opening the midpalatal suture. J Oral Maxillofac Surg 1984;42:651-655.
  15. Bays RA, Greco JM: Surgically assisted rapid palatal expansion: An outpatient technique with long-term stability. J Oral Maxillofac Surg 1992;50:110-113.
  16. 박충열, 이용욱, 송중운, 김영운, 박홍주, 오희균, 유선열, 이기현, 황현식: 외과적 보조의 급속상악확장술 치험 5예. 대한악안면성형재건외과학회지 2002;24:46-52.
  17. Bell WH, Epker BN: Surgical-orthodontic expansion of the maxilla. Am J Orthod 1976;70:517-528.
  18. Glassman AS, Nahigian SJ, Medway JM et al: Conservative surgical orthodontic adult rapid palatal expansion: Sixteen cases. Am J Orthod 1984;86:207-213.
  19. Kennedy JW 3rd, Bell WH, Kimbrough OL et al: Osteotomy as an adjunct to rapid maxillary expansion. Am J Orthod 1976;70:123-137.
  20. Shetty V, Caridad JM, Caputo AA et al: Biomechanical rationale for surgical-orthodontic expansion of the adult maxilla. J Oral Maxillofac Surg 1994;52:742-749.
  21. Timms DJ : A study of basal movement with rapid maxillary expansion. Am J Orthod 1980;77:500-507.
  22. Wertz RA: Skeletal and dental changes accompanying rapid midpalatal suture opening. Am J Orthod 1970;58:41-66.
  23. Berger JL, Kulbersh VP, Borgula T et al: Stability of orthopedic and surgically assisted rapid palatal expansion over time. Am J Orthod Dentofac Orthop 1998;114:638-645.
  24. Berger JL, Kulbersh VP, Thomas BW et al: Photographic analysis of facial changes associated with maxillary expansion. Am J Orthod Dentofac Orthop 1999;116:563-571.
  25. Lanigan DT, Hey JH, West RA: Major vascular complications of orthognathic surgery: Hemorrhage associated with Le Fort I osteotomies. J Oral Maxillofac Surg 1990;48:561-573.