

하지정맥류에서 정맥내 980-nm 다이오드 레이저 치료의 단기결과

이석열* · 송인학* · 이승진* · 박형주* · 이철세* · 이길노*

Short-Term Result of Endovenous 980-nm Diode Laser Treatment in Varicose Vein of Lower Extremities

Seock Yeol Lee, M.D.*, In Hag Song, M.D.*, Seung Jin Lee, M.D.*
Hyung Joo Park, M.D.*, Cheol Sae Lee, M.D.*, Kihl Rho Lee, M.D.*

Background: Recently 980-nm diode laser endovenous treatment was introduced and used as a method of treatment for varicose vein in lower extremities. The advantages of endovenous laser treatment are good cosmetic effects without incision and avoidance of complications associated with surgery. Therefore, we performed an endovenous laser treatment using a 980-nm diode laser and observed the effects and the efficiency of treatment. **Material and Method:** From October, 2003 to March, 2004, 56 patients (84 limbs) underwent endovenous laser treatment with a 980-nm diode laser. The effects of treatment, complications and recurrences were reviewed. **Result:** The mean age of patients was 47.2 years old and the number of men and women were 21 and 35. In a total of 84 limbs, postoperative complications were transient ecchymosis(84 cases), local paresthesia (24 cases), local skin discolorization (6 cases), minimal burn (3 cases), and post operative phlebitis (1 cases). Adjuvant sclerotherapy was performed in 27 limbs and it was performed in varicose veins missed at operation and varicose veins remaining after endovenous laser treatment. In a total of 56 patients, 2 patients (3.57%) had recurrences after endovenous laser treatment and were treated with phlebectomy. **Conclusion:** Our findings demonstrated that 980-nm endovenous laser treatment had good cosmetic results with acceptable complications. This study was based on short-term results and long term follow-up is necessary to evaluate the accurate effects of treatment and recurrence. We think that multimodality treatment with endovenous laser treatment including phlebectomy or transilluminated powered phlebectomy can help decreasing of recurrence especially in patients with tortuous varicose cluster.

(Korean J Thorac Cardiovasc Surg 2005;38:557-563)

Key words: 1. Venous disease
2. Varicose veins
3. Lasers

서 론

하지정맥류의 수술적 치료방법에 있어서도 근래에 들어 최소 침습적인 방법들이 행해지고 있다. 특히 레이저를

이용하여 혈관내 치료를 하는 방법은 절개를 전혀 하지 않고 미용적으로 우수한 방법이다. 따라서 본 연구는 980-nm 다이오드 레이저를 이용하여 정맥류 환자들을 치료한 결과를 분석하여 레이저 치료의 유용성과 합병증을

*순천향대학교 천안병원 흉부외과학교실

Department of Thoracic & Cardiovascular Surgery, Soonchunhyang University Chunan Hospital

†본 논문은 2004년도 대한흉부외과학회 제36차 추계학술대회에서 구연 발표되었음.

논문접수일 : 2005년 5월 16일, 심사통과일 : 2005년 6월 7일

책임저자 : 이석열 (330-721) 충남 천안시 봉명동 23, 순천향대학교 천안병원 흉부외과

(Tel) 041-570-2193, (Fax) 041-575-9674, E-mail: csdoctor@sch.ac.kr

본 논문의 저작권 및 전자매체의 지적소유권은 대한흉부외과학회에 있다.

관찰하였다.

대상 및 방법

1) 연구대상

2003년 10월부터 2004년 4월까지 하지정맥류 환자 56명을 대상으로 84예의 하지에서 980-nm 다이오드 레이저를 이용하여 혈관내 레이저 치료를 하였다. 이러한 환자들을 대상으로 하였다.

2) 레이저 치료의 적응증

수술의 적응증은 심부정맥에는 이상이 없으면서 대복재정맥이나 소복재정맥에서 혈류의 역류가 있는 경우에 일차 치료법으로 시행하였으며 또한 환자가 레이저 치료를 원하는 경우에도 시행하였다. 모든 환자들은 수술 전에 듀플렉스 초음파 스캔 검사를 받았으며 대복재정맥의 해부학적 기형유무, 혈류의 역류 등을 판단하였다.

3) 수술방법

환자들은 수술 전 기립상태에서 충분히 정맥류가 노출되도록 한 후에 정맥류 부위의 둘레에 유성 펜으로 표시를 하였다. 마취방법은 전신마취, 척수마취 그리고 경막외 마취등 여러 마취 방법들이 사용되었으며 이는 마취과 의사의 선호도에 따라 결정되었다. 마취 후 양와위 자세에서 하지와 하부 복부를 베타딘으로 멸균소독하고 하지와 서혜부가 노출되도록 하였다. 그리고는 발목부 근처에서 대복재정맥을 16 게이지 혈관 주사침(angioneedle)으로 천자를 하고는 0.035 인치의 직경을 가진 가이드 와이어(guide wire)를 혈관내로 삽입을 하였다. 16 게이지 혈관 주사침을 제거하고는 가이드 와이어에 5 Fr 유도초(introducer sheath)를 삽입하였다. 이때 손으로 직접 대복재정맥을 따라 피부를 눌러보면 정확히 유도초와 와이어가 삽입이 된 것을 확인할 수가 있다. 그런 후에 멸균되고 끝이 드러난(bate-tipped), 직경이 600 μ m인 레이저 섬유(fiber)를 유도초내로 삽입을 하였다. 레이저 섬유와 980-nm 다이오드 레이저(LAS-30B, 대덕레이저, 한국)를 연결하였다(Fig. 1). 수술실안의 전등을 모두 소등하여 레이저 섬유의 끝이 대복재대퇴 접합부에서 1~2 cm 아래 위치하도록 하였으며 이는 피부를 통하여 레이저의 붉은 광선을 직접 관찰함으로써 확인을 할 수가 있었다. 대복재정맥을 따라서 발목부에서 레이저와 카테터를 천천히 잡아당겨 빼내었다. 대퇴부에서는 10 Watt로, 무릎부에서는 7~8 Watt, 무




Fig. 1. Picture of 980-nm diode laser (LAS-30B, Daedeok Laser, Korea).

Table 1. Age & sex distribution

Age (years)	Sex		Total (%)
	Male	Female	
11~20	0	0	0 (0)
21~30	3	1	4 (7.1)
31~40	5	5	10 (17.9)
41~50	6	13	19 (33.9)
51~60	4	10	15 (25.0)
61~70	3	6	9 (16.1)
Total	21 (37.5)	35 (62.5)	56 (100)

*Mean age=47.2 \pm 10.7 years.

를 이하에서는 6~7 Watt로 하였다. 소복재정맥의 치료 역시 같은 방식으로 실시를 하였다. 그리고 대복재정맥이나 소복재정맥의 가지혈관중 사행성(tortuous)의 표재성 정맥류들은 레이저로 한번에 치료하기가 불가능하였다. 따라서 이러한 것들은 16 게이지 혈관주사침으로 군데군데 천자를 하고는 혈관바늘내로 직접 레이저 파이버를 진입을 시키고는 5~6 watt의 강도를 주면서 천천히 빼내는 방식으로 치료를 하였다. 이렇게 군데군데 치료를 하여 사행성의 정맥혈관 모두에 레이저 치료가 되도록 하였다. 수술 후에는 탄력붕대를 이용한 압박드레싱을 하였다. 수술 다음날 압박스타킹을(30~40 mmHg)을 착용시킨 후에 퇴원을 시켰다.

4) 추적관찰

수술 후 2주, 4주 그리고 8주 후에 외래 추적을 하였다. 압박스타킹은 수술 후 4주 동안만 착용을 시켰다. 수술 후 2일째 되는 날부터 목욕을 하도록 권유하였으며 수술 후

Table 2. Site & location of varicose veins

	GSV (%)	LSV (%)	GSV (%) +LSV	RB +LGSV (%)	RB +LLSV (%)	LB +RGSV (%)	LB +RLSV (%)	Total (%)
Right	10 (17.9)	1 (1.8)	6 (10.7)					17 (30.4)
Left	3 (5.4)	3 (5.4)	5 (8.9)					11 (19.6)
Both	4 (7.1)		13 (23.2)	4 (7.1)	2 (3.6)	4 (7.1)	1 (1.8)	28 (50.0)
Total	17 (30.4)	4 (7.1)	24 (42.9)	4 (7.1)	2 (3.6)	4 (7.1)	1 (1.8)	56 (100)

GSV=Greater saphenous vein; LSV=Lesser saphenous vein; RGSV=Right greater saphenous vein; LGSV=Left greater saphenous vein; RLSV=Right lesser saphenous vein; LLSV=Left lesser saphenous vein; RB=Right greater saphenous vein and right lesser saphenous vein; LB=Left greater saphenous vein and left lesser saphenous vein.

7일째까지만 비스테로이드 진통소염제를 복용시켰다. 외래 추적시 특별한 검사는 시행하지 않았고 정맥류의 소실 여부와 다리의 점상출혈 상태 그리고 염증 여부를 관찰하였다.

결 과

1) 연령 및 성별분포

환자들의 연령분포는 최저 25세에서 최고 67세로 평균 연령은 47.2세였으며 남자가 21명, 여자가 35명이었다(Table 1).

2) 정맥류의 위치 및 분포

하지정맥류의 위치는 편측에만 위치한 경우가 28명(50.0%)이었으며 양측하지에 모두 있는 경우가 28명(50.0%)이었다. 그래서 56명의 환자에서 84예의 하지에서 정맥류가 있었다. 하지 정맥류의 위치는 총 56명의 환자에서 대복재정맥에 국한된 경우가 17명(30.4%), 소복재정맥에 국한된 경우는 4명(7.1%)이었으며 대복재정맥과 소복재정맥을 모두 침범한 경우는 24명(42.9%)으로 제일 많았다. 그 외 우측의 대소복재정맥 모두와 좌측 대복재정맥에 위치한 경우가 4예(7.1%), 우측 대소복재정맥 모두와 좌측 소복재정맥에 위치한 경우가 2예(3.6%)였으며 좌측 대소복재정맥 모두와 우측의 대복재정맥에 위치한 경우가 4예(7.1%), 좌측 대소복재정맥 모두와 우측 소복재정맥에 위치한 경우가 1예(1.8%) 있었다(Table 2).

3) 수술시간 및 재원일수

대복재정맥에 레이저가 삽입된 상태에서 밖으로 빼내

Table 3. Complications

Complications	No. of patients (%)
Ecchymosis	56 (100)
Burn	3 (5.4)
Skin discolorization	6 (10.7)
Paresthesia	24 (42.9)
Phlebitis	1 (1.8)
Skin blister	4 (7.1)

기까지가 평균 159.8 ± 14.9 초(120~180초)였고 소복재정맥에 레이저가 삽입된 상태에서 밖으로 빼내기까지는 평균 49.9 ± 34.7 초(30~60초)였다. 그리고 모든 환자들은 수술 전날 입원을 하고 수술 후 다음날 퇴원을 하였다. 재원일수는 모두 3일이었다.

4) 부작용

부작용으로는 모든 예에서 반상출혈(ecchymosis)이 있었으나 대개 4주 이내에 저절로 정상으로 돌아왔다. 그 외에 레이저 삽입부위의 가벼운 화상 3예, 일시적 피부변색이 6예, 레이저 치료를 받은 하지의 감각이상 24예, 그 외 압박스타킹을 착용하여 생긴 접촉성 피부염이 4예였다(Table 3). 압박스타킹을 착용하여 생긴 접촉성 피부염의 경우는 hydrocortisone 연고를 도포하고는 호전되었다.

5) 추가경화요법

총 84하지를 레이저로 치료 후 모든 환자들은 뚜렷한 호전을 보였다(Fig. 2, 3). 그러나 수술장에서 일부 국소 정맥류를 발견하지 못하여 레이저 치료를 하지 않은 경우가

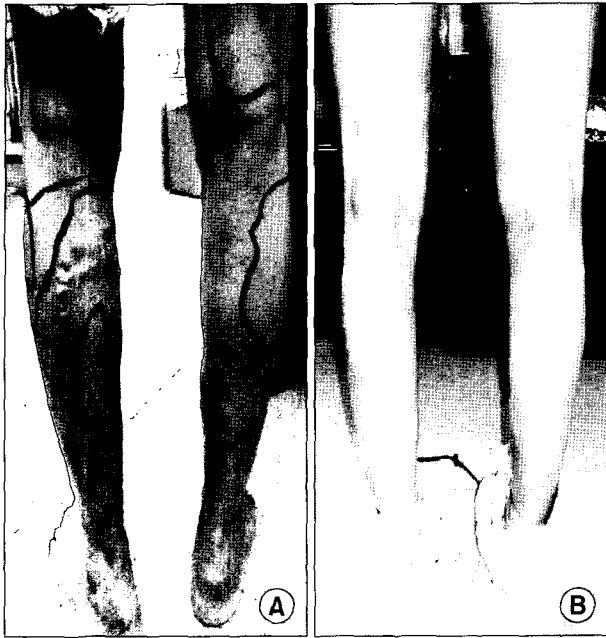

Fig. 2. Picture of pre-operative state (A) and post-operative 4 week state (B).

4예(4.8%)였으며 레이저로 분명히 정맥류를 치료하였음에도 불구하고 일부 정맥류가 남아있던 경우가 15예(17.8%)였다. 그 외 정맥류를 발견하지 못하여 치료하지 않은 경우와 레이저 치료 후에도 정맥류가 완전히 치료되지 않아서 일부 남아 있는 경우가 같이 공존하였던 경우가 9예(9.5%)였다. 이를 다시 대복재정맥이나 소복재정맥에서 혈류의 역류유무가 술 전에 관찰되었던 경우로 세분하여 보았으나 특별한 관련성은 없었다(Table 4). 레이저 치료시 정맥류를 발견치 못한 경우와 레이저 치료 후에도 정맥류가 남아 있던 경우는 모두 중심정맥(traucaul vein)이 아니라 가지 혈관 일부에서 관찰된 경우였다. 이러한 정맥류들은 수술 후 외래 추적 1개월 후에 경화요법으로 치료하였다. 경화주사제로는 thromboject 1%를 사용하였으며 편측하지당 평균 1.7개(범위 1~3개)를 사용하였다. 경화치료 후에는 약 2주간 추가로 압박스타킹을 착용시켰다.

6) 재발

전체 56명의 환자 중 2명(3.57%)에서 재발이 관찰되었다. 두 명 모두 술 전에 대복재정맥이나 소복재정맥에서 혈류의 역류가 관찰이 되지 않았던 경우였으며 무릎 아래에 사행성 정맥류 군집(cluster)을 가지고 있었다. 한 명은 레이저 치료 1개월 후에 치료받은 혈관 일부에서 다시 정

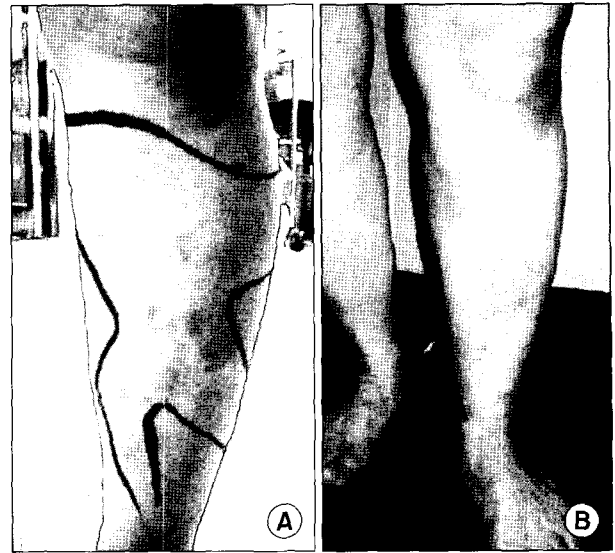


Fig. 3. Picture of pre-operative state (A) and post-operative 4 week state (B).

Table 4. Adjuvant sclerotherapy

	Missed varicose vein (%)	Remained varicose vein (%)	Missed + Re-mained varicose vein (%)	Total (%)
Reflux (+)	2 (2.4)	9 (10.7)	5 (5.9)	16 (19.1)
Reflux (-)	2 (2.4)	6 (7.1)	3 (3.6)	11 (13.1)
Total	4 (4.8)	15 (17.8)	9 (9.5)	28 (34.3)

*Total 84 limbs (100%).

맥류가 재발하여 경화요법을 시행하였다. 그리고는 잘 지내다가 다시 경화요법을 시행받은 지 1개월 후에 재발이 되었다. 다른 한 명은 레이저 치료 1개월 후에 치료받은 혈관 일부에서 다시 정맥류가 재발하여 경화요법을 시행하였다. 그리고는 잘 지내다가 다시 경화요법을 시행받은 지 6개월 후에 재발이 되었다. 재발환자 두 명 모두 다시 혈관초음파 검사를 시행하였으며 검사결과 일부 교통정맥에서 혈류의 역류가 관찰이 되었었다. 재발환자들은 외래에서 국소마취하에 보행성 정맥절제술로 치료하였다.

고 찰

하지정맥류 수술은 대복재대퇴 접합부에서 판막의 역류가 관찰될 경우에 대복재대퇴 접합부 아래의 대복재정맥을 결찰하고 대복재정맥을 스트리핑하는 것이 전통적인 수술치료법이다[1-2]. 그러나 전통적인 수술치료의 단점으로는 마취와 관련된 위험성, 침습적인 외과 수술로 인한 합병증 등이 발생할 수 있다. 이러한 위험 부담을 피하고자 국소마취하에 스트리핑과 보행성 정맥절제술이 행하여지고 있다[3,4]. 그러나 대복재대퇴 접합부를 안전하고 완벽하게 박리를 하기 위해서는 어느 정도 숙련된 외과의사, 병원의 수술실, 보행성 정맥 절제 수술기구, 다양한 마취가 가능하여야 하는 등의 시설과 인력이 필요하다. 이러한 요구조건이 갖추어져도 환자들 대부분이 수술을 기피하기 때문에 경화요법, 최소정맥절제술, 초음파 유도하의 경화치료법, 방사주파(radiofrequency) 등이 환자의 불편함을 줄이고 비용과 위험도를 줄이는 목적으로 주간정맥의 정맥류의 치료에 이용되고 있다. 그러나 이들 치료법들은 각 방법에 따라 치료효과가 다양하다[5-8].

근래 등장한 최소침습적인 술식은 방사주파나 레이저 에너지를 이용하여 대복재대퇴 접합부에서 대복재정맥을 폐쇄시키는 것이다. 방사주파의 경우는 대복재정맥을 90~95%(평균 추적기간 4.9개월) 차단시키나 열과 관련된 다양한 합병증이 혈관과 피부에 나타난다[7]. Manfrini 등[9]에 의하면 방사주파를 이용한 하지 정맥류 치료의 조기결과로 평균 4.7개월의 추적기간동안 10% 치료실패를 보이며 감각이상(하지의 51%에서 나타났고 심부정맥혈전증이 3% 그리고 폐색전증까지 나타났다고 하였다. 레이저를 하지정맥류의 치료법으로 이용한 것은 1998년에 스페인의 Carlos Bone가 정맥류 환자에서 기존의 치료법 대신 다이오드 레이저를 이용한 혈관내 치료를 발표하였다[10]. 레이저 치료의 기전은 레이저 에너지가 직접 그리고 간접적으로 혈관에 전달되어 혈관내막과 정맥 벽에 손상을 주게 된다. 그러면 혈관의 섬유화를 초래하여 혈관을 폐쇄시키는 것이다[11-13]. 그래서 레이저 치료시 레이저 섬유 끝이 위치한 피부 부위를 손으로 눌러서 레이저의 에너지가 혈관에 충분히 전달되도록 하는 것이 중요하겠다. 레이저 치료결과에 대한 보고로는 navarro 등[14]이 810-nm 다이오드 레이저를 이용하여 33명에서 대복재정맥을 치료하고 평균 4.2개월의 추적관찰을 하였는데 모두 부작용 없이 치료되었다고 보고하였다. Min 등[15]은 810-nm 다이오드 레이저의 치료 결과로 대복재정맥이 99% 폐쇄되었

고, 81%는 대복재정맥의 직경이 줄어들었다고 보고하였다. 또한 Proebstle 등[11]은 940-nm diode laser를 사용해서 정맥내 레이저 치료를 하고는 1개월 후에 정맥혈관의 97%가 혈전으로 폐쇄되었다고 하였다.

본 연구에서 레이저 수술의 적응증은 심부정맥에는 이상이 없으면서 대복재정맥이나 소복재정맥에서 혈류의 역류가 있는 경우에 일차 치료법으로 시행하였으며 또한 환자가 레이저 치료를 원하는 경우에도 시행하였다. 혈류의 역류와 심부정맥의 이상 유무는 듀플렉스 스캔을 이용하였다. 레이저 치료의 금기로는 임신이나 모유를 먹이는 경우, 보행이 불가능한 경우, 심부정맥혈전증, 응고항진증, 폐쇄성동맥질환, 그리고 일반적으로 건강상태가 좋지 않은 경우 등[14]이다. 수술 후에는 압박스타킹(30~40 mm Hg)을 4주간 착용시켰다. 아침에 일어나 기전에 착용하고 생활하다 잠자리에서 벗는 것을 권장하였다. 수술 후 모든 환자들에서 반상출혈이 나타났으나 저절로 호전이 되었다. 이러한 반상 출혈은 레이저 치료 후 정맥 주변에서의 염증반응으로 초래되는 일시적인 현상이라고 하였다[16]. 본 연구에서 24명(42.9%)에서 수술 후 하지의 감각이상이 나타났다. 이는 주로 하지의 내측복사(medial malleolus)부위에서 있었으며 시간경과와 함께 호전이 되었다. 이러한 감각이상을 줄이기 위하여 내측 복사상방부에서는 레이저를 빼내는 속도를 빨리하였다. 이렇게 함으로서 감각이상 합병증을 줄일 수가 있었다. 그리고 환자의 체형에 따라 watt수 조절이 필요하겠다. 비만한 환자와 마른 환자에 따라 레이저 watt수를 조절하는 것이 도움이 되리라 여겨진다. 그동안에 하지정맥류 환자들을 레이저로 치료한 결과를 보면 Chang 등[17]은 1,064-nm 레이저를 이용하여 정맥류를 치료하였다. 244예의 하지를 28개월 동안 추적관찰을 하였으며 이 과정에서 하지의 일부 감각이상이 36.5%; 피부화상이 4.8%에서 나타났으나 시간이 경과함에 따라 호전이 되었다고 하였다. 본 연구에서는 레이저 치료를 시행 받은 대복재정맥을 따라서 피부 변색이 나타난 경우가 6예 있었으나 시간이 경과됨에 따라서 호전이 되었다. 또한 시술초기 조작미숙으로 3명의 환자에서 가벼운 화상이 있었다. 이러한 화상을 방지하기 위해서는 레이저 fiber를 밖으로 빼낼 때 미리 레이저 에너지 전달을 차단하여 피부 손상을 받지 않도록 주의하여야 한다. 또한 하지정맥류를 레이저를 이용하여 치료시 마취방법을 국소마취만을 사용하여 치료가 가능하였다는 보고들이[11,14] 있다. 저자들의 경우도 레이저 사용 초기에 국소마취하에 본 술식을 시도하였다. 그러나 레이저 치료시

환자는 통증을 매우 심하게 호소하여 전신마취로 전환하였다. 이후로는 국소마취를 이용하지 않고 척수마취, 경막외 마취전신마취 등을 이용하였다. 레이저 치료의 미용효과는 좋으나 환자나 의사 모두가 염려스러운 점은 정맥류 재발유무이다. 본 연구에서도 56명의 환자 중 2명이 재발을 하여 재발율은 3.57%였다. 레이저를 이용하여 정맥류를 치료한 다른 보고의 의하면 810-nm 다이오드 레이저 치료 후 2년 추적 기간 중 7%의 재발율을 보였다[18]. Perkowski 등[16]에 의하면 810-nm 다이오드 레이저를 이용한 165명의 203예의 하지 정맥류를 치료하여 1개월의 추적 기간 중 97%의 성공률, 3%의 재발율을 보고하였다. Navarro 등[14]은 810-nm 다이오드 레이저를 이용한 정맥류 치료에서 2년의 추적기간동안 100%의 치료율을 보였다고 하였다. 980-nm 다이오드 레이저를 이용한 정맥류 치료보고를 보면 Gerard는[19] 20명의 하지정맥류 환자를 980-nm 다이오드 레이저로 치료하여 1개월의 추적기간동안 100%의 완치율을 보였다고 하였다. 이렇듯 레이저를 이용한 치료로 높은 완치율을 보고하고 있으나 아직까지 장기 추적관찰은 이루어지지 않은 상태이다.

본 연구에서 재발환자들은 모두 사행성(tortuous) 정맥류가 있던 환자들로 재발후 초음파 소견상 모두 관통정맥에서 기인한 재발로 관찰되었다. 결국 사행성 정맥류들은 레이저 하나만으로는 완전한 치료를 하기가 어렵고 부가적인 수술치료가 필요하리라 생각된다. 그래서 Sadick 등[20]은 사행성 정맥류의 처리를 위해 주정맥(truncal vein)은 레이저를 이용하여 치료하고 나머지 잔류정맥은 보행성 정맥절제술로 치료를 하여 모두 완치시켰다고 하였다. 또한 재발을 줄이기 위해서는 술 전에 관통정맥의 위치와 혈류의 역류여부를 정확히 아는 것과 함께 수술을 하면서 동시에 혈관초음파를 하는 방법으로 관통정맥을 관찰하는 것이 도움이 되리라 생각된다. 본 연구를 통하여 하지 정맥류의 치료에 있어서 레이저 단독 치료만으로는 모든 정맥류를 완치시키기는 어렵다는 것을 알 수 있었으며 정확한 해부학적 이상 유무를 판단하여 레이저와 함께 정맥절제술이나 광투시 전동형 정맥적출술을 포함하는 다양한 치료를 하는 것이 도움이 되리라 생각된다.

결 론

저자들은 56명의 하지 정맥류 환자를 대상으로 980 nm 다이오드 레이저만을 이용한 비절개 단독치료를 시행하였다. 하지 정맥류 환자들에게서 980 nm 다이오드 레이저

치료는 비록 단기간의 결과이나 미용적으로 우수한 치료 방법이다. 그러나 정확한 치료효과와 재발에 관하여서는 장기적인 추적 관찰이 필요하다. 또한 하지 정맥류 환자들에게서 수술 후 재발을 줄이기 위해서는, 특히 사행성 정맥류 군집이 있는 환자들의 경우, 레이저 치료와 함께 정맥절제술이나 광투시 전동형 정맥적출술을 포함하는 다양한 치료를 하는 것이 도움이 되리라 사료된다.

참 고 문 헌

1. Sarin S, Scurr JH, Coleridge Smith PD. *Assessment of stripping the long saphenous vein in the treatment of primary varicose veins.* Br J Surg 1992;79:889-93.
2. Hammarsten J, Pedersen P, Cederlund CG, Campananello M. *Long saphenous vein saving surgery for varicose veins. A long-term follow-up.* Eur J Vasc Surg 1990;4:361-4.
3. Bisjop CC, Jarrett PE. *Outpatient varicose vein surgery under local anesthesia.* Br J Surg 1986;73:821-2.
4. Bergan JJ. *Saphenous vein stripping by inversion.* Surg Rounds 2000;23:118-24.
5. Dejode LR. *Injection compression treatment for varicose veins.* Br J Surg 1970;57:285-6.
6. Raymond-Martimbeau P. *Tow different techniques for sclerosing the incompetent saphenofemoral junction: a comparative study.* J Dermatol Surg Oncol 1990;16:626-31.
7. Chandler JG, Pichot O, Sessa C, Schuller-Petrovic S, Kabinick LS, Bergan J. *Treatment of primary venous insufficiency by endovenous saphenous vein obliteration.* Vasc Surg 2000;34:201-14.
8. Min RJ, Navarro L. *Transcatheter duplex ultrasound-guided sclerotherapy for treatment of greater saphenous vein reflux: preliminary report.* Dermatol Surg 2000;26:410-3.
9. Manfrini S, Gasbarro V, Danirlsson G, et al. *Endovenous management of saphenous vein reflux.* J Vasc Surg 2000; 32:330-42.
10. Bone C. *Tratamiento endoluminal de las varices con laser de Diode. Estudio preliminar.* Rev Patol Vasc 1999;5:35-46.
11. Proebstle TM, Lehr HA, Kargl A, et al. *Endovenous treatment of the greater saphenous vein with a 940-nm diode laser: thrombotic occlusion after endoluminal thermal damage by laser-generated stream bubbles.* J Vasc Surg 2002;35: 729-36.
12. Proebstle TM, Sandhofer M, Kargl A, et al. *Thermal damage of the inner vein wall during endovenous laser treatment: key role of energy absorption by intravascular blood.* Dermatol Surg 2002;28:596-600.
13. Weiss RA. *Comparison of endovenous radiofrequency versus 810nm diode laser occlusion of large veins in an animal model.* Dermatol Surg 2002;28:56-61.

14. Navarro L, Min RJ, Bone C. *Endovenous laser; a new minimally invasive method of treatment for varicose veins-preliminary observations using an 810 nm diode laser.* Dermatol Surg 2001;27:117-22.
15. Min RJ, Zimmet SE, Isaacs MN, Forrestal MD. *Endovenous laser treatment of the incompetent greater saphenous vein.* J Vasc Interv Radiol 2002;12:1167-71.
16. Perkowski P, Ravi R, Gowda RC, et al. *Endovenous laser ablation of the saphenous vein for treatment of venous insufficiency and varicose veins: early results from a large single-center experience.* J Endovasc Ther 2004;11:132-8.
17. Chang C, Chua J. *Endovenous laser photocoagulation (EVLP) for varicose veins.* Lasers Surg Med 2002;31:257-62.
18. Min RJ, Khilnaani NM. *Endovenous laser treatment of saphenous vein reflux.* Tech Vasc Interv Radiol 2003;6:125-3.
19. Gerard JL, Desgranges P, Becquemin JP, Desse H, Melliere D. *Feasibility of ambulatory endovenous laser for the treatment of greater saphenous varicose veins: one-month outcome in a series of 20 outpatients.* J Mal Vasc 2002;27:222-5.
20. Sadick NS, Wasser S. *Combined endovascular laser with ambulatory phlebectomy for the treatment of superficial venous incompetence: a 2-year perspective.* J Cosmet Laser Ther 2004;6:44-9.

=국문 초록=

배경: 하지정맥류에 대한 치료법으로 980-nm 다이오드 레이저를 이용한 정맥혈관내 치료가 최근에 소개되어 치료법의 하나로 이용되고 있다. 정맥혈관내 레이저 치료는 절개를 하지 않아서 미용적으로 우수하며 수술에 따른 합병증을 피할 수 있다는 장점이 있다. 이에 저자는 980-nm 다이오드 레이저를 이용하여 절개를 전혀 하지 않고 정맥류 치료술을 실시하여 치료효과와 유용성을 관찰하였다. 대상 및 방법: 2003년 10월부터 2004년 4월까지 하지정맥류 환자 56명을 대상으로 84예에서 980-nm 다이오드 레이저를 이용하여 혈관내 레이저 치료를 하였다. 수술의 효과와 합병증 그리고 재발을 등을 관찰하였다. 결과: 환자들의 평균 연령은 47.2세였으며 남자가 21명, 여자가 35명이었다. 전체 84예의 하지에서 수술 후 합병증으로는 전예에서 일시적인 반상출혈이 있었으며, 국소 감각이상 24예, 국소 피부변색이 6예, 가벼운 화상이 3예, 술 후 정맥염이 1예였으며, 전체 84예의 하지중 레이저 치료시 정맥류를 놓친 경우와 레이저 치료 후에도 정맥류가 호전이 되지 않은 경우 27예에서 부가적으로 경화요법을 시행하였다. 또한 56명의 환자 중 2명(3.57%)이 레이저 치료 후에 재발을 하여 보행성 정맥절제술로 치료하였다. 결론: 980-nm 다이오드 레이저를 이용한 하지정맥류 치료술은 심한 합병증 없이 미용적으로 우수하다고 생각된다. 본 연구는 단기간의 연구결과로서 정확한 치료효과와 재발에 관하여서는 장기적인 추적 관찰이 필요하다. 또한 하지 정맥류 환자들에게서 수술 후 재발을 줄이기 위해서는, 특히 사행성 정맥류 군집이 있는 환자들의 경우, 레이저 치료와 함께 정맥절제술이나 광투시 전동형 정맥적출술을 포함하는 다양한 치료를 하는 것이 도움이 되리라 생각된다.

중심 단어 : 1. 정맥질환
2. 정맥류
3. 레이저