

뇌경색 환자의 승모판막폐쇄부전증 1례에 대한 임상적 고찰

유형천* · 서철훈 · 김이곤 · 최창원 · 이영수 · 김종석¹ · 김희철

동신대학교 한의과대학 내과학교실, 1: 동신대학교 한의과대학 방사선과학교실

Clinical Report of Cerebral Infarction Patient with Mitral Regurgitation

Hyung Cheon Ryu*, Chul Hun Seo, I Gon Kim, Chang Won Choi, Young Soo Lee, Jong Seok Kim¹, Hee Chul Kim

Department of Internal Medicine, College of Oriental Medicine, Dongshin University.

1: Department of Radiology, College of Oriental Medicine, Dongshin University

About the case of the cerebral infarction patient who has diagnosed Mitral Regurgitation in valvular heart disease and admitted to our hospital from 26. April. 2004 to 14. May. 2004, we diagnosed and treated him as heart disease due to wind, damp-heat at the point of Oriental Medicine and got the improvement in the chest pain, dyspnea and etc. so we report. We think that the patient must get the screen test exactly and treat the disease properly. and if we apply this result to clinical cases at the point of Oriental Medical base from gathering and researching more cases, it will arouse sympathy-the excellence of Oriental Medicine and make the necessity of the further research and report from now on.

Key words : Valvular heart disease, MR

서론

승모판막폐쇄부전증을 비롯한 심장판막질환(valvular heart disease)은 심장질환 중 가장 중요한 질환 중의 하나로서 근래에 와서 심초음파검사나 심혈관조영술 등의 검사와 심폐개심술, 인공판막대치술을 하는 등 치료에도 진전을 보이고 있어 그 발생 빈도는 차츰 줄어드는 추세에 있으나 합병증 및 후유증 등 해결되어야 할 많은 문제점을 갖고 있는 질환이다¹⁾. 특히 C.V.A 환자의 병력을 살펴볼 때 많은 수의 환자에서 심장병력을 갖고 있거나 X-ray나 심전도 검사 상에서 이상소견을 나타내고 있는 경우가 많다. 그러므로 C.V.A를 치료하는데 심장에 의한 원인을 알아내어 이를 제거하거나 심장병에 의한 병발증을 치료하는 것이 치료의 매우 중요한 관건이 될 수 있다. 이중 판막이 완전히 닫히지 않아서 생기게 되며 이로 인해서 혈액이 역류를 일으켜 발생하는 승모판막폐쇄부전증은 폐정맥울혈, 폐모세관울혈, 폐동맥울혈이 일어나 폐동맥 고혈압, 울혈폐를 야기시키고 호흡곤란과 기화호흡을 나타내고 혈전증, 부정맥, 심내막염 등의 합병증을 나타내어 뇌경색의 발병원인 중 하나가 되고 있다²⁻⁵⁾.

現代 中醫學에서 승모판을 비롯한 심장판막에 관련된 질환들

은 心痺, 心悸, 胸痺 등의 범주로 이해할 수 있으며 風濕性心疾患이라고 하는 추세인데⁶⁾ 이는 風濕熱의 邪氣가 心臟을 침입하여 손상시에 나타나는 질환으로서 王⁷⁾은 “心痺者 脈不通 煩則心下鼓暴上氣而喘 乾善噫 厥氣上則恐”이라 하였으며 판막질환에 수반되는 심부전증은 주로 喘咳, 怔忡, 水腫 및 胸痛 등에 해당되는 症候라고 볼 수 있다.

C.V.A의 원인이 되었거나 C.V.A와 동반되어 나타난 심장판막질환에 대한 연구로는 이⁸⁾, 강⁹⁾, 정¹⁰⁾ 등의 연구가 있는데 이⁸⁾는 심장판막질환의 진단과 변증시치 및 처방에 대한 개괄을, 강⁹⁾은 심장판막질환으로 뇌색전이 유발된 환자에 대한 한약치료가 병소부위 축소에 미치는 영향에 대해서, 정¹⁰⁾은 류마티스성 승모판 협착증을 동반한 뇌경색 환자를 心脈阻滯, 肺絡瘀阻로 변증하여 치료한 1례에 대해 보고하였다.

본 증례의 환자의 경우 呼吸困難, 夜間 發作性 呼吸困難, 起坐呼吸, 胸痛, 心悸亢進, 惡寒 등 대부분의 초기 뇌경색환자들과는 다른 증상변화를 나타내어, 심장질환 동반 여부를 의심하고 Echocardiogram을 시행한 결과 승모판막폐쇄부전증 및 동심성 좌심실비대라는 기질적 병변에 의한 것임을 확인하였다. 이에 저자는 이러한 심장판막질환을 동반한 뇌경색환자 1례에 대하여 韓醫學의인 觀點에서 氣血虛少와 風濕熱의 邪氣로 인한 心痺로 辨證하고 韓藥治療와 鍼治療를 시행하여 심장의 기능적인 장애를 호전시키는데 유의한 효과를 나타내었기에 보고하는 바이다.

* 교신저자 : 유형천, 광주시 남구 월산 2동 377-13 동신대학교 한방병원

· E-mail : harriryu@hanmail.net, · Tel : 062-350-7283

· 접수 : 2005/05/23 · 수정 : 2005/06/16 · 채택 : 2005/07/20

증 례

1. 姓名 : 최 ○ ○ (F/71)
2. 診斷 : Imp. M.C.A infarction in right
Mitral Regurgitation
Concentric LVH with Relaxation Abnormality
Hypertensive heart disease.
Bronchitis.

3. 主訴症 : ① 左上下肢運動失調
② 呼吸困難
③ 胸痛 및 胸部壓迫感
④ 起坐呼吸 및 疲勞感
⑤ 夜間 發作性 呼吸困難
⑥ 惡寒, 上熱感
⑦ 心悸亢進
⑧ 眩暈, 惡心
⑨ 語鈍

4. 發病日 : 2004년 4월 11일 새벽 화장실 가시던 중

5. 家族歷 : 아들 DM

6. 過去歷

- 1) 1991년 좌구안외사로 local 한의원에서 치료.
- 2) 2004년 4월 11일 ○○병원에서 HTN, DM 진단 받으신 후 W-medication 중.

7. 現病歷

現 71歳の 급한 性格의 小陽人型의 女患으로 平素 別無飲酒, 別無吸煙, 別無嗜好食 해오심. 상기 환자는 평소 구안외사, 고혈압, 당뇨 등의 기왕력 있으시던 분으로 2004년 4월 11일 새벽 화장실 가시던 중 좌상하지마비, 어둔, 호흡곤란, 흉통, 오한, 상열감 등의 증상 발하여 ○○병원에서 시행한 Brain MRI 상 Rt M.C.A infarction 진단받고 2004년 4월26일까지 입원치료 하신 후, 적극적인 한방치료 위해 4월 26일 입원하심.

8. 入院기간 : 2004년 4월 26일 - 2004년 5월 19일

9. 韓方四診 : 舌尖紅絳而少苔, 微黃而軟 脈細數而弱, 促脈, 不整脈

10. 檢査所見

- 1) 入院時 Vital sign : 血壓 140/90mmHg, 脈搏數 82回/分, 體溫 36.8℃, 呼吸數 24回/分
- 2) EKG 소견 : 4월26일 : Rt axis deviation
5월 3일 : Normal
5월 7일 : Normal
5월12일 : Normal

3) Chest PA :
4월26일 : R/O Hypertensive heart disease. (Fig. 1)
Mild congestive change of fibrosis in both lung.
Mild cardiomegaly with prominence of main pulmonary vascular in both.

5월 3일 : R/O Bronchitis (Fig. 2)
Extensive fibrosis or congestive change in both lung.
Crowding or stretching of bronchovascular markings in

both base medially.

5월13일 : Some improvement since May 3. (Fig. 3)

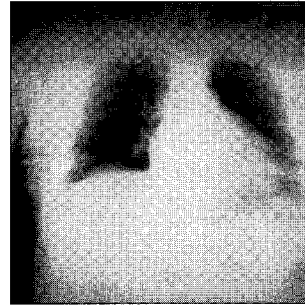


Fig. 1. Chest PA (April 26) : 입원당시

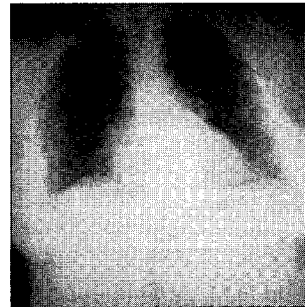


Fig. 2. Chest PA (May 3): cardiomegaly가 호전되기 시작하고, lung marking 또렷해짐.

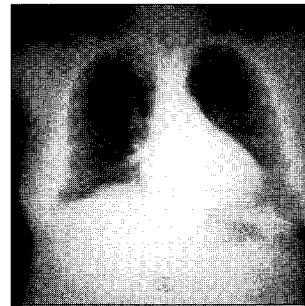


Fig. 3. Chest PA (May 13): bronchovascular의 crowding 이 호전되고, lung marking 또렷해짐

4) Brain MRI

Imp: M.C.A. infarction in right & Lacunar inf.

5) Echocardiogram : (Fig. 4, 5)

Imp: MR, Concentric LVH with Relaxation Abnormality

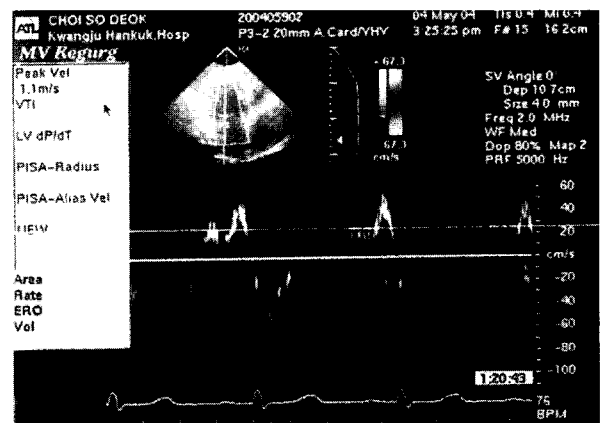


Fig. 4. Echocardiogram

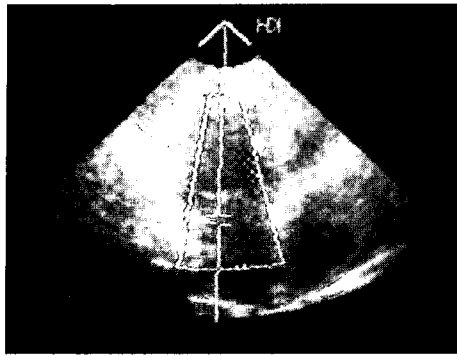


Fig. 5. Echocardiogram

6) 임상병리검사 (Table 1)

Table 1. Serial changes of WBC, ESR, CRP

	4.26	5.3	5.13	정상범위	단위
WBC	11.8	8.5	6.5	4.0 - 10.0	10 ³ /μL
ESR	2	19	25	0.0 - 15.0	mm/h
CRP	+	-	-	neg(-)	

11. 한방치료

1) 침구치료

鍼灸治療에 사용된 鍼은 0.30 x 40mm 1回用 毫鍼을 사용하였으며 1일 1회 中風七處穴(百會, 曲鬢, 曲池, 風市, 足三里, 懸鐘, 肩髃) 및 心勝格(大敦, 少衝 補, 陰谷, 少海 瀉)을 刺鍼하였다.

2) 한약치료 (Table 2)

Table 2. Herb medication of the case

날 짜	處 方	脈, 舌	특징증상	辨證
2004. 4. 26. - 4. 30.	當歸鬚散	舌尖紅絳而少苔 微黃 脈細數而弱 促脈, 不整脈	胸痛, 呼吸困難, 起坐呼吸	瘀血內滯 心脈痺阻 氣滯血結
2004. 5. 1. - 5. 10.	清心蓮子湯	脈滑數 舌質紅苔黃	上熱感, 疲勞感 胸悶煩燥	濕熱로 因한 心熱壅盛
2004. 5. 11. - 5. 19.	歸脾湯	脈細數舌紅苔白	不眠, 夜間發作性呼吸 困難	氣血虛少

- 3) 그 외 치료 : ① Nega 濕: 膻中, 金津玉液
 ② Nega 乾: 腰部, 肩背部
 ③ Moxa: 足三里, 外關, 懸鐘, 曲池 등
 ④ PTx: C-Ex, EST, SSP, HP

12. 치료경과 (Table 3)

Table 3. Changes of symptom

主訴	4.26	4.28	5.1	5.3	5.5	5.8	5.11	5.13	5.16	5.19
胸痛	+++	+++	++	+	+	+	+	-	-	-
胸部壓迫感	+++	+++	++	+	+	+	+	-	-	-
起坐呼吸	+++	++	+	+	+	+	+	+	+	-
夜間發作性呼吸困難	+++	++	+	+	-	+	+	-	-	-
言語障礙	G3	G3/4	G3/4	G3/4	G4	G4	G4	G4/5	G4/5	G4/5
左上下肢運動失調	G1/2	G1/2	G2	G2	G2/3	G2/3	G2/3	G3	G3/4	G4

(+++ : Severe, ++ : Moderate, + : Mild, +/- : Trace)

13. 호전도판단기준 (Table 4)

Table 4. 호전도 판단 기준

등급	운동실조 진단기준	언어장애 진단기준
Gr.1	미세하게 움직이는 정도	전혀 소리가 안나는 경우
Gr.2	수평이동으로 끌기 시작하는 정도	소리(단음절)는 나는 경우
Gr.3	중력에 이기기 시작하는 정도	단어 정도 수준까지 가능
Gr.4	약간의 압력을 지탱하는 정도	대화 가능하나 발음 이상
Gr.4/5	타인이 운동이 이상함을 느끼는 정도	말은 잘하는데 타인이 이상함을 느끼는 정도

고 찰

심장판막질환(valvular heart disease)은 심장질환 중 가장 중요한 질환 중의 하나로서 근래에 와서 심초음파검사나 심혈관 조영술 등의 검사와 심폐개심술, 인공판막대치술을 하는 등 치료에도 진전을 보이고 있어 그 발생 빈도는 차츰 줄어드는 추세에 있으나 합병증 및 후유증 등 해결되어야 할 많은 문제점을 갖고 있는 질환이다¹⁾. 특히 C.V.A 환자의 병력을 살펴볼 때 많은 수의 환자에서 심장병력을 갖고 있거나 X-ray나 심전도 검사 상에서 이상소견을 나타내고 있는 경우가 많다. 특히 뇌경색의 경우 동맥경화에 따른 혈전형성에 의하거나 이물질에 의한 색전증이 대표적 원인이 되고 이러한 색전증은 심장에서 기원되거나 기타의 장소에서 유래되는 것으로 분류된다¹⁾.

본 증례의 환자 역시 Brain CT 상 뇌경색의 소견을 나타내었고, C.V.A가 급성적으로 나타났으며 Chest X-ray를 통해 나타난 M.V.H.D에 의한 Cardiomegaly 등으로 미루어 볼 때 승모판막증으로부터 유발된 원거리 폐색성 뇌색전이 뇌경색이 원인이 되었을 가능성도 무시할 수가 없다^{11,12)}.

판막이란 심장을 4개의 공간(좌심실과 우심실, 좌심방과 우심방)으로 구분하는 일종의 밸브이다. 승모판막과 대동맥판막, 삼첨판막과 폐동맥판막의 네가지가 있으나 이중에 삼첨판막환은 대부분은 승모판막질환과 합병하거나 속발성으로 발현하게 되며 그 증후도 판막자체에 국한되어서 심장기능에는 별 영향을 주지 않으며 또한 폐동맥판막질환은 후천성인 경우가 적다. 이들은 혈액이 한쪽 방향으로만 흐를 수 있도록 한쪽 판막이 열리면 다른 쪽 판막은 자동으로 닫힌다. 그러나 심내막염을 오래 앓게 되면 열려야 할 판막이 닫히고 닫혀야 할 판막이 열린다. 결국 심장이 일사불란하게 혈액을 펌프질하는 것이 불가능해지게 된다^{2,5,11,12)}.

판막질환이 있으면 그 판막의 역할은 심장의 타부분에서 비대 또는 확대되어 그 기능을 대상하고 혈액순환에 지장이 없게끔 노력하게 된다. 그러나 대부분에서 대상작용이 이루어지지 못하게 되어 호흡곤란, 심계항진, 흉부의 압박감 등을 호소하게 된다. 또 다른 증상은 다리 부종이다. 심장이 펌프질을 제대로 하지 못하므로 혈액과 림프액이 중력을 이기지 못하고 다리 아래 쪽에 고여 발생한다. 숙련된 경우는 심장의 잡음만 들고 어떤 판막에 문제가 있는지 구별할 수 있지만, 정확한 검사를 위해선 심장 초음파검사가 필수적이다^{2,5,11,12)}. 경과는 다양하여 원인에 따라 판막에 따라 병발증에 따라서 다르나 판막질환의 환자는 심장의

예비력이 저하되어 있으므로 심한 운동이나 정신적 과로에 의해서 심부전이 되기 쉽다. 때로는 혈전이 생겨서 심장외로 나가 혈전증을 야기시켜 위험한 상태가 되기도 한다.

류마티컬이 주 원인이 되는 승모판막증은 승모판 협착증과 폐쇄부전증으로 구분할 수 있다. 이 중 폐쇄부전은 판막이 완전히 닫히지 않아서 생기게 되며 이로 인해서 혈액이 역류를 일으킨다. 승모판의 폐쇄가 부전하게 되면 혈액의 일부가 심실이 수축할 때 대동맥으로 가는 양이 감소된다. 일단 심방으로 역류한 혈액은 폐정맥에서 온 혈액과 합류하여 재차 심실로 들어가게 되므로 심실은 정상 이상의 혈압을 갖게 된다. 그 까닭으로 좌심실은 확장, 비대되어 다량의 혈액을 수용치 않으면 안되게 되며 강수축을 해서 대동맥으로 보내게 된다. 좌심방도 좌심실에서 역류하는 혈액과 폐정맥에서 오는 혈액 때문에 확장이 되고 심방 내압도 상승된다. 이 때문에 폐정맥울혈, 폐모세관울혈, 폐동맥 울혈이 일어나 폐동맥 고혈압, 울혈폐를 야기시킨다. 폐쇄부전증은 류마티얼 발생시기로부터 증상이 나타날 때까지의 기간이 협착증에 비해서 길다. 호흡곤란과 기좌호흡을 나타내고 혈전증, 부정맥, 심내막염 등의 합병증을 나타낸다^{2,5,13,14}. 치료는 류마티얼의 재발 예방, 감염성 심내막염 예방, 저염 및 이뇨제, 심근의 수축력을 증대시키는 디지탈리스 제제(우심실비대, 심방세동) 및 혈관확장제를 투여하고 내과적 치료에도 불구하고 신체 활동에 지장이 많을 때에는 승모판절개술, 인공판막치환술 같은 외과적 수술을 시행한다. 치료의 목적은 변형된 판막의 개선을 기대하기 보다는 대상기능이 실조되어 발현하는 심부전등을 치료하여 줌으로써 판막의 악화를 저지하고 자율조절기능을 유지하는데 있는데 일반적으로 감심리노제나 혈관확장용혈제 및 소염제등을 사용하게 되나 좀더 장기적 안목에서 치료대책이 모색된다. 무조건 누워 쉬는 것보다 무리하지 않는 범위 내에서 적절한 운동을 통해 심장의 기능을 유지해줘야 한다. 협착증과 폐쇄부전은 공히 원거리 폐색에 의한 C.V.A나 심부전, 심혈관 색전증과 같은 위험한 상태를 초래할 수 있다는 점에서 그 중요성이 강조되고 있다²⁴.

現代 中醫學에서 승모판을 비롯한 심장판막에 관련된 질환들은 風濕性心疾患이라고 하는데⁵ 이는 風濕熱의 邪氣가 心臟을 침입하여 손상시에 나타나는 질환으로서 王⁷은 “心痺者 脈不通 煩則心下鼓暴上氣而喘 乾嚕噎 厥氣上則恐”이라 하였으며 판막 질환에 수반되는 심부전증은 주로 喘咳, 怔忡, 水腫 및 胸痛 등에 해당되는 症候이다. 喘咳, 浮腫, 動悸, 胸痛, 衄吐血, 青色症, 虛脫, 失神 등은 결국 體液의 停滯에서 오는 증후군이며 이는 痰飲의 滯滯現狀이라고 보는데 胸水, 腹水, 心水 등과 肺, 肝, 脾, 胃腸, 腎 등 각 臟器의 鬱血은 支飲, 懸飲, 溢飲, 五臟水, 飲水腫 등에 해당된다고 본다.

급성 류마티얼의 침범에 의해 그이상의 판막에 영구적 변형과 손상이 오는데 심장 뿐만 아니라 전신성병변으로서 관절 피부, 뇌혈관 등에 후유증을 남기니 이는 “風寒濕 三氣雜至 合而爲痺”⁷라고 할 수 있고, 심박출량 감소로 피로감이 오며 협착도가 증가함에 따라 경미한 활동에도 천증을 발하며 횡외위를 취하면 폐의 혈액재분배로 기좌호흡이나 발작성 야간 호흡곤란을 일으키게 되는 것은 韓醫學의 心病者 日中慧 夜半甚 平旦靜의

症候가 보인다고 할 수 있다. 판막증은 복합적 요인으로 발현되므로 症候는 물론 素質, 素因과 體質 등 전반적 상태를 파악하여 隨症治療와 體質療法을 하게 되는 것이다.

痰飲이나 水腫은 津液의 吸收, 運行, 排泄機能의 停滯現狀인데 그 원인은 李¹⁵는 “原於腎, 動於脾, 客於肺”라 하였으니 腎의 蒸化配分과 脾의 運化滲濕 및 肺의 水道通調하는 기능이 失調되기 때문에 오는 것이니 楊¹⁶은 이를 “心虛而鬱痰 豁痰定驚 心虛而停水 逐水消飲” 하게 된다고 하였다.

이⁸는 대개 심장질환에서 오는 驚悸, 怔忡에는 四物, 養血安神湯이나 歸脾溫膽湯, 茯苓飲子, 炙甘草湯 등을 應用하며, 喘息, 咳嗽에는 苓桂朮甘湯, 金水六君煎, 蘇子降氣湯, 小青龍湯 등에 加減하고 水腫에는 分心氣飲, 木防己湯, 補中治濕湯 등을 사용하며 狹心痛에는 瓜蒌薤白半夏湯, 手帖散, 蠶葱散 등을 活用하고 虛脫症이 보이면 補中益氣湯, 大補湯類를 加하는 경우가 많은데 판막증으로 오는 모든 症候는 體液의 停滯에서 오는 痰飲, 水腫이 主要原因이므로 脾胃의 運化不調에서 오는 경우라면 利膽順氣시키는 溫膽湯을 爲主로 하여 喘腫에는 胃苓湯을 加하고 咳嗽에는 杏蘇散을 加減하여 胸痛에는 正傳二陳湯을 加하거나 正氣天香湯을 合하면서 蘇合香元을 兼用하는 경우가 있고, 虛脫에는 歸脾湯이나 滋陰健脾湯을 가하기도 하는데 溫胃降陰을 시켜야 할 체질에는 十二味寬中湯이나 香砂養胃湯을 사용하고 浮腫이면 芩歸葱蘇理中湯을 쓴다고 하였다⁸. 또한 腎陰虛衰하여 오는 喘證, 怔忡, 胸痛에는 地黃湯에 知柏, 麥味등을 加하는데 浮腫에는 木通을 加하고 咳嗽에는 瓜蒌仁, 前胡를 加하거나 清上補下湯을 用하며 虛脫에는 四物湯 등을 加하는데, 만약 清陽上升을 시켜 治療하려면 涼膈散火湯을 應用하며, 吐血에는 十二味地黃湯을 用하고 腹痛에는 熟地黃苦參湯을 用하는데 喘息胸滿, 浮腫, 寒熱往來 등 表病이 보이면 荊防地黃湯이나 豬苓車前子湯을 用하기도 한다. 한편 肝熱肺燥하여 面黃赤黑한 體質에는 熱多寒少湯 등으로 清裏熱疏解시켜 治療하는데 燥熱은 甚하지 않으나 浮腫, 喘咳, 胸痛이 오는데는 清心蓮子湯을 用하는데 咳嗽에는 合定喘湯去麻黃하며 胸痛에는 牛黃清心元을 겸하기도 하는데 食後痞滿 脚腿無力 등 水飲停滯 現狀과 怔忡, 氣喘, 咳嗽의 表寒證이 보이면 調胃升清湯으로 升發舒氣시켜 治療한다⁸.

판막성 심질환은 약물에만 의존하기 보다는 陰氣者靜卽神藏 躁卽消亡이라든지 飲食自倍腸胃乃傷이라 한 것과 같이 精神的, 肉體의 過勞와 過飲, 過鹽 등의 切除, 寒濕 등의 氣候의 變化에 잘 順應하면서 常時 體력의 관리가 요구되는 疾患이라고 사료된다.

상기 증례의 환자는 2004년 4월 11일 새벽 화장실 가던 중 左上下肢運動失調, 口音障礙, 呼吸困難, 胸痛 등의 증상 나타나 ○○병원 Brain MRI 상 Rt M.C.A infarction 진단받고 4월26일까지 입원치료 하신 후, 4월 26일부터 ○○대학교부속한방병원 1내과에 입원하셨다. 본원에서 입원치료 중 Echocardiogram 상 Mitral Regurgitation 및 Concentric LVH 진단받으셨고, 本院 入院時 주소증은 左上下肢運動失調, 口音障礙, 呼吸困難, 胸痛 및 胸部壓迫感, 起坐呼吸 및 疲勞感, 夜間 發作性 呼吸困難, 惡寒, 上熱感, 心悸亢進, 眩暈, 惡心, 譫語 등이었고, 血壓 140/90mmHg, 脈搏數 82回/分, 體溫 36.8℃, 呼吸數 24回/分

측정되었다. 韓方治療는 韓藥投與(3회/1일)와 鍼灸治療, 그리고 附紅治療과 뜸치료를 매일 1회 시행하였고 物理治療는 복잡운동 치료요법과 EST, SSP, HP를 매일시행하였고, 환자의 호흡여부와 흉통을 하루 2회 정기적으로 체크하였다. 4월 26일 입원 당시 환자의 상태는 左半身不遂, 語謔, 喎斜 등 C.V.A로 인한 증상 이외에 심한 胸痛, 呼吸困難, 起坐呼吸, 上熱感, 惡寒 등을 호소하고 있었으며 Chest PA X-ray상 cardiomegaly나타나 R/O Hypertensive heart disease 소견을 보였고, Lab상 WBC 11,800개, CRP positive 소견을 보여 류마티얼에 의한 염증소견을 의심할 수 있었다. 韓方四診상 舌尖紅絳而少苔微黃, 脈細數而弱, 促脈이 나타났으며 간혹 不整脈의 증상도 보였다. 氣血虛少된 틈으로 風濕熱의 邪氣가 侵犯한 가운데 病程이 日久하여 胸痺를 이루고 더욱 進行하여 心痺를 形成한 결과 心脈不足으로 氣血의 運行이 不暢해져서 肺絡이 瘀阻되고, 血行의 無力으로 瘀血이 內滯하여 心脈을 痺阻하게 되어 症候가 발생하게 되었다고 파악하여 우선 和血消瘀하여 活血養血, 解鬱定痛하여 氣凝血結을 治하는 목적으로 當歸鬚散¹⁷⁾을 투여하기 시작하였고, 침치료는 中風七處穴과 心熱을 治할 목적으로 心勝格을 사용하였다. 더불어 물리치료와 부항치료, 뜸치료를 1일 1회씩 시행하였다. 4월 28일 입원 3일째 흉통은 다소 호전되기 시작하였고, 口音障礙 증상도 의사소통이 가능할 수 있을 정도로 G3/4정도로 호전되었다. 병상에서의 관절운동치료를 계속 지도하였으며, 침치료와 약물 치료를 꾸준히 계속하였다. 5월 1일 입원 6일째, 胸痛 증상은 다소 호전 되었으며 흉부압박감은 움직이지 않을 경우 못 느낄 정도로 호전되었으나 上熱感, 疲勞感은 여전히였고, 발작성호흡곤란은 4월 30일 다시 1회 나타났다. 呼吸困難, 不眠, 胸悶煩燥 등의 증상 역시 남아 있고 脈滑數, 舌質紅苔黃한 소견을 보여, 風濕熱의 邪氣가 心脈을 痺阻하게 되어 濕熱로 인한 心熱壅盛이 된 것으로 파악하고, 이날부터 淸心蓮子湯을 투여하였다. 淸心蓮子湯¹⁸⁾은 《和劑局方》에 처음 수록된 처방으로서 益氣滋陰하여 淸心火하는 效能이 있어 心火가 偏旺하고 氣陰兩虛하여 濕熱下注하거나 疲勞感이 있는 경우 사용할 수 있고, 心의 熱을 淸하는 機能이 있으며 동시에 氣陰을 補益하고 心火를 淸하며 濕熱을 去하는 處方으로서, 後世方에서 太陰人에게 가장 적합한 처방으로 오히려 四象方의 淸心蓮子飲보다 더 효과적일 수 있는데, 太陰人의 上熱下冷, 上盛下虛로 인한 上熱感, 睡眠障礙등에 응용한다¹⁹⁾. 鍼灸治療는 지속적으로 中風七處穴과, 心勝格을 자침하였으며, 운동치료는 피로감이 심할 경우 휴식을 지속적으로 취할 것을 주의시켰으며, 부항, 뜸 전기자극 치료는 계속 병행하였다. 5월 3일 입원 8일째 환자는 흉통은 간혹 한번씩 나타날 정도로 호전되었고, 호흡곤란 증세도 운동 직후를 제외하고는 식사나 화장실이동 등의 일상생활을 시킬때는 호소하지 않을 정도로 호전되었다. 胸悶煩燥, 起坐呼吸도 진정되는 모습을 보였으나 야간발작성 호흡곤란은 여전히 간헐적으로 존재하였다. 더디긴 하였지만 좌측편마비증세도 다리를 조금씩 움직일 수 있을 정도로 호전되었고, Chest X-ray follow up 결과 Cardiomegaly가 현저히 호전된 것을 확인할 수 있었으며, Lab검사상 WBC 8,500개, CRP negative로 정상소견을 나타냈고, EKG검사결과도 정상소견을

나타내기 시작하였다. 5월 7일 입원 12일째 흉통이 간헐적으로 나타날 때를 제외하고는 흉부압박감은 심하지 않았고, 오한과 상열감은 소실되었다. 5월 11일 입원 16일째 하지의 運動失調는 중력에 저항할 수 있을 정도로 반응하였고, 의사소통하는데 거의 어려움이 없을 정도로 언어장애는 G3/4 정도로 호전되었다. 그러나 야간에 발작성 호흡곤란 증세가 다시 나타났으며, 운동치료 후 피로감을 호소하는 것은 여전히였고, 이로 인해 간헐적인 불면상태에는 별로 호전을 보이지 못하였고 脈細數 舌紅苔白한 소견을 나타냈다. 이에 寧神安神을 더욱 강조하는 가운데 氣血虛少를 補氣健脾, 養血安神시킬 목적으로 歸脾湯을 투여하기 시작하였다. 歸脾湯¹⁷⁾은 《濟生方》에 처음 수록된 처방으로서 補氣健脾, 養血安神하여 虛證의 精神神經症, 諸出血, 血液疾患의 治療 및 免疫機能增進에 활용한다. 5월 12일 입원 17일째 야간 발작성 증세도 진정양상을 나타내었으며, 호흡곤란과 흉부압박감 및 피로감도 현저한 감소를 나타내었다. 5월 13일 입원 18일째 야간에 발작성으로 나타났던 호흡곤란 증세는 5일째 나타나지 않았고, 간혹 혈압 조절이 안되는 등의 문제는 여전히 남아 있었지만 胸痛, 胸悶煩燥, 呼吸困難등의 증세는 모두 거의 소실되었고, Chest PA follow up 결과 5월3일 검사시 발견되었던 Bronchovascular의 Crowding이 호전되었으며, EKG 검사 역시 정상으로 체크되었고, 4월 26일 검사시와 비교하였을 때 Cardiomegaly 역시 호전상태를 유지함을 확인할 수 있었다. 일반혈액검사상 WBC 수치도 6,500개로 안정적으로 호전되었다. 5월 16일 병실내에서 자가보행이 가능할 정도로 좌상하지무력증세는 호전되었으며, 의사소통하는데 지장이 없을 정도의 발음이 가능하였나, 혈압도 점차 안정적으로 조절되었으며, 야간의 발작성 호흡곤란 및 흉통은 잘 느끼지 못하였다. 5월 19일 전반적인 임상증상이 호전된 상태에서 퇴원하였고, 혈압조절과 좌상하지의 운동실조에 관하여 꾸준한 통원치료를 시행하고 있는 상태이다.

본 증례의 환자는 심장관막증으로부터 유발된 뇌경색 환자로 의심되는데 臨床症狀 上 重症의 經過를 보였으나 한방적인 隨症 辨證治療를 즉각 시행함으로써 여타의 합병증과 증상의 호전이 가능하였다고 사료된다.

결론

저자는 승모판폐쇄부전증 및 동심성좌심실비대 등의 기질적인 심장관막질환을 진단받고 2004년 4월 26일 부터 2004년 5월 19일까지 입원치료하신 뇌경색 환자 1례에 대하여 韓醫學의 韓醫學의인 觀點에서 氣血虛少와 風濕熱의 邪氣로 인한 心痺로 辨證施治하여 呼吸困難, 胸痛, 心悸亢進, 惡寒, 疲勞感 등 다른 急性期의 증상과는 구별되는 患者의 諸般 主訴症에 있어 호전을 보였기에 이에 보고하는 바이다. 향후 이와 같은 환자는 정확한 감별진단과 함께 적절한 치료가 필요하리라 사료되며 더 많은 증례를 통해 동서의학의 진단과 치료를 객관화시킨다면 급성기 뇌졸중 환자의 다양한 증상의 치료에 보다 적극적인 기여를 할 수 있을 것으로 생각되며 앞으로도 더 많은 연구와 이에 따른 보고가 필요할 것으로 사료된다.

참고문헌

1. 新谷太. 내과학 Part3 심혈관질환. 서울, 정담. pp 82-107, 2002.
2. 대한병리학회. 병리학. 서울, 고문사. pp 456-461, 1991.
3. 서울대학교 의과대학. 심장학. 서울, 서울대학교출판부. pp 21-36, 87-114, 1991.
4. 서정돈. 심장학. 서울, 고려의학. pp 145-162, 1987.
5. 신영기. 임상진단학. 서울, 계축문화사. pp 273-281, 1988.
6. 中醫研究員. 症狀鑑別診斷學. 北京, 人民衛生出版社. pp 16-18, 61-68, 225-299, 1987.
7. 王水. 黃帝內經素問. 台北, 文光圖書有限公司. pp 16, 68-70, 116-117, 1977.
8. 李京燮. 心臟瓣膜疾患의 治療. 大韓韓方內科學會誌 3(1):5-9, 1986.
9. 강민주 외. C.V.A 환자의 심장판막질환에 대한 증례보고. 大韓韓方內科學會誌 14(1):43-54, 1993.
10. 정광식 외. 류마티스성 승모판 협착증을 동반한 뇌경색 환자의 치험 1예. 大韓韓方內科學會誌 22(3):463-469, 2001.
11. 의과대학교수편. 오늘의 진단 및 치료. 서울, 한우리, pp 388-390, 2000.
12. 해리슨내과학편찬위원회. 내과학. 서울, 政談. pp 1134-1139, 2001.
13. 신진영, 구본홍. 중풍에 관한 임상적 연구. 경희한의대논문집 4, p 209, 1985.
14. 정재혁 외. 고혈압성 뇌졸중에 대한 동서의학적 역학연구. 서울중양의학 45(3), 1983.
15. 李槿. 醫學入門. 台北, 台聯國風出版社. p 387, 1973.
16. 楊士瀛. 仁濟直指方. 서울, 東醫社. p 145, 1978.
17. 강순수. 바른방제학. 서울, 大星文化社. p 190, 393, 1996.
18. 方劑學教授. 方劑學. 서울, 成輔社. pp 192-193, 1999.
19. 盧永範. 臨床方劑學講座. 서울, 대성의학사. p 16, 17, 2000.