

하악 전돌증 환자의 악교정 수술에서 기도 공간의 부피변화에 관한 3차원적 분석

이지호 · 팽준영 · 명 훈 · 황순정 · 서병무 · 최진영 · 이종호 · 정필훈 · 김명진
서울대학교 치과대학 구강악안면외과학교실

Abstract

THE THREE DIMENSIONAL ANALYSIS OF VOLUMETRIC AIRWAY CHANGE IN ORTHOGNATHIC SURGERY OF MANDIBULAR PROGNATHISM

Jee-Ho Lee, Jun-Young Paeng, Hoon Myoung, Soon-Jung Hwang, Byoung-Moo Seo,
Jin-Young Choi, Jong-Ho Lee, Pill-Hoon Choung, Myung-Jin Kim

Department of Oral and Maxillofacial Surgery, College of Dentistry, Seoul National University

Orthognathic surgery changes patient's mandibular position and environment of related anatomic structures. Many clinicians were interested in these changes and studied about this problem. However, most of them were based on two dimensional cephalogram. According to the development of image and computer system, it would be possible that the airway change is analyzed with three dimensional CT. So we tried to measure the volumetric change of airway and analyzed the relationship between the airway structure and volumetric change.

Nineteen patients who experienced orthognathic surgery due to mandibular prognathism were analyzed with 3D CT data (preoperative and postoperative 6 months) and 2D lateral cephalometry. Volumetric change was measured and 3 dimensional change of related structure was assessed with simulation program (V-works®, 4.0 Cybermed, Korea).

Ten patients showed the decrease of airway volume change and nine showed the increase of airway volume change. Volumetric change was determined by dimensional change of mandible and hyoid bone. The dimensional positions of mandible and hyoid bone were the key factor for determining the airway change after surgery. Airway change is also predictable with the dimensional change of mandible and hyoid bone.

Key words : Airway space, Volume change, Orthognathic surgery, Hyoid bone

I. 서 론

하악 전돌증은 하악지 시상골 절단술 등을 시행하여 하악을 후방으로 재위치 시킴으로써 해결할 수 있다. 이 술식으로 악구강계를 포함하는 기도의 부피와 형태의 변화가 야기되며 이에 대해서는 많은 연구가 이루어 졌다. 이전의 연구에서 하악골 후퇴 수술로 인하여 혀 및 설골의 위치가 변화한다는 것이 보고 된 바 있다. 이러한 변화에 대해서는 다양한 의견이 제시되었는데 수술 후 기도공간의 일시적인 감소가 일어나지만 시간이 지나면서 생리적인 적응 현상에 의하

여 원래의 위치와 크기로 회복 된다는 보고⁹⁾가 있으며 이와 대조적으로 기도 공간의 감소가 수술 후 상당기간 유지되었다는 보고^{4,11)}도 있다. 또한 인두 부위에서 하악골 후퇴술 후 기도 공간의 감소가 일어난다는 연구^{6,11)}가 있는가 하면 감소가 일어나지 않는다는 상반된 보고⁵⁾도 있었다.

그러나, 많은 연구가 이차원적인 측도 두부규격 방사선 사진에 근거를 두고 이루어져서 기도공간의 이차원 평면상 시상면을 측정하기 때문에 정확한 부피의 변화를 측정하기가 힘들다. 최근 영상진단 기술이 진보하면서 해부학적 구조물의 삼차원적 부피 분석이 가능하게 되었고 컴퓨터 상에서

보다 정확한 측정이 가능하게 되었다^{7,8,10,11,15}.

따라서 본 연구는 삼차원 CT를 이용하여 기도공간의 부피를 측정하고 그 변화에 대한 공간적인 해석을 통해 악교정 수술에 따른 기도 변화에 대하여 보다 정확한 해부학적인 분석을 시행하고 수술과 연관된 기도공간의 변화에 대하여 정보를 얻고자 시행하였다.

II. 연구 대상 및 방법

1. 연구대상

2001년부터 2002년까지 서울대학교 치과대학 구강악안면외과에 하악 전돌증을 주소로 내원하여 악교정 수술(BSSRO 양측성 하악지 시상 골절단술)을 시행 받은 환자 중 술전, 술후 3D facial CT 촬영이 가능했던 19명의 환자를 대상으로 하였다. 평균 연령은 23세였으며 남자 11명, 여자 8명 이었다.

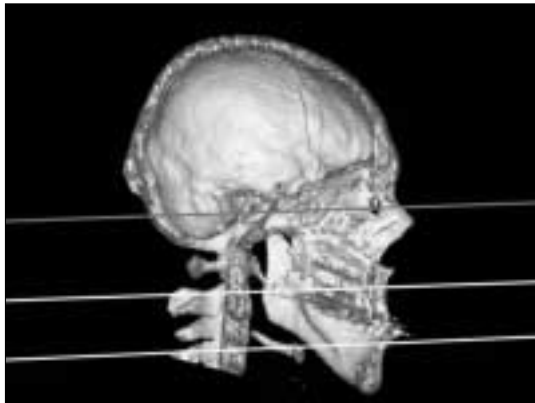

Fig. 1. 3-dimensional assessment of airway space.

2. 연구방법

(1) 자료 수집

대상 환자는 술 전, 술 후 3D facial CT(Mx 8000, spiral CT, Marconi, Cleveland, USA)를 촬영하였으며 촬영시간은 최소 25초에서 최대 35초였으며, 환자에게 촬영도중 안정상태를 유지하게 하고 심호흡과 연하작용을 금지하였다. 촬영은 수술 전과 술 후 6개월 후로 두 번에 나누어 시행하였다.

기도공간의 이차원적 분석을 위해서 환자의 술 전 두부 측모 방사선 사진, 수술 직후 두부 측모 방사선 사진(수술 후 2일 이내), 술 후 3D facial CT 촬영과 병행하여 촬영한 두부 측모 방사선 사진을 이용하였다.

(2) 3차원 기도공간의 기준 및 측정

oropharyngeal airway는 구강 뒤에 위치한 인두의 상방에 있는 공간이며 그 경계는 혀의 기저부와 연구개, 편도와 인두의 후방벽이다. 이 공간은 하악골에 부착된 근육들에 의해 영향을 받으며 하악골과 설골의 운동에 의해 공간적인 변화를 일으킨다.

3D facial CT로 재구성된 skull image 상에서 부피변화를 측정하기 위한 oropharyngeal airway의 기준평면은 FH plane이며 상방 경계는 C2 point (2nd vertebral body의 가장 돌출된 부위)를 지나면서 기준평면과 평행한 평면이며, 하방경계는 hyoid tubercle (hyoid bone의 head에서 가장 돌출된 부위)를 지나면서 기준 평면과 평행한 평면이다(Fig. 1).

CT에서는 각 물질마다 density value 혹은 Hounsfield 값을 가지는 데 이 값을 이용하여 컴퓨터 프로그램 상에서 실제 물질의 부피를 측정할 수 있다(Fig. 2).

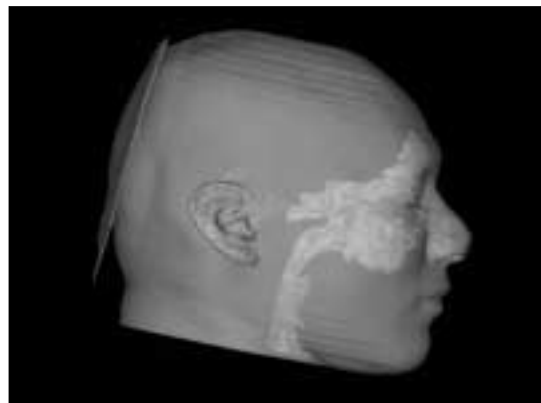
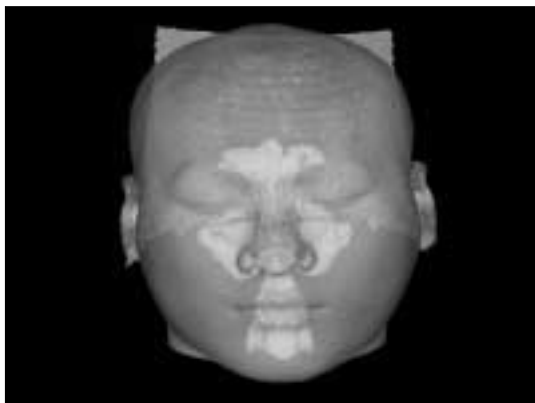


Fig. 2. Air filled space in head and neck area.

(3) 기도 공간의 이차원적 분석

세 차례에 걸쳐 촬영한 두부 측모 방사선 사진에서 oropharyngeal airway의 전후방 거리와 설골의 위치변화를 평가하였다. Oropharyngeal airway의 전후방 거리는 세 부분으로 나누어 측정하였으며 가장 상부는 oropharyngeal airway의 상부 경계로서 기준 평면(FH plane)과 평행하면서 C2 point를 지나는 평면이 혀의 후방과 인두벽으로 경계지워지는 선(길이)으로 Pap(anteroposterior dimension of pharyngeal airway)-1으로 정하였다. 가장 하부는 oropharyngeal airway의 하부 경계로서 기준 평면(FH plane)과 평행하면서 hyoid tubercle을 지나는 평면이 혀의 후방과 인두벽으로 경계지워지는 선(길이)으로 Pap-3으로 정하였으며, Pap-1과 Pap-3의 중간에 위치한 평면으로 혀의 후방과 인두벽으로 경계지워지는 선(길이)을 Pap-2로 정의하고 측정하였다(Fig. 3).

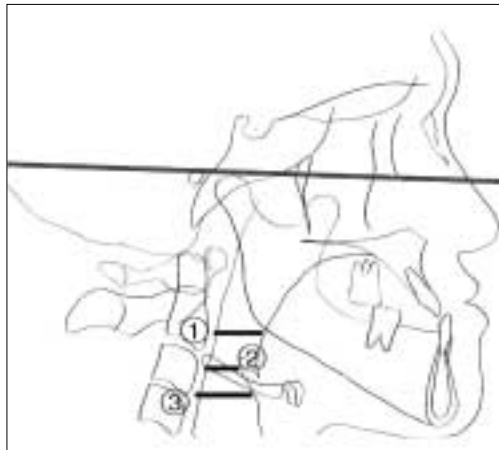


Fig. 3. Anterior and posterior dimension of pharyngeal airway (Pap-1, 2, 3).

Hyoid bone의 위치변화는 Hv(Hyoid vertical), Hs (hyoid sagittal) 두 가지 측정치를 이용하여 평가하였다. PTV(ptyergoid vertical)는 FH plane에 수직이면서 pterygomaxillary fissure의 후방에 접하는 선으로 정의한다. Hv(Hyoid vertical)는 hyoid tubercle에서 FH plane에 내린 수선의 길이이고, Hs는 hyoid tubercle에서 PTV에 내린 수선의 길이이며 (+) 값은 hyoid tubercle이 PTV보다 전방에, (-) 값은 PTV보다 후방에 위치하는 것을 의미한다(Fig. 4).

(4) 하악골과 설골의 공간적 위치 변화에 대한 평가

수술 후 하악골의 위치 변화를 평가하기 위한 기준점으로 #36 치아의 mesiobuccal cusp (혹은 orthodontic bracket), #46 치아의 mesiobuccal cusp(혹은 orthodontic bracket), 하악의 incisal tip, Nasion, Hyoid tubercle을 삼차원상에서 정의하였다(Fig. 5~6).

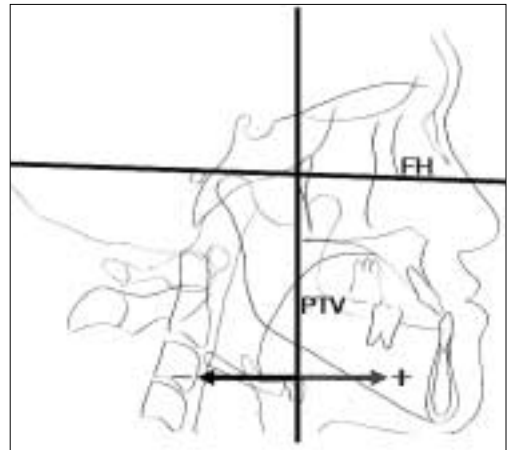


Fig. 4. Two dimensional position of Hyoid bone.

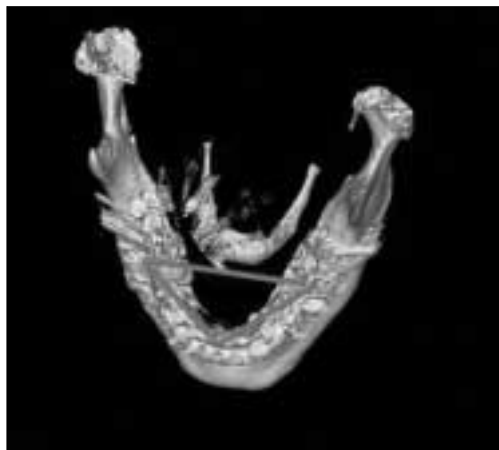


Fig. 5. Definition of occlusal plane on three dimensional space.

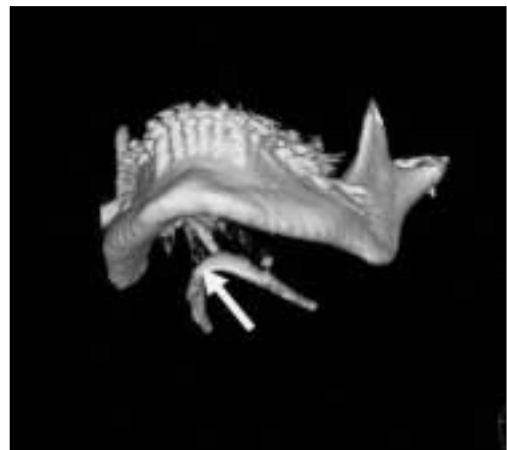


Fig. 6. Definition of hyoid bone on three dimensional space.

3차원 simulation program(V-works[®] 4.0, Cybermed, Seoul, Korea)상에서 정의된 각 기준점들의 공간좌표를 알 수 있으며 각 점의 좌표를 각각 (x, y, z)로 정의할 때 두 점 (예를 들면 P1(x₁, y₁, z₁), P2(x₂, y₂, z₂))사이의 거리(D)는 다음과 같이 정의 되며 술 전 술 후 거리 변화를 비교 평가할 수 있다.

$$D = \sqrt{(x_1 - x_2)^2 + (y_1 - y_2)^2 + (z_1 - z_2)^2}$$

수술 전, 후 CT 상에서 다음 네 지점의 거리를 측정하고 변화를 비교하였다. 가령 hyoid bone의 위치변화는 skull 상의 기준점 Nasion을 기준으로 수술 전 두점 사이의 거리와 수술 후 거리를 측정하여 그 차이(거리변화 = 술 전 거리 - 술 후 거리)를 구하면 hyoid bone의 Nasion이라는 점에 대하여 거리가 어떻게 변하는지 알 수 있다. 가령 값이 (+)일 경우에는 Hyoid bone이 상방으로 이동했다고 볼 수 있고 (-)일 경우에는 하방으로 이동했다고 볼 수 있다.

Fig. 7에서 a 값은 수술 전, 후 Nasion에서 hyoid bone까지의 거리 변화를 평가하기 위해 정의한 거리이며 b, c, d 각 거리는 hyoid bone에 대하여 교합면 상의 점 (하악골 상에서의 불변의 점)들의 수술 전, 수술 후 거리 변화를 분석하기 위해 측정하였다.

3. 통계처리

각 변수들의 수술전, 수술직후, 수술 6개월 후 측정치와 평균치와 표준편차를 구하였다. SPSS (10.0 for windows) 통계프로그램에서 수술전 측정치를 기준으로 수술

직후와 수술 6개월 후 각 매개변수의 변화를 분석하기 위해서 paired student t-test를 시행하였다.

Ⅲ. 연구 결과

(1) 기도의 부피 변화

하악골의 후방이동으로 야기된 기도의 부피 변화는 일관되게 나타나지 않았으며 증가, 감소 양상을 고루 나타내었다. 10명의 환자는 기도 공간의 부피가 감소하였으며 평균 감소량은 3393.97mm³이고 감소 비율은 27.03%이다. 9명의 환자에서 기도 공간의 부피가 증가 하였으며 평균 증가량은 1824.20mm³이고 증가 비율은 29.33%이다.

(2) 측모두부방사선 사진을 통한 기도공간의 이차원 분석

Oropharyngeal airway의 전후방 길이는 기도 공간의 상부에서는 수술 직후 감소하였다가 6개월 뒤 유의성 있게(*, p<0.05)으로 회복되는 양상을 나타내었으며(Fig. 8), 설골의 위치도 상하 관계에서 거리 증가를 나타내다가(*, p<0.05) 6개월 뒤 회복되는 양상을 나타내었다(Fig. 9).

(3) 하악골 및 설골의 공간적 위치 변화

하악골의 설골에 대한 상대적인 거리 변화는 각 환자 별로 증가 및 감소가 다양하게 나타나고 그 방향성은 각 환자에 따라 일치하는 양상을 보여준다(Fig. 10).

설골의 위치변화에 따른 기도공간의 부피변화는 양의 상관관계를 가지고 있었다(Fig. 11) (r=0.63).

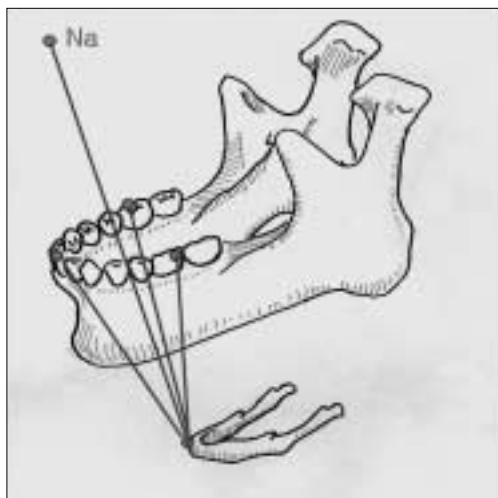


Fig. 7. Assessment of three dimensional change by measurement of the defined point.

- a : Nasion - Hyoid tubercle
- b : Incisal tip - Hyoid tubercle
- c : #36 mesiobuccal tip - Hyoid tubercle
- d : # 46 mesiobuccal tip - Hyoid tubercle

Table 1. 2 Dimensional Change of Airway Space on Lateral Cephalogram

	T0	T1	T2
Pap - 1	19.74 (4.10)	14.83 (3.55)	16.68 (3.54)
Pap - 2	10.8 (3.41)	8.92 (3.02)	9.46 (2.92)
Pap - 3	13.55 (4.20)	11.89 (4.68)	12.82 (3.57)
Hy - V	93.97 (10.64)	100.56 (10.65)	94.76 (10.74)
Hy - S	4.89 (4.53)	3.75 (7.38)	1.87 (5.70)

(Unit : mm, T0 : Pre Op, T1 : Post Op 2 days, T2 : Post Op 6 months)

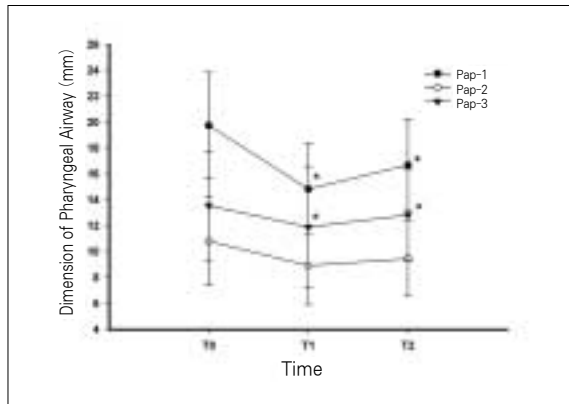


Fig. 8. 2-dimensional change of oropharyngeal airway (* P<0.05 compared with T0).

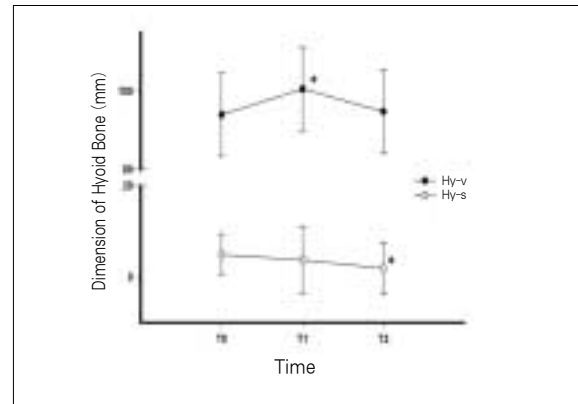


Fig. 9. 2-dimensional change of hyoid bone (* P<0.05 compared with T0).

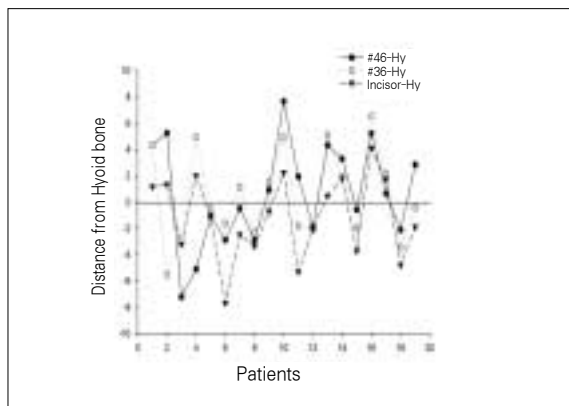


Fig. 10. Spatial changes of mandible and hyoid bone after mandible setback surgery.

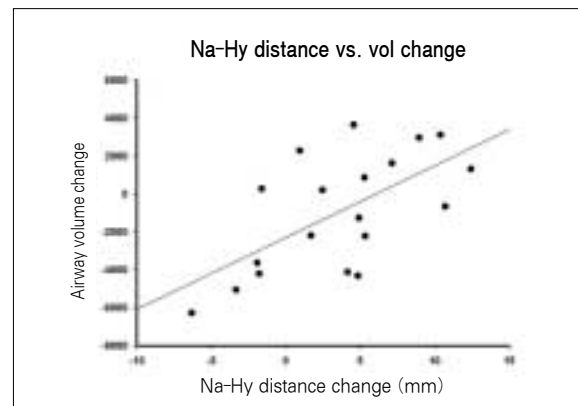


Fig. 11. Relationship between the Na-Hy distance and volumetric change of airway.

IV. 총괄 및 고찰

하악 전돌증 환자에게 악교정 수술을 시행하면서 하악골을 후방으로 위치시킬 경우 기도공간의 변화가 발생하며 이런 현상에 관하여 이미 측모두부방사선 사진을 이용한 분석이 여러 차례 이루어졌다^{1,2)}. 현재까지 악교정 수술을 시행 후 발생하는 기도 공간의 변화를 분석하는 연구에서는 주로

방사선 사진상에서 oropharyngeal airway를 구성하는 여러 가지 기준점을 정의하고 계측을 시행한 다음 수술 시기별로 비교 분석하였다. 이 방법은 환자의 시상면에서 나타나는 기도 공간의 전후 관계 변화나 설골의 상하 혹은 전후 위치의 변화를 수치로 비교하고 악교정 수술로 인한 주변조직의 변화를 설명하고자 하였다.

Greco¹³⁾ 등은 수술 후 hypopharyngeal airway의 감소가

관찰되며 수년(2~6년)의 시간이 경과해도 술전에 비해 유의한 감소를 보였고, 기도공간의 감소로 인하여 수면중 폐쇄성 무호흡이 발생하지는 않았다고 보고하였다. Wickwire¹⁴⁾ 등은 악교정 수술로 하악골을 후방으로 재위치 시킨다고 하더라도 기도 공간의 감소로 임상적인 문제가 발생하지는 않으며, 수술로 변화된 환경에 대한 설골과 혀와 경부의 연관된 근육의 기능적인 재조정이 기도공간을 유지하기 위한 중요한 기여인자라고 보았다.

Kawakami⁹⁾ 등은 하악 전돌증 환자에 대한 악교정 수술 후 기도공간의 변화를 측모두부방사선 사진을 이용하여 술 전, 술 후 1개월, 술 후 1년으로 나누어 분석한 결과 술 후 1개월 경과 후 pharyngeal airway의 dimension은 유지되거나 hyoid bone의 현저한 하방 이동이 관찰 되었으며, 1년 경과 후에는 hyoid bone이 원래의 위치로 회귀되면서 혀 후방의 기도공간을 감소시키는 결과를 가져왔다고 보고 하였고 악교정 수술을 통하여 하악골을 후방으로 이동 시킬 경우 기도공간이 좁아진다고 결론을 내렸다.

본 연구에서도 측모두부방사선 사진을 이용하여 pharyngeal airway의 전후방 길이 변화와 hyoid bone의 위치 변화를 평가한 결과 pharyngeal airway의 전후방 길이는 감소하였다가 평균 6개월 후에는 수술 전 상태에 거의 근접하게 회귀하였으며 hyoid bone은 수술 직후 전 하방으로 이동하였다가 6개월 후에 수직적으로는 거의 원래 위치로 회귀하는 것을 확인할 수 있었다. 측모두부방사선 사진을 이용한 기도 공간의 변화에 대한 평가에서는 앞에서 언급한 다른 연구에서와 마찬가지로 관련된 해부학적 구조물들의 위치 변화를 관찰할 수 있었으며 특히, hyoid bone의 현저한 이동⁹⁾과 술 후 회귀 현상으로 볼 때 이 구조물이 기도 공간 변화에 중요한 인자라고 생각할 수 있다. 그러나, 측모두부방사선 사진에서는 평가가 시상면에 한정되기 때문에 전후방적인 변화는 평가할 수 있으나 기도공간이 측방으로 변화하는 것을 관찰할 수 없다. 따라서 실제 기도 공간의 변화는 측모두부방사선 사진에서 관찰된 변화와 다를 수 있다. 본 연구에서 시행한 3차원 분석에서도 측방변화를 직접적으로 관찰할 수 없었으나 거리 변화를 통하여 구조물의 이동을 평가할 수 있었다.

3차원 CT상에서 분석한 19명의 악교정 수술 후 기도 공간의 부피 변화는 일관되게 감소하는 것이 아니라 10명(평균 3393.971 mm³)에서만 감소하는 결과를 보여주고 나머지 9명(평균 1824.201 mm³)에서는 오히려 증가하는 결과를 나타내었다. 결국, 악교정 수술과 관련된 주변 조직의 변화는 수직, 수평적인 위치관계 이외에도 다른 방향의 공간적인 변화도 고려해야 이러한 현상을 설명할 수 있다^{3,5)}. 다시 말해서, 2차원적 분석에서 나타나는 해부학적 구조물의 공간적 이동은 수직 이동과 전후방 이동인데 측모두부방사선 사진에서는 하악골이나 설골의 측방이동을 관찰할 수

없다.

혀의 후방부에서 hyoid bone의 상방에 이르는 기도 공간은 수술로 인한 하악골의 이동과 설골의 이동에 의해 부피 변화가 야기된다. 부피의 변화를 관찰하기 위한 CT 촬영 시, 이상적으로 환자가 술 전 촬영 후 6개월 뒤 완전히 동일한 위치에서 촬영한다면 주변 구조물들의 이동 방향을 정확히 평가할 수 있지만 현실적으로 불가능 했기 때문에 기준 점들간의 거리를 측정하고 그 변화량을 통해 부피변화에 따른 주변 구조물들의 위치 변화를 평가하였다. 수술 후 하악골의 공간적 위치 변화를 파악하기 위해서 하악골 상에서 수술 후 위치를 표시할 수 있는 세 점(하나의 평면은 세 점으로 이루어짐)을 정의할 필요가 있었다. 공간적 위치 변화를 파악하기 위해서 교합평면을 정의하였는데 평면을 정의하기 위한 세 점으로 좌, 우측 하악 제1대구치와 하악 절치부의 중앙점을 선택하였다. 이들 세 점 즉 하악골의 위치는 hyoid bone에 대하여 수술 후 거리 변화를 일으키는데 19명에서 일괄적으로 증가 혹은 감소를 나타내지는 않았으나 세 점은 동시에 hyoid bone에서 멀어지거나 혹은 가까워졌다(Fig. 10). 즉, 하악골은 수술 후 hyoid bone에 대하여 기울어지지 않고 거의 균등하게 가까워 지거나 멀어지는 경향을 나타내었다. 또한, hyoid bone에 대하여 하악골이 거리가 멀어질수록 대부분 술 후 기도 공간의 부피가 증가하는 양상을 나타내었으며 가까워질수록 기도 공간의 부피가 감소하는 양상을 나타내었다. 또, 수술 후 hyoid bone과 수술 후에도 변하지 않는 점 중 하나인 Na과의 거리 변화를 보면 두 점 사이의 거리가 증가할수록 부피의 변화는 양의 상관관계를 나타내는 것을 보았을 때 hyoid bone의 이동으로 기도 공간이 길어짐으로써 기도 공간의 부피가 증가하는 것을 확인할 수 있었다(Fig. 11).

결국, 하악 전돌증 환자의 악교정 수술에서 하악골의 이동 방향이 상악에 대해서는 후방이지만 실제 공간적으로는 상, 하 방향으로의 이동도 충분히 존재하기 때문에 하악이 후퇴 하더라도 기도 공간의 부피는 단순히 감소하는 것이 아니라 증가 및 감소가 다양한 양상으로 나타날 수 있다.

V. 결 론

하악 전돌증을 해결하기 위한 악교정 수술 시행 시에 기도 공간의 부피 및 형태의 변화는 필연적으로 발생하는 현상이다. 그러나, 측모두부방사선 사진에서 확인할 수 있듯이 기도가 좁아진다고 해서 기도공간의 부피는 모든 환자에서 동일하게 감소하거나 증가하지 않고 다양한 양상을 나타낸다.

결국, 악교정 수술 후 기도 공간의 변화를 분석하기 위해서는 관련된 해부학적 구조물들의 공간적 위치변화를 파악해야 한다. 본 연구에서는 기도 공간의 경계를 구성하는 기

준점들간의 일관된 거리 변화에 따라 증가에 따른 기도 공간의 부피 증가와 감소에 따른 부피 감소를 관찰할 수 있었고, 특히 hyoid bone의 위치가 분석에서 중요한 기준이 된다는 것을 알 수 있었다.

참고문헌

1. Kyung-Wook Kim, Jong-Il Choung, Chul-Hwan Kim : A Cephalometric Study on Changes in Hyoid Bone, Tongue and Upper Airway Space According To Skeletal Change in Persons With Mandible Prognathism After Orthognathic Surgery. *J Kor Acad Maxillo Plas Reconstr Surg* 26(4) : 349, 2004.
2. Hyo-Young Kim, Hyun-Gue Choi, Eun-Kyoung Kim : The effects of mandibular setback osteotomy on the oropharyngeal airway space in mandibular prognathic patients. *Korean J orthodontics* 27(5) : 733, 1997.
3. McCance AM, Moss JP, Fright WR, James DR, Linney AD : A three dimensional analysis of soft and hard tissue changes following bimaxillary orthognathic surgery in skeletal III patients. *Br J Oral Maxillofac surg* 30 : 305, 1992.
4. Kawakami M, Yamamoto K, Fujimoto M, et al : Changes in tongue and hyoid positions, and posterior airway space following mandibular setback surgery. *J Craniomaxillofac Surg* 33(2) : 107, 2005.
5. Athanasios E, Athanasiou, Nick T, Dimitrios M, et al : Alterations of hyoid bone position and pharyngeal depth and their relationship after surgical correction of mandibular prognathism. *Am J Orthod Dentofacial Orthop* 100(3) : 259, 1991.
6. Turnbull NR, Battagel JM : The effects of orthognathic surgery on pharyngeal airway dimensions and quality of sleep. *J Orthod* 27(3) : 235, 2000.
7. Boisselle PM, Lee KS, Ernst A : Multidetector CT of the Central Airways. *Journal of Thoracic Imaging. Symposium: Multislice CT Part I.* 20(3) : 186, 2005.
8. Bhattacharyya N, Blake SN, Fried M : Assessment of the airway in obstructive sleep apnea syndrome with 3-dimensional airway computed tomography. *Otolaryngology - Head & Neck Surgery.* 123(4) : 444, 2000.
9. Kawakami M, Yamamoto K, Noshi T, Miyawaki S, Kirita T : Effect of surgical reduction of the tongue on dentofacial structure following mandibular setback. *J Oral Maxillofac Surg* 62(10) : 1188, 2004
10. Fuhrmann R, Feifel H, Schnappauf A, et al : Integration of three-dimensional cephalometry and 3D-skull models in combined orthodontic/surgical treatment planning. *J Orofac Orthop* 57(1) : 32, 1996.
11. Enacar A, Aksoy AU, Sencift Y, et al : Changes in hypopharyngeal airway space and in tongue and hyoid bone positions following the surgical correction of mandibular prognathism. *Int J Adult Orthodon Orthognath Surg* 9(4) : 285, 1994.
12. Ono I, Ohura T, Narumi E, et al : Three-dimensional analysis of craniofacial bones using three-dimensional computer tomography. *J Craniomaxillofac Surg* 20(2) : 49, 1992.
13. Greco JM, Frohberg U, Van Sickels JE : Long-term airway space changes after mandibular setback using bilateral sagittal split osteotomy. *Int J Oral Maxillofac Surg* 19(2) : 103, 1990.
14. Wickwire NA, White JR RP, Proffit WR : The effect of mandibular osteotomy on tongue position. *J Oral Surg* 30 : 184, 1972.
15. Kawamata A, Fujishita M, Arijii Y, Arijii E : Three-dimensional computed tomographic evaluation of morphologic airway changes after mandibular setback osteotomy for prognathism. *Oral Surg Oral Med Oral Pathol Oral Radiol Endod* 89(3) : 278, 2000.

저자 연락처

우편번호 110-749
서울특별시 종로구 연건동 275-1
서울대학교 치과대학 구강악안면외과학교실
김 명 진

Reprint Requests

Myung-Jin Kim
Dept. of OMFS, College of Dentistry, Seoul National University
#275-1 Yeongun-dong, Jongno-gu, Seoul, 110-749, South Korea
Tel: 82-2-2072-2631 Fax: 82-2-766-4948
E-mail: myungkim@plaza.snu.ac.kr

원고 접수일 2005년 6월 2일
게재 확정일 2005년 8월 31일

Paper received 2 June 2005
Paper accepted 31 August 2005