

단근 소구치의 근관계에 관한 방사선 사진과 투명표본 간의 일치도

황호길* · 강호민 · 서 강

조선대학교 치과대학 치과보존학교실

ABSTRACT

COINCIDENCE BETWEEN RADIOGRAPHS AND CLEARING SAMPLES ON THE ROOT CANAL SYSTEMS OF SINGLE ROOTED PREMOLARS

Ho-Keel Hwang*, Ho-Min Kang, Kang Seo

Department of Conservative Dentistry, College of Dentistry, Chosun University

The aim of this study was to compare the root canal systems of maxillary and mandibular premolars that had a single root using radiographs and clearing samples. 142 single rooted premolars were selected and mesio-distal and bucco-lingual views were radiographed using intra-oral dental standard films. Four equally trained examiners classify the root canal types from the developed radiographs. After opening the tooth for access, it was stored in 5% NaOCl to dissolve the pulp tissue. Indian ink was then injected into the pulp cavity to stain the pulp tissue. It was cleared in methyl salicylate after being decalcified with 5% nitric acid for 48 hours, and the root canal type was evaluated at a magnification of $\times 20$ using a stereomicroscope.

The results are as follows:

There were statistically significant differences between the radiographs and clearing samples of the root canal types among examiners ($p < 0.05$). There might be differences in the root canal types among examiners when the same radiograph is used. Therefore, considering the difficulty in estimating the root canal types, clinicians need to be careful when interpreting radiographs before root canal therapy. [J Kor Acad Cons Dent 30(6):461-469, 2005]

Key words: Root canal systems, Clearing samples, Root canal types

- Received 2005.6.26., revised 2005.8.25., accepted 2005.9.1. -

I. 서 론

치아별 근관계의 형태, 연령증가에 따른 근관계의 형태 변화 그리고 근첨부 근관계에 관한 해부학적 형태 등에 대한 사전지식은 성공적인 근관치료를 위해 필수적이다. 대부분의 경우 근관의 수는 치근의 수와 일치하나 1개의 치근에 2개 이상의 근관이 있는 경우를 임상에서 가끔 볼 수 있다. 그 예로서 하악 대구치의 근심근은 대부분이 2개의 근관을 가지고 있으며 하악 대구치의 원심근이나 상악 대구치의 근

* Corresponding Author: Ho-Keel Hwang

Department of Conservative Dentistry,
College of Dentistry, Chosun University
375 Seosuk-dong, Dong-gu, Gwangju, Korea, 501-759
Tel: 82-62-220-3846 Fax: 82-62-232-9064
E-mail: rootcanal@hanmail.net

※이 논문은 2004년도 조선대학교 연구보조비 지원에 의하여 연구되었음.

심 협착근도 2개의 근관을 갖는 경우가 많다. 1개의 치근에 포함된 근관의 형태는 여러 가지 변형이 많지만 Weine¹⁾에 의하면 제1형은 치수실에서 근침까지 1개의 근관인 경우, 제2형은 치수실에서 2개의 근관으로 시작하여 근침부위에서 합쳐져 1개의 근관이 되는 경우, 제3형은 치수실에서 근침까지 2개의 근관인 경우, 제4형은 치수실에서 1개의 근관으로 시작하여 근침부위에서 갈라져 2개의 근관이 되는 경우로 분류하고 있다. 근관치료는 근관외동의 형성, 근관세정 및 성형, 근관충전의 과정으로 이루어지며, 성공적인 근관치료를 위해 근관내의 감염된 치수조직 및 세균, 독성 산물을 완전히 제거하고 적절하게 근관을 성형 및 충전하여야 한다. 미생물의 불완전한 제거, 불충분한 근관형성 또는 부적절한 근관충전에 의한 근관치료 실패의 주된 요인은 근관계에 대한 해부학적 지식이 부족하거나 복잡한 근관계를 제대로 인지하지 못했기 때문이다²⁾.

일반적으로 하나의 치근을 가진 소구치는 주로 상악 제2 소구치 및 하악 제1소구치로서 치근의 외형은 단순하지만 내부의 근관계가 복잡하여 근관치료가 어려운 치아이다. 해부학적 형태를 살펴보면 치근은 협설측으로는 넓은 반면, 근원심측으로는 좁고 치근 함몰을 가지고 있다. 한 개의 치근을 가진 상, 하악 소구치에서 두 개의 근관을 갖는 빈도는 실험 방법에 따라 22.54% - 50.7%까지 매우 다양하게 보고되고 있다^{3,4)}.

각 치아의 근관계 형태를 분석하기 위한 실험방법은 대부분 방사선 사진을 판독하여 결정하거나⁵⁻⁸⁾ 치근단으로부터 절단시편을 만들어 절단면을 염색하여 입체현미경으로 관찰하는 방법⁹⁻¹¹⁾, 이외에도 근관계를 염색한 후 투명표본을 만들어 입체현미경을 이용하여 관찰하는 방법¹²⁻¹⁴⁾ 등 매우 다양하다.

예로부터 많은 선학들^{6,7,9,14,15)}로부터 근관계가 복잡한 해부학적 형태가 밝혀졌으며 근관계란 단순한 원추형이 아니고 치수실과 주근관, 측방근관, 부근관 등으로 이루어진 나무뿌리 형태 구조이다. 이러한 해부학적 지식은 근관치료의 전과정을 통해 성공적인 근관치료를 위해서는 필수적이며 실제 임상에서 방사선 사진을 통해 판독할 수 있는 근관계의 해부학적 형태는 주근관을 표현할 뿐이고 판독자나 판독 시기에 따라 한계점을 가지고 있어 근관충전이 끝난 후 방사선 사진을 통해 측방근관이나 부근관의 존재를 발견하는 경우가 많다. 미리 임상가가 근관치료할 치아의 근관계에 관한 해부학적 형태를 알고있다면 각 근관계의 형태에 따른 난이도를 고려하여 시술함으로써 근관치료의 실패를 많이 줄일 수 있다.

따라서, 본 연구에서는 한 개의 치근을 가진 상, 하악 소구치의 방사선 사진을 통해 미리 근관계의 형태를 분석한 후, 동일한 실험치아의 근관계를 염색하고 투명표본을 제작

하여 입체현미경 하에서 근관계의 해부학적 형태를 관찰, 상호 비교함으로써 임상에서 근관치료 시 기초자료로 활용할 수 있는 근관계의 해부학적 형태를 제시하고자 한다.

II. 실험재료 및 방법

1. 실험재료

치근우식이 없고 치근단공의 형성이 완성된 발거된 상, 하악 소구치 중 한 개의 치근을 가진 142개의 소구치를 실험치아로 사용하였다. 치근표면에 부착된 치석과 잔사들은 초음파 스켈러로 제거하였고 5% 차아염소산나트륨 용액에 48시간 동안 보관하여 치근에 부착된 조직을 용해시킨 후 증류수에 보관하였다.

2. 실험방법

1) 방사선 촬영

준비된 142개의 상, 하악 소구치의 방사선 사진을 구내필름을 이용하여 협설 및 근원심 방향으로 촬영한 후 자동현상기에서 현상하였다. 동일한 위치 및 동일한 조건의 방사선 사진 채득을 위해 원주각이 표기된 표준방사선 촬영장치를 고안하여 사용하였다 (Figure 1). 촬영방법은 근관계를 3차원적으로 보기 위하여 치아의 협설측과 근원심측 형태를 한 장의 방사선 필름에 촬영하는 이중노출법을 이용하였다 (Figure 2).

2) 방사선 사진을 이용한 근관의 형태 분류

현상된 방사선 사진을 이용하여 동일한 교육을 받은 4명의 관찰자가 Weine²³⁾이 제시한 근관 형태 분류기준에 따라 분류하였다 (Figure 3).

3) 투명 표본의 제작

142개의 상, 하악 소구치에 근관외동을 형성한 후 5% 차아염소산나트륨 용액에서 48시간 동안 보관하여 근관내의 유기물질을 용해하였다. 근관계를 염색시켜 해부학적 형태를 관찰하기 위해 진공장치를 이용하여 인디안 잉크 (Black Indian Ink #951, London, England)를 주입하고 건조시켰다. 5%의 질산용액에 48시간 치아를 담가 탈회시킨 다음 80%, 90%, 100% 알콜에 순서대로 담가 탈수시키고 메틸살리실레이트 용액에 담가 투명표본을 제작하였다.

4) 입체현미경을 이용한 근관의 형태 분류

입체현미경 (SZ-PT, Olympus, Japan) 하에서 20배의 배율로 관찰하고 Weine²³⁾이 제시한 근관계의 형태 분류에 따라 근관을 제1형부터 4형까지 분류하였다 (Figure 4).



Figure 1. A paralleling device.

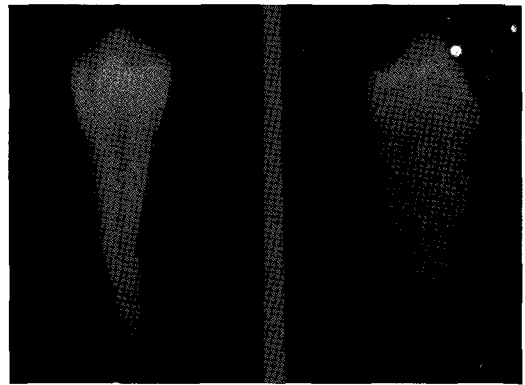
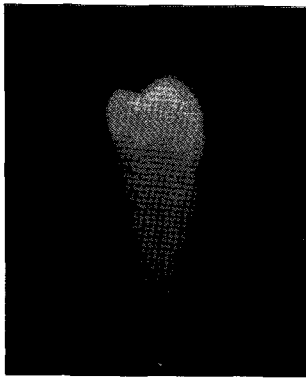
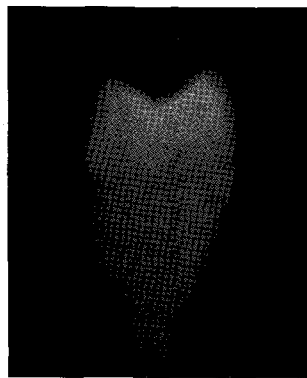


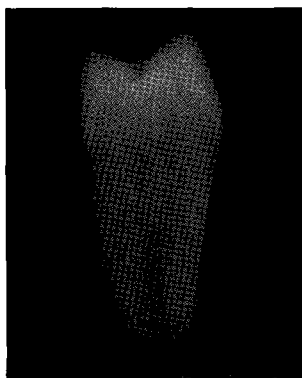
Figure 2. A double exposed radiograph.



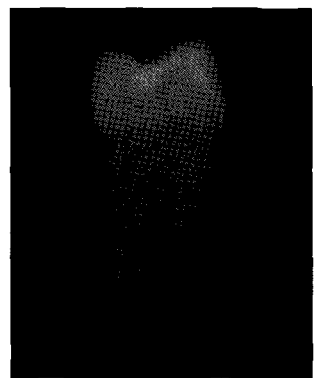
Type I



Type II

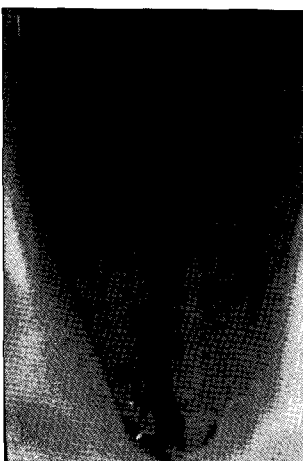


Type III




Type IV

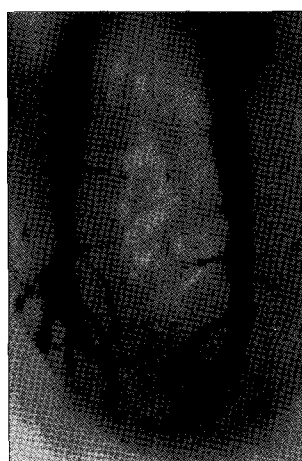Figure 3. Classification of root canal types on radiographs.



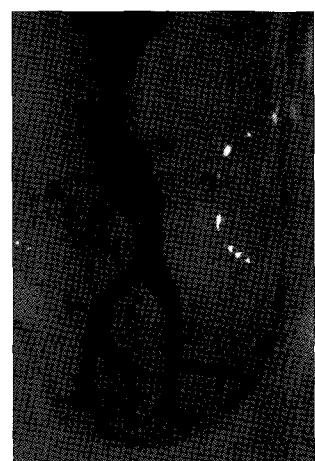
Type I



Type II



Type III



Type IV

Figure 4. Classification of root canal types on clearing samples.

5) 통계처리

방사선 사진과 투명표본을 이용하여 분석한 근관계의 형태 분류에 있어서 4명의 관찰자 간의 비교와 방사선 사진과 투명표본 간의 근관계 형태에 대한 비교 및 유의성 검증을 위한 통계자료 분석은 컴퓨터 통계 프로그램인 SPSS 10.1version을 이용하였으며, 사후 검정은 χ^2 검정을 시행하였다.

III. 실험성적

1. 방사선 사진을 이용한 근관의 형태 분류

방사선 사진을 통한 판독자 간에 근관형태를 판독하여 분류한 결과는 아래와 같다 (Table 1). 전체적인 근관의 형태별 분포는 제1형이 38.56%, 제2형이 43.49%, 제3형이 8.98%, 제4형이 8.98%로 나타났으며, 전체적으로 제1형과 2형의 근관형태 분포가 제3형과 4형에 비해 많은 빈도를 보였다. 근관계의 형태별 분포를 비교시 4명의 판독자 간에 통계학적으로 유의한 차이를 나타냈다 ($p < 0.05$).

2. 투명표본을 이용한 근관의 형태 분류

입체 현미경을 이용하여 근관계가 염색된 투명표본 상 근

관의 형태별 분포를 관찰한 결과는 아래와 같다 (Table 2). 근관의 형태별 분포는 제1형이 26.06%, 제2형이 40.14%, 제3형이 20.42%, 제4형이 13.38%로 나타났으며, 방사선 사진 판독 결과와 비교 시 유의한 차이가 있었다 ($p < 0.05$).

3. 근관의 형태 분류에 있어서 판독자 간의 정답률 비교

입체현미경을 이용한 투명표본 상 근관의 형태별 분포를 정답으로 간주하고 방사선 사진을 통한 판독자 간의 정답률을 비교한 결과는 아래와 같다 (Table 3). 전체적으로 4명 판독자의 정답률은 53.3%로 나타났으며 판독자 간의 정답률을 비교한 결과 정답률 간에는 통계학적으로 유의한 차이가 없었다.

4. 근관의 형태별 유형에 있어서 판독자 간의 정답률 비교

각각의 근관형태별 유형에 있어서 입체현미경을 통한 투명표본 상의 결과와 방사선 사진을 판독시 4명의 판독자 간 정답률을 비교한 결과는 다음과 같다 (Table 4). 전체적인 근관형태에 있어서 유형별 분포의 정답률은 제1형이 44.75%, 제2형이 58.30%, 제3형이 72.55%, 제4형이 47.06%로 나타났으며, 제2형과 3형이 제1형과 4형에 비해 정답률이 높은 경향을 보였다.

Table 1. Root canal types by interpreted radiographs (%)

Examiner	I	II	III	IV	Sum
A	59 (41.55)	64 (45.07)	14 (9.86)	5 (3.52)	142 (100)
B	48 (33.80)	56 (39.44)	14 (9.86)	24 (16.90)	142 (100)
C	59 (41.55)	62 (43.66)	11 (7.75)	10 (7.04)	142 (100)
D	53 (37.32)	65 (45.77)	12 (8.45)	12 (8.45)	142 (100)
Sum	219 (38.56)	247 (43.49)	51 (8.98)	51 (8.98)	568 (100)

*: Significantly different at $p < 0.05$ (χ^2 test)

Table 2. A comparison of root canal types between radiographs and clearing samples

Type	I	II	III	IV	Sum
Radiographs					
Number	219	247	51	51	568
%	38.56	43.49	8.98	8.98	100
Clearing samples					
Number	37	57	29	19	142
%	26.06	40.14	20.42	13.38	100

*: Significantly different at $p < 0.05$ (χ^2 test)

Table 3. Coincidence of root canal types between radiographs and clearing samples (%)

Examiner	Correct	Incorrect	Sum
A	70 (49.3)	72 (50.7)	142 (100)
B	78 (54.9)	64 (45.1)	142 (100)
C	78 (54.9)	64 (45.1)	142 (100)
D	77 (54.2)	65 (45.8)	142 (100)
Sum	303 (53.3)	265 (46.7)	568 (100)

Table 4. Coincidence according to the root canal types (%)

	I		II		III		IV		Sum
	○	×	○	×	○	×	○	×	
A	23	36	36	28	10	4	1	4	142
B	22	26	35	21	10	4	11	11	142
C	27	32	36	26	9	2	6	6	142
D	26	27	37	28	8	4	6	6	142
Sum	98 (44.75)	121 (55.25)	144 (58.3)	103 (41.7)	37 (72.55)	14 (27.45)	24 (47.06)	27 (52.94)	56 (100)

○: Correct, ×: Incorrect

Table 5. Coincidence ratio among examiners

	Coincidence ratio				Sum
	All	3 of 4	2 of 4	1 of 4	
Number	63	48	30	1	142
%	44.37	33.80	21.13	0.70	100

5. 방사선 사진의 판독시 판독자 간의 일치도

투명표본을 입체현미경으로 평가한 근관계의 형태를 정답으로 간주하고 동일한 교육을 받은 4명의 판독자 간 방사선 사진을 판독한 근관계의 형태별 일치정도를 비교한 결과는 다음과 같다 (Table 5). 평가한 근관계의 형태에 있어서 4명의 판독자 모두가 일치한 경우는 44.37%, 4명 중 3명이 일치한 경우는 33.80%, 4명 중 2명이 일치한 경우는 21.13%, 4명이 모두 일치하지 않은 경우는 0.70%로 나타났다.

VI. 총괄 및 고안

근관계의 해부학적 형태를 연구하기 위해서 근관계의 형태를 재현하는 방법은 학자들 간에 매우 다양하다.

Hession⁵⁾이 근관계에 방사선 조영제를 침투시켜 방사선 사진을 촬영한 후 근관계의 형태를 평가한 이래 근관계를 염색하고 투명 표본을 제작하여 평가하는 방법¹²⁻¹⁵⁾, 치아를 여러 방향에서 연속 절단하여 염색하고 염색된 근관계를 평가하는 방법⁹⁻¹¹⁾ 등이 주로 사용되고 있으며 이외에도 구강내 방사선 사진⁵⁻⁸⁾, 광학 현미경, 주사전자현미경¹⁶⁾, 컴퓨터 재구성 방법¹⁷⁾ 등을 이용하여 근관계의 형태를 비교 평가하고 있다.

이 중 방사선 사진을 판독하여 근관계의 형태를 결정하는 방법은 근관계의 형태를 재현하는 과정이 단순하고 연구방법이 간단하여 임상에서 치료 전, 후의 비교에 많이 사용하고 있다. 그러나 Goldman 등¹⁸⁾의 연구에 따르면 동일한 방사선 사진을 이용하여 치근단 부위의 병변 유무를 6명의 판독자가 판독한 경우 단지 47%에서 모두 일치된 의견을 보였고 6명중 5명이 일치한 경우가 67%라고 보고하였으며,

Gelfand 등¹⁹⁾은 79명의 치과외과사가 동일한 증례의 방사선 사진을 서로 다른 시기에 판독한 경우 21.8%에서 처음과는 다른 결과를 보였다고 보고한 바 있다. 뿐만 아니라 Zakariasen 등²⁰⁾은 동일한 방사선 사진을 서로 다른 시기에 판독한 결과 치과외과사들 간이나 심지어 동일한 치과외과사 간에도 많은 불일치를 보였다고 보고하여 동일한 교육을 받은 여러 명의 판독자 간 또는 동일한 방사선 사진을 판독하는 서로 다른 시기에 따라 판독결과가 달라질 수 있다는 한계점을 가지고 있다. 본 연구에서도 근관계의 형태별 분포를 동일한 치아의 방사선 사진을 통해 동일한 교육을 받은 4명의 판독자가 평가한 결과 판독자 간에 통계학적으로 유의한 차이를 보여 위 연구결과와 일치하였다 (Table 1). 또한, 근관계의 형태별 일치정도를 비교시 4명의 판독자가 모두 일치한 경우가 42.96%, 4명 중 3명의 판독자가 일치한 경우가 33.10%로 나타나 Goldman¹⁸⁾의 연구결과와 유사하게 나타났다 (Table 5).

방사선 사진 판독 시 이러한 한계점을 극복하기 위해 치아를 여러 방향에서 연속 절단하여 염색하고 염색된 근관계를 평가하는 방법⁹⁻¹¹⁾이 시도되었는데 이 방법 역시 절단된 평면에서 근관계의 외형과 크기의 관찰은 용이하나 연속적인 형태의 전체적인 평가가 곤란하다는 단점이 있다.

반면, 근관계를 염색한 후 투명표본을 만들어 입체현미경을 통해 관찰하는 방법은 복잡한 근관계를 잘 보존할 수 있고 염색하여 표현하므로써 근관계의 전체적인 형태, 문합(anastomosis), isthmus 및 치근단 부위에 다양한 근관계의 형태변화 등을 삼차원적으로 평가할 수 있다는 장점을 가져 각종 치아의 근관계에 관한 해부학적 형태를 비교하는데 많이 이용¹²⁻¹⁵⁾되고 있다. 따라서 본 연구에서도 근관계의 형태를 평가하는 방법으로 방사선 사진을 통해 1차적으로 평가한 다음, 동일한 치아의 근관계를 염색하고 투명화시켜 표본을 만들어 2차적인 입체현미경 평가를 통해 상호 비교하였다.

Senia 등²¹⁾은 발거한 치아의 근관계 내 치수조직을 용해하는데 있어서 NaOCl의 효과를 연구하여 NaOCl이 일반 식염수보다 효과가 탁월하다고 보고한 바, 이를 근거로 본 연구에서도 5% NaOCl을 사용하였다.

Pollards 등²²⁾은 염색시기에 관한 연구를 통해 근관충전 직후, 근관충전 후 1일 경과 후, 근관충전 후 일주일 경과 후 염색액을 침투시켜 침투정도를 비교하였는데, 염색액의 침투는 경과 기간에 상관없이 유의한 차이를 보이지 않았다고 보고하였으며, Tamse 등²³⁾은 eosin, 메틸렌 블루, 인디안 잉크, procion brilliant blue의 4가지 종류의 염색액을 사용하여 비교한 결과 투명표본 상의 염색액 침투정도를 평가하는데는 인디안 잉크나 procion brilliant blue를 사용하는 것이 효과적이라는 근거하에 본 실험에서도 근관계 내의 치수를 5% NaOCl로 용해한 후 치아를 건조시키고 즉

시 인디안 잉크를 사용하여 근관계를 염색하였다.

치아를 탈회시키는 용액인 질산의 농도 및 탈회시간은 학자 간에 치아의 크기 및 석회화 정도에 따라 5% - 10% 농도에서 48시간까지 다양하게 사용되고 있는 바 본 연구에서는 예비실험을 통해 염색된 근관계가 육안으로 비치는 10% 농도에서 48시간 동안 탈회시켰다. 또한, 근관계의 투명표본 제작을 위해 사용되는 시약으로는 xylene, benzene, 메틸 살리실레이트, eugenol 등이 사용되고 있으나 본 연구에서는 비교적 구입이 용이하고 취급이 간편한 메틸 살리실레이트 용액을 사용하였다.

Vertucci 등¹⁵⁾의 연구에 의하면 한 개의 치근을 가진 상악 제2소구치의 근관계의 형태분포를 비교하여 제1형이 48%, 제2형이 27%, 제3형이 11%, 제4형이 13%라고 보고한 바, 본 연구에서도 투명표본을 제작한 후 입체현미경으로 평가한 결과 제1형이 26.06%, 제2형이 40.14%, 제3형이 20.42%, 제4형이 13.88%로 나타나 제1형이 감소한 반면, 제2형이 증가하는 경향을 보였는데 이러한 결과는 투명표본 상에서 근관의 상부가 확실하게 분리된 근관이 아닐지라도 isthmus나 island가 있는 경우에는 제2형으로 간주하였기 때문에 상대적으로 분포가 증가하였을 것으로 생각된다. 이 외에도 Green⁹⁾은 치아를 여러 방향에서 연속 절단하여 염색하고 염색된 근관계의 형태를 평가하여 상악 제2소구치의 경우 제1형이 67%, 제2형이 24%, 제3형이 28%, 제4형이 5%라고 보고한 바, 본 연구 결과에 비해 제1형의 분포가 많은 이유는 근관의 상부에 존재하는 isthmus 부위를 근관계의 연결부위로 생각하여 하나의 근관으로 간주했기 때문으로 사료된다 (Table 2).

Isthmus는 두 개의 근관을 연결하는 좁은 부위로서 Green⁹⁾은 두 개 치근 사이의 통로로 정의하였으며, Pineda⁷⁾는 측방 연결부위, Vertucci 등¹⁵⁾은 문합, Weller 등¹¹⁾은 두 개의 근관 사이를 연결하는 좁고 리본형태를 갖는 통로라고 그들의 연구에서 밝힌 바 있다. Isthmus는 한 치근 내에 두 개의 근관을 갖는 경우에 흔히 관찰되며 근관계의 성형 및 세정이 어려워 근관충전이 불완전하게 됨으로서 결국 근관치료의 실패를 야기한다¹⁰⁾. Weller 등¹¹⁾은 한 개의 치근에 두 개의 근관을 갖는 경우 치근단에서 상방으로 4 mm 부위는 100% isthmus를 포함하고 있다고 보고하였으며, Friedman 등²⁴⁾의 연구에 의하면 isthmus 빈도가 많은 소구치와 대구치의 근관치료 성공률은 단지 44.1%를 보이는 반면, 빈도가 적은 전치부위에서는 85%에서 90%의 높은 성공률을 보였다고 보고하였다. 본 연구에서도 두개의 근관의 입구로부터 시작하여 근단부위에서 하나로 합쳐지는 근관에서는 대부분의 시편에서 isthmus가 존재함을 확인할 수 있었으며, 그 결과 다른 연구자들의 결과에 비해 제1형이 감소하고 오히려 제2형의 근관계 분포가 증가하였다 (Table 2).

Omer 등²⁵⁾은 근관계의 해부학적 형태에 관한 연구를 통해 투명표본 관찰 결과와 방사선 사진 판독 결과를 비교하여 방사선 사진의 판독 만으로는 정확한 근관계의 해부학적 형태를 결정할 수 없어 한계가 있다고 보고하였다. 본 연구에서도 방사선 사진의 판독 결과와 투명표본 제작 후 입체현미경으로 관찰한 근관계의 해부학적 형태 분포 결과 간에는 유의한 차이를 보여 위 연구와 유사한 결과를 나타냈으며, 방사선 사진 판독 결과보다 투명표본 제작 후 입체현미경으로 관찰한 결과에서 제1형과 2형은 감소한 반면 제3형과 4형은 오히려 증가하는 경향을 보여 치근단부 부근관 및 갈라지는 근관의 형태를 잘 반영해 주었다고 생각된다 (Table 2).

뿐만 아니라, 입체현미경을 이용한 근관의 형태별 분포를 정답으로 간주하고 방사선 사진을 통한 판독자 간의 정답률을 비교한 결과 전체적으로 4명 판독자의 정답률은 53.3%이었으며 정답률 간에는 통계학적으로 유의한 차이가 없게 나타나 근관계의 형태를 단지 방사선 사진만으로 판단하는 것은 매우 어렵다고 판단되었다 (Table 3).

전체적인 근관형태에 있어서 유형별 분포의 정답률에 있어서도 제1형이 44.75%, 제2형이 58.30%, 제3형이 72.55%, 제4형이 47.06%로 나타나, 제2형과 3형이 제1형과 4형에 비해 정답률이 높은 경향을 보였으며 이러한 결과는 제1형과 제4형이 구분하는 기준인 치근단에서 갈라지는 형태의 판별이 방사선 사진의 판독을 통해서 어렵다는 것을 증명해 주고 있다 (Table 4).

이러한 결과를 비추어 볼 때 임상에서 근관치료시 방사선 사진의 판독만으로는 근관계의 해부학적 형태를 정확히 예측하기가 어려울 뿐만 아니라, isthmus나 부근관을 갖는 치근단부의 형태나 병변의 존재유무는 판독자 간이나 판독 시기에 따라서 많은 차이를 보이므로 근관계의 형태를 보다 정확하게 재현할 수 있는 임상적인 방법이 제시되어야 할 것으로 사료되며 아울러 임상가는 투명표본에서 관찰할 수 있는 복잡한 근관계의 해부학적 형태를 감안하여 방사선 사진의 주의깊은 판독을 통해 예견된 근관의 형태에 따른 난이도를 고려하여 술식에 임해야 할 것으로 사료된다.

V. 결 론

한 개의 치근을 가진 상, 하악 소구치의 방사선 사진 상의 근관계와 동일치아의 투명표본 상의 근관계를 각각 관찰한 다음 상호 비교하기 위해 총 142개의 소구치를 선택한 후, 구내 치과용 표준 방사선 필름을 이용하여 근원심과 협설축으로 방사선을 채득하였다. 동일하게 교육받은 4명의 판독자가 방사선 사진을 판독하여 근관계의 형태를 분류하였다. 동일한 치아에 근관외동을 형성한 후 5% NaOCl에 48시간 동안 담가 치수조직을 용해시키고 인디안 잉크를 치수강 내

로 주입하여 치수조직을 염색하였다. 5% 질산용액에 48시간 동안 담가 탈회시킨 후 메틸 살리실레이트로 투명화시키고 입체현미경하에서 20배의 크기로 근관계의 형태를 평가하여 다음과 같은 결과를 얻었다.

방사선과 입체현미경 소견 간에는 판독자 간에 통계학적으로 유의한 차이를 나타냈다 ($p < 0.05$). 따라서 동일한 방사선 사진을 판독할 경우 판독자 간에 근관의 형태에 있어서 차이가 있을 수 있다. 그러므로 임상가는 방사선 사진을 주의깊은 판독과 예견된 근관의 형태에 따라 난이도를 고려하여 근관치료를 시행해야 할 것으로 사료된다.

참고문헌

- Weine FS. *Endodontic Therapy*. 3rd ed, Mosby: 210-211, 1982.
- Ingle JI, Bakland LK. *Endodontics*. 5th ed, BC Decker Inc: 405-408, 2002.
- Lim SS. *Clinical Endodontics*. 2nd ed, Dental & Medical Publishing Co.: 42-76, 1999.
- Cohen S, Burns RC. *Pathways of the pulp*. 8th ed, St. Louis: CV Mosby, 2002, 194-209.
- Hession RW. Endodontic morphology, II. A radiographic analysis. *Oral Surg* 44:610-620, 1977.
- Pineda F, Kuttler Y. Mesiodistal and buccolingual roentgenographic investigation of 7,275 root canals. *Oral Surg* 33:101-110, 1972.
- Pineda F. Roentgenographic investigations of the mesiobuccal root of the maxillary first molar. *Oral Surg* 36:253-260, 1973.
- Slowey RR. Radiographic aids in the detection of extra root canals. *Oral Surg* 37:762-772, 1974.
- Green D. Double canals in single roots. *Oral Surg* 35:689-696, 1973.
- Hsu YY, Kim S. The receted root surface: The issue of canal isthmus. *Dent Clin North Am* 41:529-540, 1997.
- Weller RN, Niemczyk SP, Kim S. Incidence and position of the canal isthmus. Part 1. Mesiobuccal oot of the maxillary first molar. *J Endod* 21:380-383, 1995.
- Kartal N, Ozcelik B, Cimilli H. Root canal morphology of maxillary premolars. *J Endodon* 24:417-419, 1998.
- Robertson D, Leeb IJ, McKee M, Brewer E. A clearing technique for the study of root canal systems. *J Endod* 6:421-424, 1980.
- Vertucci FJ. Root canal anatomy of the human permanent teeth. *Oral Surg* 58:589-599, 1984.
- Vertucci FJ, Seelig A, Gillis R. Root canal morphology of the human maxillary second premolar. *Oral Surg* 58:456, 1974.
- Gilles J, Reader A. An SEM investigation of the mesiolingual canal in human maxillary first and second molars. *Oral Surg Oral Med Oral Pathol* 70:638-643, 1990.
- Baumann MA, Doll GM. Spatial reproduction of the root canal system by magnetic resonance microscopy. *J Endod* 23:49-51, 1997.
- Goldman M, Pearson AH, Darzenta ND. Endodontic success-Who's reading the radiograph? *Oral Surg* 33:432-437, 1972.
- Gelfand M, Sunderman EJ, Goldman M. Reliability of radiographical interpretations. *J Endod* 9:71-75, 1983.

20. Zakariasen KL, Scott DA, Jensen JR. Endodontic recall radiographs: How reliable is our interpretation of endodontic success or failure and what factors affect our reliability? *Oral Surg* 57:343-347, 1984.
21. Senia ES, Marshall FJ, Rosen S. The solvent action of sodium hypochlorite on pulp tissue of extracted teeth. *Oral Surg* 31:96-103, 1971.
22. Pollard BK, Weller RN, Kulid JC. Standardized technique for linear dye leakage studies: Immediate versus delayed immersion times. *Int Endod J* 23:250-253, 1990.
23. Tamse, Katz, Kablan. Comparison of apical leakage shown by four different dyes with two evaluating methods. *Int Endod J* 31:333-337, 1998.
24. Friedman S, Lustman J, Shaharabany V. Treatment results of apical surgery in premolar and molar teeth. *J Endod* 17:30-33, 1991.
25. Omer OE, Al Shalabi RM, Jennings M, Glennon J, Claffey NM. A comparison between clearing and radiographic techniques in the study of the root-canal anatomy of maxillary first and second molars. *Int Endod J* 37:291-296, 2004.

국문초록

단근 소구치의 근관계에 관한 방사선 사진과 투명표본 간의 일치도

황호길* · 강호민 · 서 강

조선대학교 치과대학 치과보존학교실

한 개의 치근을 가진 상, 하악 소구치의 방사선 사진 상의 근관계와 동일치아의 투명표본 상의 근관계를 각각 관찰한 다음 상호 비교하기 위해 총 142개의 소구치를 선택한 후, 구내 치과용 표준 방사선 필름을 이용하여 근원심과 협설측으로 방사선을 채득하였다. 동일하게 교육받은 4명의 판독자가 방사선 사진을 판독하여 근관계의 형태를 분류하였다. 동일한 치아에 근관와동을 형성한 후 5% NaOCl에 48시간 동안 담가 치수조직을 용해시키고 인디안 잉크를 치수강 내로 주입하여 치수조직을 염색하였다. 5% 질산용액에 48시간 동안 담가 탈회시킨 후 메틸 살리실레이트로 투명화시키고 입체현미경하에서 20배의 크기로 근관계의 형태를 평가하여 다음과 같은 결과를 얻었다.

방사선과 입체현미경 소견 간에는 판독자 간에 통계학적으로 유의한 차이를 나타냈다 ($p < 0.05$). 따라서 동일한 방사선 사진을 판독할 경우 판독자 간에 근관의 형태에 있어서 차이가 있을 수 있다. 그러므로 임상가는 방사선 사진을 주의깊은 판독과 예견된 근관의 형태에 따라 난이도를 고려하여 근관치료를 시행해야 할 것으로 사료된다.

주요어: 근관계, 투명표본, 근관계의 형태