

# 식도 근육층에 함몰된 기관지성 낭종

- 1예 보고 -

조양현\* · 최영호\* · 류세민\* · 김현구\* · 심재훈\* · 손영상\* · 김학제\*

## Intramural Bronchogenic Cyst of the Esophagus

- A case report -

Yang Hyun Cho, M.D.\*, Young Ho Choi, M.D.\*, Se Min Ryu, M.D.\*, Hyun Koo Kim, M.D.\*  
Jae Hoon Sim, M.D.\*, Young-sang Sohn, M.D.\*, Hark Jei Kim, M.D.\*

Bronchogenic cysts are anomalous cystic lesions of foregut and usually located in the lung or mediastinum. Generally intramuscular cysts of the esophagus are considered as enterogenous foregut malformations. We report a young adult with an intramural bronchogenic cyst causing dysphagia and heartburn. It was located in the muscular layer of the esophagus and was removed without any damage to the mucosa. Histopathologic findings revealed that it was a bronchogenic cyst.

(Korean J Thorac Cardiovasc Surg 2005;38:870-872)

**Key words:** 1. Cyst, bronchogenic  
2. Esophageal disease

### 증례

24세 남자 환자가 연하 곤란을 주소로 내원하였다. 환자는 약 6개월 전부터 속쓰림(heartburn) 및 고형물을 삼키기 힘들어 하였으며 내원 1개월 전에는 소량의 토혈이 있었으나 특별한 처치 없이 지내었다. 본원에서 시행한 식도 조영술 및 내시경 소견(Fig. 1)상 식도 위 경계부의 4 cm 상방에 식도를 압박하는 종양이 관찰되었으며 위식도 접합부에는 경도의 역류성 식도염이 관찰되었다. 흉부 전산화 단층 촬영에서는 하부 식도의 우측에 3×4 cm 크기의 낭성 종괴가 관찰되었으며 이것은 식도근육 내부에 있는 것으로 보였다(Fig. 2). 이상의 결과로 식도의 양성 종양을 의심하고 수술을 시행하였다.

수술은 좌측 7번째 늑간을 열고 흉강을 열었다. 식도를

주위와 완전히 박리한 후 식도 근육층에 약 4 cm 길이의 절개를 가하였다. 근육층 내에는 피막이 잘 형성된 낭성 종괴가 있었으며 내측으로는 식도의 점막층과 닿아 있었으나 식도 점막과의 교통은 없었다. 종괴를 식도의 근육으로부터 박리하였으며, 박리 중 식도의 점막 손상은 없었다. 종양 제거 후 절개된 식도의 근육은 실크 봉합사로 단속 봉합한 후 수술을 마쳤다.

종양의 내부에는 탁한 노란 색의 점액질이 가득 차 있었으며 내부는 점막으로 이루어져 있었다. 현미경 소견상 종양의 내면은 섬모가 있는 원추 상피세포(pseudostratified ciliated columnar epithelium, PCCE)로 구성되어 있는 전형적인 기관지 낭종의 소견을 보였다(Fig. 3)

환자는 특이한 이상 없이 회복하여, 6일간 금식을 유지하며 정맥으로 영양을 공급하였다. 수술 후 7일째 시행한

\*고려대학교 의과대학 흉부외과학교실

Department of Thoracic and Cardiovascular Surgery, College of Medicine, Korea University

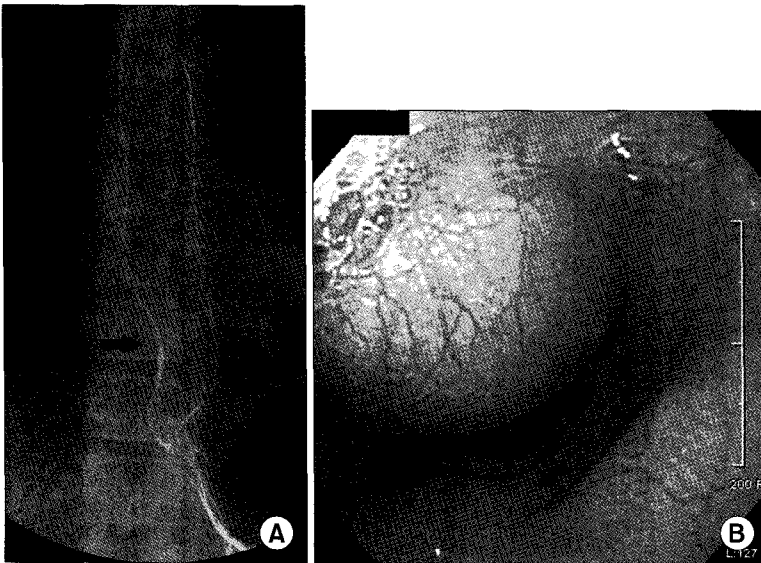
†본 논문은 2005년 제 220차 서울경기 월례 집담회에서 발표되었음.

논문접수일: 2005년 4월 4일, 심사통과일: 2005년 9월 6일

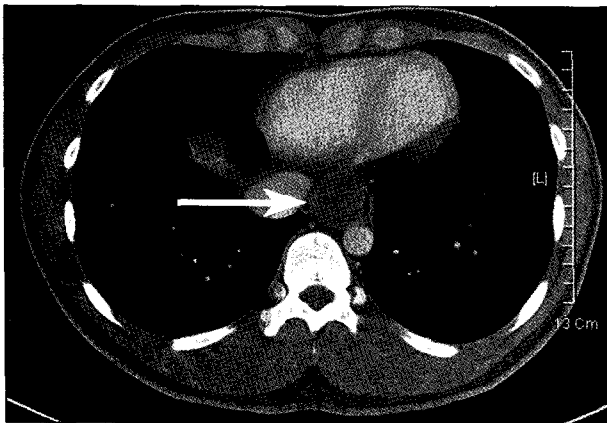
책임저자: 최영호 (152-703) 서울 구로구 구로동 80번지, 고려대학교의료원 흉부외과

(Tel) 02-818-6073, (Fax) 02-818-6377, E-mail: kughcs@korea.ac.kr

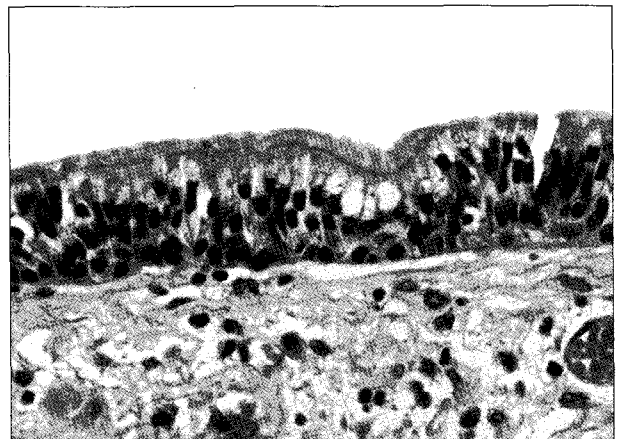본 논문의 저작권 및 전자매체의 지적소유권은 대한흉부외과학회에 있다.



**Fig. 1.** Preoperative esophagogram revealing externally compressing mediastinal mass (a black arrow) with mild displacement of distal esophagus (A). Preoperative esophagoscopy, showing a large protruding submucosal mass (B).



**Fig. 2.** Chest computed tomography showing well-defined intramuscular cystic mass of the distal esophagus (a white arrow).



**Fig. 3.** Photomicrograph of the surgical specimen showing typical pseudostratified ciliated columnar epithelium, which suggests that it is a bronchogenic cyst (H&E,  $\times 400$ ).

식도 조영술에서 종양은 관찰되지 않으며 제거 부위의 누출 등도 없었다. 수술 후 3개월이 지난 현재 연하곤란 및 속쓰림 등 증상의 재발 없이 외래 추적 관찰 중이다.

### 고 찰

전장(foregut)으로부터 만들어지는 낭성 병변은 기관지성(bronchogenic), 장성(entrogenous), 그리고 비특이성 등 세 가지로 나눌 수 있으며 이들은 각각의 위치와 조직학적 구성으로 구별된다. 이들은 특징적으로 내부에 점액성 물질로 차 있으며 내부의 상피막의 소견에 따라 분류할 수 있다[1]. 종격동의 기관지성 낭종은 기관지와 식도에

부근에 위치하나 특히 식도와 직접 인접하는 경우는 비교적 드물다. 이런 식도 주위의 기관지성 낭종은 종종 보고되고 있으나, 식도 근육내에 기관지성 낭종이 완전히 묻혀있는 경우는 극히 드물다[2]. 본 증례의 경우 낭종이 식도의 근육 내부에 완전히 묻혀 있었으나 낭종의 병리학적 소견은 기관지성 낭종이었다. 식도의 근육 내에 존재하는 낭종을 기관지성 낭종으로 판단하려면 일반적인 기준보다 더욱 엄격한 기준이 필요하다고 알려져 있다[3]. 가장 중요한 것은 기관지성 낭종의 분화도이며 연골 조직 등이 관찰되면 확진을 할 수 있다[2,3]. 본 증례의 경우 연골은 발견되지 않았으나, 종양의 내면이 섬모가 있는 원추상피

세포(pseudostratified ciliated columnar epithelium, PCCE)로 전형적이며 근육층이 단층으로 장성 낭종과는 구별되는 점 등이 기관지성 낭종에 더 부합한다고 할 수 있다.

수술 전에 기관지성 낭종과 식도 낭종을 구분하는 것은 매우 어려우며, 특히 본 증례와 같이 식도 근육층 내에 함몰되어 있는 경우는 경식도 초음파, 자기공명 촬영, 컴퓨터 단층 촬영 등으로도 구별이 불가능하다. 종격동 낭종은 그것이 기관지성인지 장성인지에 관계없이 증상이 없더라도 악성 종양과 같은 다른 질환과의 감별을 위해 수술 절제가 원칙이며 완전한 절제를 함으로써 재발을 막을 수 있는 것으로 알려져 있다[4,5]. 저자들은 식도 근육에 완전히 함몰된 종양을 식도 점막을 손상시키지 않고 제거하였으며, 조직학적 검사상 기관지성 낭종으로 판명되었기에 문헌고찰과 함께 보고하는 바이다.

## 참고 문헌

1. Sirivella S, Ford WB, Zikria EA, Miller WH, Samadani SR, Sullivan ME. Foregut cysts of the mediastinum. Results in 20 consecutive surgically treated cases. J Thorac Cardiovasc Surg 1985;90:776-82.
2. Kollias VD, Panagiotides HC, Kantidakis GH, Charonis CG. Intramural bronchogenic cyst of the oesophagus: a rare entity. Respiration 1998;65:208-10.
3. St-Georges R, Deslauriers J, Duranceau A, et al. Clinical spectrum of bronchogenic cysts of the mediastinum and lung in the adult. Ann Thorac Surg 1991;52:6-13.
4. Bailey PV, Tracy T Jr, Connors RH, deMello D, Lewis JE, Weber TR. Congenital bronchopulmonary malformations. Diagnostic and therapeutic considerations. J Thorac Cardiovasc Surg 1990;99:597-602; discussion -3.
5. Cohen AJ, Thompson L, Edwards FH, Bellamy RF. Primary cysts and tumors of the mediastinum. Ann Thorac Surg 1991;51:378-84; discussion 85-6.

### =국문 초록=

기관지성 낭종은 전장에서 기인한 기형 낭종의 일종으로 폐나 종격동에 존재한다. 일반적으로 식도 근육층에 존재하는 낭성 병변은 전장의 장성 기형이다. 저자들은 연하근관과 속쓰림으로 내원한 젊은 남자에서 식도 점막하 종양을 절제하였다. 종양은 식도 근육 안에 함몰되어 있었으며 점막 손상 없이 제거하였다. 조직학적 검사상 이 병변은 기관지성 낭종으로 밝혀졌다.

중심 단어 : 1. 기관지성 낭종  
2. 식도 절환