

외상성 시신경병증의 시신경 감압술을 통한 치험례

현경배¹ · 김선호² · 최종우¹ · 김용욱¹ · 박병윤¹

연세대학교 의과대학 인체조직복원연구소, 성형외과학교실¹, 신경외과학교실²

Optic Nerve Decompression for Traumatic Optic Neuropathy: A Case Report

Kyung Bae Hyun, M.D.¹, Sun Ho Kim, M.D.²,
Jong Woo Choi, M.D.¹, Yong Oock Kim, M.D.¹,
Beyoung Yun Park, M.D.¹

¹Institute of Human Tissue Restoration, Department of Plastic and Reconstructive Surgery, ²Neurosurgery, Yonsei University College of Medicine, Seoul, Korea

A case of visual loss following cranio-maxillofacial trauma is reported. The patient had acute optic nerve injury associated with a fracture of the right zygomaticomaxillary and fronto-naso-ethmoido-orbital bone and epidural hematoma on the right temporal lobe of brain. Bony fragments compressing the optic nerve on lateral side was identified on computed tomography. Decompression of the optic nerve combined with evacuation of epidural hematoma has been performed via transfrontal craniotomy. The patient had complete recovery of visual acuity without any complications. The role of optic nerve decompression in the management of patients with traumatic optic neuropathy is discussed. Surgical indication is controversial and the procedure should be considered only within the context of the specific indication of the individual patient.

Key Words: Traumatic optic neuropathy, Optic nerve decompression

1. 서 론

외상성 시신경병증(trumatic optic neuropathy)은 중안

Received October 21, 2004

Revised February 3, 2005

Address Correspondence : Yong Oock Kim, M.D., Ph.D., Department of Plastic and Reconstructive Surgery, Yonsei University College of Medicine, 134 Shinchon-dong, Seodaemun-gu, Seoul 120-752, Korea. Tel: 02) 361-5696 / Fax: 02) 393-6947 / E-mail: sgm625@yumc.yonsei.ac.kr

* 본 논문은 제53차 대한성형외과학회 추계학술대회에서 구연 발표 되었음.

* 본 논문은 2001년도 한국학술진흥재단의 지원(KRF-2001-041-F00224)에 의하여 연구되었음.

면부 골절 환자의 약 2-5%에서 발생하는 것으로 알려져 있다.¹ 그러나 외상성 시신경병증의 병인과 각각의 치료방법에 대한 임상적 결과에 대한 불확실성으로 인해 아직 명확한 치료방침은 정립되어 있지 않다. 그 중에서 현재까지 고용량 스테로이드 요법(megadose steroid therapy), 수술적 시신경 감압술(surgical optic nerve decompression), 또는 이들의 조합이 유용한 방법으로 알려져 있다.¹⁻³

안면부 외상 후에 발생하는 시신경 손상은 시신경에 직접적인 관통상이나 열상에 의한 직접적 원인과 시신경공 소관내(intracanalicular)의 압력 증가로 혈관 허혈(ischemia)이 초래되면서 생기는 간접적 원인으로 나눌 수 있다.² 국내에서도 외상성 시신경병증의 치료에 대한 여러 가지 보고가 있었지만,^{4,6} 골절편이 시신경을 누르고 있으며 급성으로 진행되는 외상성 시신경병증 환자에서 수상 초기에 적극적인 시신경 감압술을 통해 확연한 시력 회복을 나타낸 증례는 없었기에 보고하는 바이다.

II. 증 례

34세 남자 환자로 교통사고로 인한 두개안면부의 손상으로 내원하였고, 혼미한(stupor) 정신 상태였다. 동공의 크기는 응급실 내원 당시(수상 30분 후)에는 동일(좌측 2 mm, 우측 2 mm)하였으며, 동공반사도 정상적으로 관찰되었으며, 시력은 환자의 협력이 되지 않아 측정할 수 없었다. 안저 검사 소견상 시신경유두(optic disc) 및 망막(retina)은 정상 소견이었다. 컴퓨터단층촬영 검사에서 우측 상악관골골절(zygomaticomaxillary fracture) 및 전두비사골안와골절(fronto-naso-ethmoido-orbital fracture)과 더불어 측두엽(temporal lobe)에 경막외 혈종(epidural hematoma)을 동반하였고, 우측 시신경공(optic canal)을 시신경축으로 누르거나 부분적으로 삽입되어 보이는 골절편들을 외측에서 관찰할 수 있었다(Fig. 1). 수상 6시간 후 우측에 동공 확대(좌측 2 mm, 우측 6 mm)가 관찰되었다. 이 때 동공반사는 우측의 직접 반사와 좌측의 간접 반사가 감소되었고, 우측의 간접 반사도 감소한 것으로 보아, 우측 시신경과 동안신경의 부분적 손상으로 진단하였다. 시간이

더 경과하면서 우측의 직접 동공반사와 좌측의 간접 동공 반사가 점차 완전히 소실되어, 수상 9시간째에는 우측 시신경의 완전 손상으로 진단하였다. 따라서 계속 진행되는 시신경 손상이 비가역적으로 될 가능성이 높다고 판단되어 조기에 적극적인 시신경 감압술을 계획하였다. 수상 10시간 후 측두와 전두부에 부채꼴 모양의 두개골판을 절개한 후, 측두엽에 생긴 경막 외 혈종을 제거하였다. 혈종 제거 후 상안와골 부위와 접형골소익(lesser wing of sphenoid bone)을 따라 뇌의 전엽을 당기면서, 전두동 골절면과 상안와연(superior orbital rim)과 외상안와연(upper lateral orbital rim) 부위를 포함하는 절골술을 시행하여, 시신경 골절 부위까지 연결되는 안와상벽(orbital roof) 부

위의 수술 시야를 확보하였다. 전두엽, 측두엽을 조심스럽게 당기면서 시신경 주변부의 골절부를 노출시키고, 주변의 혈종을 조심스럽게 제거하였다. 시신경은 주변으로 파리 모양의 소동맥(arteriole)이 자리 잡고 있어, 이 소동맥 중 하나만 손상되어도 시력에 큰 영향을 주게 되므로, 매우 조심스럽게 낮은 압력의 흡입판(suction)으로 주변의 혈종을 제거하였다. 혈종 제거 후 시신경과 시신경 주위에 다수의 복잡 골절편을 확인하였다. 다수의 골절편이 원래 위치에서 크게 벗어나지는 않았으나 시신경을 누르고 양상이 분명했으며(Fig. 2, Left), 일부 미세 조각은 시신경을 관통하는 양상을 보이기도 하였으나 정확한 판단은 어려웠다(Fig. 2, Right). 주변의 모든 골절편을 제거한 후, 혈종이 다시 생기지 않도록 철저한 지혈을 하였으며, 배액관(drain)을 삽입하였다. 이후 전두비사골 골절 및 상악관골 골절의 정복술 및 내고정술을 시행하였다.

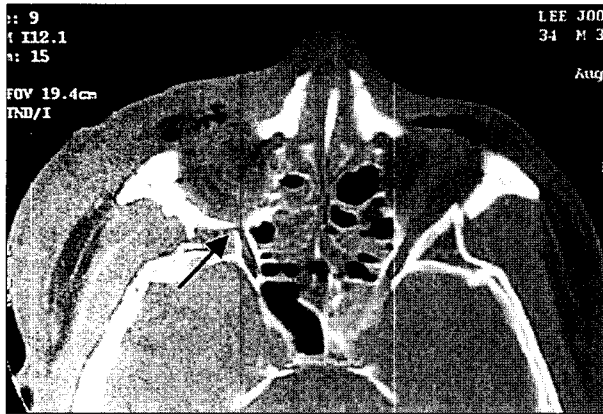


Fig. 1. Axial computed tomography image showing bony fragments compressing the optic nerve laterally in the orifice of the canal (arrow).

감압 수술 직후, 술전 6 mm로 확장되었던 우측 동공이 2 mm로 좌측과 동일해지고, 동공반사도 정상적으로 관찰되었다. 수술 직후에는 정신 혼동으로 인해 시력을 측정할 수는 없었다. 수술 직후부터 Dexamethasone을 15 mg으로 시작하여 3일 동안 10 mg, 5 mg으로 용량을 줄이면서 주사하였다. 술후 9일째 시력을 측정하였을 때, 병변 측은 140/200, 정상 측은 160/200이었고, 술후 14일째 병변 측과 정상 측 모두 160/200으로 측정되었다. 수술 후 20일째 시행한 시야검사서 병변 측 하방부를 중심으로 시야 결손이 관찰되어 일부 시신경 손상이 의심되었다. 수술 후 1년 6개월까지 추적관찰 하였을 때, 시력은 양측 모두 잘 유지되었다.

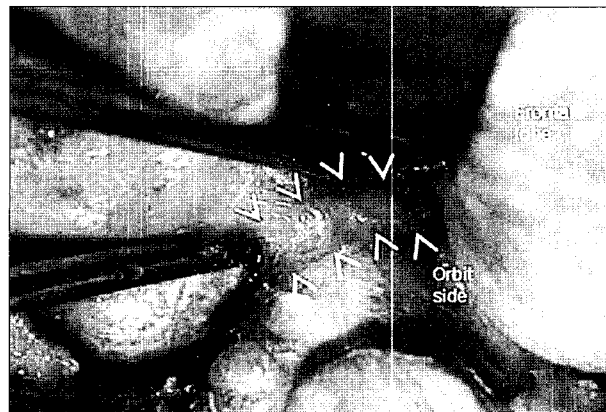
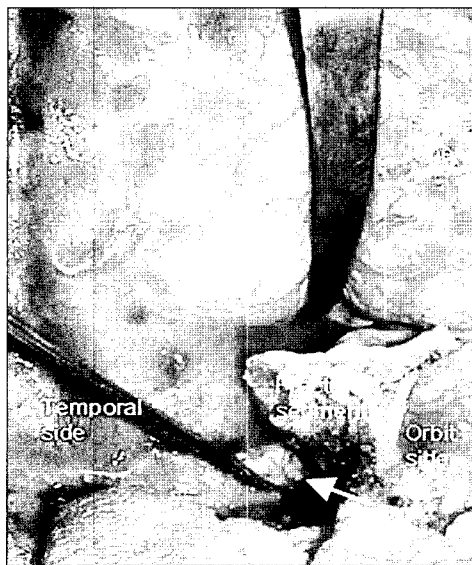


Fig. 2. (Left) Intraoperative finding of bony fragments compressing the optic nerve laterally. Arrow indicates the optic nerve. (Right) After removal of bony fragments, optic nerve was identified to be swollen but intact. Between arrow heads, optic nerve was identified.

III. 고 찰

외상성 시신경병증의 진단에는 시력 측정이 중요하지 만, 안면부 손상 환자가 만취 상태이거나 다른 머리 손상 과 동반되는 경우가 많이 있어, 직접적인 시력 측정은 하 지 못하는 경우가 많다. 이런 경우 임상적으로 빛에 대한 동공반사에 대한 소견이 중요하다. 빛에 대한 동공반사 속도가 느려지는 Marcus Gunn pupil 소견이 있고, 안저 소견이 정상일 때 시신경병증을 진단할 수 있다. 또한 전 산화 단층 촬영은 시신경과 시신경공을 확인하면서, 두개 내에 다른 시력 손상을 줄 수 있는 병변이 있는 지 확인 하는데 필수적인 검사이다. 본 환자에서도 초기에 Marcus Gunn pupil 소견이 관찰되었고, 안저 검사는 정상 소견 으로 시신경 병증에 합당함을 진단할 수 있었으며, 전산화 단층 촬영 검사에서 시신경을 누르거나 부분적으로 삼 입되어 있는 다수의 골절편을 관찰할 수 있었다.

치료는 단순 경과 관찰로부터 고용량 스테로이드 주사 치료, 수술적 시신경 감압술, 또는 이들의 조합 등 다양하 게 있지만, 아직 각각의 치료 방법에 대한 결과, 치료 시 기, 수술 적응증에 대해서 많은 논란이 있다.¹⁻⁹ 국내에서 는 김경환 등⁴이 안면부 외상 환자에서 경험한 간접적 손 상에 의한 시신경병증 환자 6명을 대상으로 고용량 스테 로이드 주사요법을 시행하여 4례에서 시력 회복을 보고한 바 있으며, 최돈철 등⁵은 9례의 외상성 시신경 손상 환자 에 대해 수술적 감압술을 시행하여 2명에서 시력의 호전 을 보였으나 호전의 정도가 경미하였으며, 그 중에서 가 장 결과가 양호한 증례로 원인이 골조각에 의한 것이었 고, 특히 수상 1일째 최단시간에 수술을 시행한 환자의 경 우가 수술 전 빛인지만 가능하였던 시력에서 손가락세기 가 가능한 정도로 회복되었다고 보고하였다. 또한 정인영 등⁶은 내원 당시 시력이 빛인지 불가 상태였던 20명의 외 상성 시신경병증 환자에서 스테로이드 치료를 먼저 시행 후 24시간 내에 시력 호전이 없었던 14명에서 경사골-접 형골 접근법으로 시신경 감압술을 시행하여 50%에서 시 력호전이 있었으며, 특히 전산화단층촬영에서 시신경관 골절이 명확했던 5명에서 시력회복이 정도가 좋았다고 보 고하였다.

그러나 본 증례와 같이 시신경 감압 수술을 손상 10시 간에 응급시행하여, 수술 직후부터 시력이 호전되어 완전 한 시력회복의 결과를 가져온 경우에 대한 보고는 없었 다. 다시 말해서 본 증례는 시력상실이 급속히 진행되어, 그대로 둘 경우 비가역적인 완전한 시력 손상이 예측되었 다. 이와함께 1 mm 두께의 전산화단층촬영으로 시신경을 누르고 있는 골절편의 정확한 위치를 알 수 있어 시신경 감압술에 대한 결정을 빠르게 내릴 수 있었다. 이에 신경

외과에서 경막의 혈종을 제거하는 응급수술과 함께 스테 로이드 치료를 먼저 시행하지 않고, 기존 보고에 비해 훨 씬 빠른 시점에서 시신경 감압술을 시행하여 확인한 시력 의 회복을 얻을 수 있었다. 골편 제거 시 추가적인 시신경 이 손상되고 있는지 여부를 알기는 어려웠지만, 시신경 감압술 직후 수술대에서 동공반사의 회복을 관찰함으로 서, 이는 골절편에 의한 시신경 손상이 확실히 진행되고 있었다는 것을 직접적으로 시사한다고 할 수 있다. 수술 후 시력 회복이 수술 전 완전한 시력 손상에서 160/200으 로 완전한 회복을 얻었으며, 이는 기존의 여러 국내외 보 고들과 시력회복의 정도를 비교할 때, 완전 손상으로 진 행된 직후 가능한 조기에 시신경 감압술을 시행하는 것이 보다 좋은 시력 회복의 결과를 얻을 수 있지 않을까 하는 가능성을 시사한다고 할 수 있겠다.

시신경 감압술은 아직 그 효과를 입증할 만한 많은 충 분한 임상적 연구가 없고, 시신경관 부근이 해부학적으로 상당히 접근하기 어려우며, 수술 자체만으로도 시신경 손 상이 올 수 있는 위험성 때문에 적극적으로 시행되고 있 지는 않은 실정이다. 하지만, 본 증례와 같이 시력이 완전 소실되었다고 해도 골절편이 시신경을 누르고 있으며 급 성으로 진행되는 외상성 시신경병증 환자의 경우에는, 수 술을 포기하고 보존적 치료를 하는 것보다는 숙련된 술 자에 의해서 조기에 적극적으로 시신경 감압술을 시행할 경우 시력 회복을 기대할 수 있을 것으로 생각되어 보고 한다.

REFERENCES

1. Kallela I, Hyrkas T, Paukku P, Iizuka T, Lindqvist C: Blindness after maxillofacial blunt trauma. Evaluation of candidates for optic nerve decompression surgery. *J Craniomaxillofac Surg* 22: 220, 1994
2. Pomeranz HD, Rizzo JF, Lessell S: Treatment of traumatic optic neuropathy. *Int Ophthalmol Clin* 39: 185, 1999
3. Wang BH, Robertson BC, Girotto JA, Liem A, Miller NR, Iliff N, Manson PN: Traumatic optic neuropathy: a review of 61 patients. *Plast Reconstr Surg* 107: 1655, 2001
4. Kim KH, Sohn YR, Yoo SK, Yoo YC: Optic Nerve Injury Associated with Facial Trauma. *J Korean Soc Plast Reconstr Surg* 27: 521, 2000
5. Choi DC, Lee HG, Koh YC, Cho MK, Hwang DY: Effectiveness of Optic Nerve Decompression for Traumatic Optic Neuropathy. *J Korean Neurosurg Soc* 23: 109, 1994
6. Chung IY, Park JM, Yoo JM: High Dose Steroid and Optic Canal Decompression in the Treatment of Traumatic Optic Neuropathy. *J Korean Ophthalmol Soc* 41: 1210, 2000
7. Mine S, Yamakami I, Yamaura A, Hanawa K, Ikejiri M, Mizota A, Adachi-Usami E: Outcome of traumatic optic neuropathy. Comparison between surgical and nonsurgical treatment. *Acta Neurochir* 141: 27, 1999

8. Rajiniganth MG, Gupta AK, Gupta A, Bapuraj JR: Traumatic optic neuropathy. Visual outcome following combined therapy protocol. *Arch Otolaryngol Head Neck Surg* 129: 1203, 2003
9. Yang WG, Chen CT, Tsay PK, de Villa GH, Tsai YJ, Chen YR: Outcome for traumatic optic neuropathy-surgical versus nonsurgical treatment. *Ann Plast Surg* 52: 36, 2004