

전층식피술에 적용한 폴리우레탄 반밀봉드레싱

이혁구 · 손대구 · 김현지 · 김준형 · 한기환

계명대학교 의과대학 성형외과학교실

Polyurethane Semi-occlusive Dressing for Full Thickness Skin Graft Application

Hyuk Gu Lee, M.D., Dae Gu Son, M.D., Hyun Ji Kim, M.D., Jun Hyung Kim, M.D., Ki Hwan Han, M.D.

Department of Plastic and Reconstructive Surgery, Keimyung University School of Medicine, Daegu, Korea

A traditional tie-over dressing may be applied to support the take of a skin graft. Although there are many advantage of this method, it has significant disadvantages, including time-consuming application. Furthermore, when the dressing is changed, the gauze becomes hard and can be stuck to the graft, causing damage and pain upon removal. The purpose of our study is to evaluate the effect of semi-occlusive dressing using polyurethane foam and film dressing(Allevyn[®], Opsite[®]) after full thickness skin graft. The authors treated 45 cases including burn scar contracture(n=38), syndactyly (n=1), absence of nipple-areolar complex(n=4), traumatic skin defect(n=1) and contact burn(n=1) with authors' method and 39 patients including burn scar contracture (n=39) with the tie-over dressing between 2000 and 2004.

The patients in polyurethane foam and film dressing group ranged from 1 to 62 years of age (mean age, 15.1 years) and the patients in tie-over dressing group ranged from 2 to 60 years of age(mean age, 21.3 years). The postoperative results were analyzed according to the following measures: (1) the duration of graft-taking, (2) the admission period, (3) complications. Compared with the traditional tie-over dressing, polyurethane foam and film dressing was shown to be more successful in a reduced duration of graft-taking, in which was similar to the former in the rate of graft-taking, a reduced ad-

mission period and patient's discomfort. We concluded that semi-occlusive dressing using Allevyn[®] and Opsite[®] was an effective method after full thickness skin graft, which was easy to shape to difficult body locations, such as web spaces, fingers and maintains a moist environment for wound healing and does not stick to the wound.

Key Words: Polyurethanes, Occlusive dressings, Skin transplantation

1. 서 론

화상 반흔구축, 합지증, 외상성 피부결손과 수부의 화상 등으로 피부이식술이 필요할 때 전층식피술이 분층식피술보다 술후 더 만족스러운 결과를 나타내기 때문에 전자가 주로 사용되고 있다. 이식술이 성공적으로 이루어지기 위해서 피부이식 술기가 가장 중요하지만 술후 드레싱 방법이 이식편의 생착률에 영향을 미침을 자주 보게 된다. 만약 드레싱 후 이식편이 너무 팽팽하게 당겨지면 수혜부 바닥의 굴곡면에 잘 접촉되지 않으며, 너무 느슨하여도 이식편에 주름이 생겨 바닥에 잘 접촉되지 못한다. 그리고 이식편과 수혜부 바닥에 액체가 고이거나 움직임이 있어도 잘 접촉되지 못하여 혈관재형성(revascularization)이 이루어지지 않아 결국엔 이식편이 괴사하게 된다. 전층식피술 후 적절한 드레싱이란 식피편이 수혜부 바닥에 잘 접촉되도록 하여 혈관이 잘 자라 들어가 식피편의 생착률을 높이는 데 도움을 주는 드레싱이라 할 수 있을 것이다. 이러한 목적의 드레싱으로는 솜덩어리위묶음 드레싱(tie-over dressing, bolus dressing), 개방 드레싱, 감입 드레싱(inlay technique), 외입 드레싱(outlay technique) 등이 있다.^{1,3} 그 중에서 보편적으로 사용되고 있는 솜덩어리위묶음 드레싱은 많은 장점에도 불구하고 시간이 많이 걸리고 특히 손가락과 같은 작은 부위나 움직임이 많은 관절 부위에서는 정확하게 고정하기가 쉽지 않는 단점이 있다. 이에 저자들은 삼출물에 대한 흡수력이 좋고, 드레싱 교체 시 이식편에 덜 유착되며, 습윤 환경을 유지하여 이식편의 생착에 도움이 되며, 수혜부를 고르게 압박해줄 수 있는 폴리우레탄 폼(polyurethane foam) 드레싱 재료인 Allevyn[®] (Smith & Nephew, U.K.)과 고정용이하고 신체 부위의

Received May 6, 2005

Revised August 16, 2005

Address Correspondence: Dae Gu Son, M.D., Department of Plastic and Reconstructive Surgery, Keimyung University School of Medicine, 194 Dongsan-dong, Choong-gu, Daegu 700-712, Korea. Tel: 053) 250-7636 / Fax: 053) 255-0632 / E-mail: handson@dsmc.or.kr

* 본 논문은 제 52차 대한성형외과학회 춘계학술대회에서 포스터 발표되었음.

굴곡과도 잘 부합되어 관절부나 손, 발에서 편리하게 사용할 수 있는 폴리우레탄 필름(polyurethane film)인 Opsite® (Smith & Nephew, U.K.)를 이용하여 반밀봉 드레싱(semi-occlusive dressing)을 실시하여 저자들의 반밀봉 드레싱을 기존의 스템어리워름 드레싱과 비교분석함으로써 그 유용성을 검증하였다.

II. 재료 및 방법

2000년 5월부터 2004년 11월까지 전층식피술을 시행했던 84례를 대상으로 하였다. 드레싱 방법은 Allevyn®과 Opsite®를 이용하여 반밀봉 드레싱 군과 스템어리워름 드레싱 군으로 나누어 실시하였는데, 전자의 경우는 화상 반흔구축에 대한 이완술 38례, 합지증의 분리수술 1례, 유두유륜복합체 재건술 4례, 외상성 피부결손 재건술에서 1례, 화상 후 이식술에서 1례에서 시행되었으며, 후자의 경우는 화상 반흔구축에 대한 이완술 39례에서 시행되었다. 그리고 수혜부로는 전자에서 손, 발이 33례, 상하지 7례, 액와부 5례였으며, 후자에서 손, 발이 28례, 상하지 5례, 안면 및 경부 4례, 액와부 2례였다. 나이는 전자는 1세에

서 62세 사이로 평균 15.1세였으며, 이 중 15세 이하의 소아는 28례였으며, 후자는 2세에서 60세 사이로 평균 21.3세였으며, 이 중 15세 이하의 소아는 15례였다(Table I, II, III).

술후 각 군의 드레싱 결과를 비교분석하기 위해 각각의 생착 기간, 재원 기간, 생착률 그리고 합병증 등을 조사하여 비교분석하였다(Table IV). 그리고 각 항목의 통계학적 유의성을 알아보기 위해 생착 기간과 재원 기간은 Mann-Whitney test를, 생착률과 합병증은 Crosstab test를 시행하였다. 통계적 유의성은 P값이 0.05 미만일 때로 하였다. Allevyn®과 Opsite®를 이용하여 반밀봉 드레싱으로 할 경우 이식편을 수혜부에 고정할 때 Allevyn®을 두 겹 혹은 세 겹을 덮고 Opsite®로 압박 고정하였다. 제일 아래에 이식편과 접촉하는 Allevyn은 이식편의 크기와 거의 같게 하고 그 위에 덮는 것은 조금 크게 하여 이식편이 고르게 압박되도록 하였다(Fig. 1). 이때 수혜부가 손가락, 발가락인 경우에는 말단부의 혈액 순환에 지장을 주지 않도록 Opsite®로 완전히 감싸는 것을 피했다. 식피술 후 7일째 드레싱을 개방하여 수혜부를 확인하였고 삼출물이 많을 때는 술후 2-3일째에 드레싱을 바꾸어 주었다. 그리고 스템

Table I. The Diagnosis of Cases

	Semi-occlusive dressing	Tie-over dressing
Burn scar contracture	38	39
Syndactyly	1	—
Absence of nipple-areolar complex	4	—
Traumatic skin defect	1	—
Contact burn	1	—
Total	45	39

Table II. The Recipient Sites of Cases

	Semi-occlusive dressing	Tie-over dressing
Hand and foot	33	28
Upper and lower extremity	7	5
Face and neck	—	4
Axilla	5	2
Total	45	39

Table III. The Age of Cases

	Semi-occlusive dressing	Tie-over dressing
Mean age	15.1	21.3
Number of children until 15 years	28	15

Table IV. The Results of Postoperative Dressing

	Semi-occlusive dressing	Tie-over dressing	Significance(p-value)
Duration of graft-taking (day)	7.1	9	p=0.000 [†]
Admission period (day)	12	14.9	p=0.006 [†]
Complications (cases)	5	3	p=0.769 [*]
Rate of graft-taking	89%	92%	p=0.769 [*]

[†]Mann-Whitney test, ^{*}Crosstab test

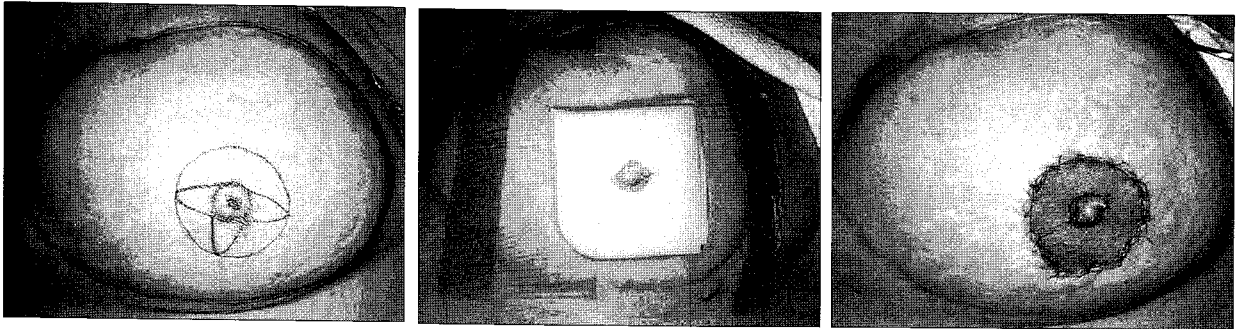


Fig. 1. (Left) A 58-year-old female patient who need areolar reconstruction after TRAM flap breast reconstruction. (Center) View of semi-occlusive dressing with Allevyn[®] and Opsite[®] after full thickness skin graft from medial inner thigh. (Right) Postoperative view, 5 days after the skin graft.

덩어리위 묶음 드레싱으로 할 경우 식피술 후 이식편에 Furacin 거즈를 얹고 그 위에 물을 적신 솜을 고르게 얹어 준 다음 길게 남겨둔 봉합사를 서로 묶어주어 압박 고정하였으며, 술후 5일째 드레싱을 개방하였다.

III. 결 과

술후 1개월에서 37개월(평균 13.4개월)간 추적관찰한 결과 Allevyn[®]과 Opsite[®]를 이용하여 반밀봉 드레싱 군에서 전체 이식편의 생착은 45례 중 40례로 89%의 성공률을 보였고, 부분적인 이식편 생착 실패가 5례 있었다. 부분적 생착 실패의 원인은 혈종 생성이 4례(8.8%), 감염이 1례(2.2%)였다. 술후 환자는 경도의 통증을 호소하였고, 부종은 심하지 않았으며, 이식편의 완전한 생착은 평균 술후 7.1일째에 이루어졌으며, 재원 기간은 약 12.0일이 소요되었다. 그리고 솜덩어리위 묶음 드레싱 군에서는 전체 이식편의 생착은 39례중 36례로 92%의 성공률을 보였고, 부분적인 이식편 생착 실패가 3례 있었다. 부분적 생착 실패의 원인은 전례가 혈종 생성 때문이었다. 술후 환자는 중등도의 통증을 호소하였고, 부종도 또한 심하였으며, 이식편의 완전한 생착은 평균 술후 9일째에 이루어졌으며 재원 기간은 약 14.9일이 소요되었다(Table IV). 통계학적 검증에

서 생착 기간과 재원 기간은 p값이 각각 0.000, 0.006으로 나와 유의한 차이를 보였으며, 생착률과 합병증은 0.769로 나와 유의한 차이가 없는 것으로 나타났다.

IV. 고 찰

전층식피술 후 드레싱의 방법은 이식된 피부의 생착에 적지 않은 영향을 미친다. Ladin⁴은 이상적인 드레싱의 조건으로 첫째 삼출물과 독성 물질을 제거해야 하며, 둘째 창상 표면의 충분한 습기를 유지해야 하며, 셋째 가스 교환이 원활하여야 하며, 넷째 열의 손실이 적어야 하며, 다섯째 이차 감염으로부터 창상을 보호해야 한다고 언급하였다. 결국 식피술 후 적절한 드레싱이란 식피편이 수혜부 바닥에 잘 접촉되도록 하여 혈관이 잘 자라 들어가 식피편의 생착률을 높이는 데 도움을 주려는 것인데, 여러 술자들은 이러한 목적에 맞게 드레싱 방법을 고안하였으며, 지금도 그것에 대한 연구가 진행되고 있다.

과거 창상처치는 주로 거즈를 이용한 건조 창상 치유의 개념으로 창상을 건조시키거나 개방시킴으로써 치유 기간이 길고 통증이 동반되는 단점이 있었다.⁵ 그 예로 가장 흔히 사용되고 있는 드레싱 제제인 mesh gauze는 건조한 환경을 조성하여 상처에서 배출되는 삼출물이 용합되어 만

들어진 딱지(scab)가 일시적으로 상처 보호와 상피 형성에 도움이 될 수 있으나 상처 표면과 유착되어 교체 시 재생된 상피세포의 탈락과 환자에게 통증을 유발하며, 시간이 지날수록 섬유조직과 고정되어 세포 이동에 방해가 되고 습기의 증발을 막을 수 없어 건조한 환경이 계속 조성되어 상피 재생에 어려움이 많은 것으로 보고되고 있다.⁶

1960년대에 창상의 삼출물을 적절히 보유하면서 습윤 환경을 유지하면 삼출물에 존재하는 cytokine과 세포증식인자(cell growth factor) 등에 의해 창상치유가 더욱 촉진된다는 습윤 창상치유의 개념이 도입되어 치유기간도 짧아지고 통증도 감소시킴으로써 이후 창상을 습윤한 환경으로 조성하려는 시도가 있었다.^{4,7} Rubin 등⁸은 반밀봉 드레싱은 조직의 습기와 열의 손실이 적어 습한 환경이 유지되고, 균의 침투를 최소화 할 수 있어 상피화를 촉진시키며, 상처의 삼출물을 충분히 흡수하여 이것이 상처의 기계적 절제술(mechanical wound debridement)과 같은 역할을 하여 육아조직을 빨리 성장하도록 하였고, 재질의 부드러움 때문에 국소적인 불편감도 줄었다고 하였다. 그리고 Feldman 등⁹은 밀봉 드레싱과 반밀봉 드레싱에 있어서 삼출물의 고임을 문제점으로 들었는데, 그 중에서 밀봉 드레싱의 경우는 산소가 부족한 환경이 계속되어 혐기성 세균들의 좋은 배지가 될 수 있으나, 반밀봉 드레싱의 경우에 있어서는 세균과 삼출물의 투과가 어느 정도 가능하기 때문에 혐기성 세균 감염에 있어서는 우수하다고 언급하였다. Davenport 등¹은 안면부와 경부에 전층식피술을 시행한 후 습덩어리위류름 드레싱과 개방 드레싱을 하여 비교한 결과 두 가지 방법에서는 별 다른 차이점이 없어 반드시 식피술 후 습덩어리위류름 드레싱을 해야 할 필요는 없다고 보고했다.

저자들이 폴리우레탄 폼 드레싱재료인 Allevyn[®]을 이용하여 드레싱 하였을 때는 이식된 피부와 유착이 덜 되고 습윤 환경이 유지되며 삼출물의 흡수가 매우 우수한 것을 관찰할 수 있었고 이것이 이식편의 생착을 촉진시키는데 많은 도움이 된 것으로 판단하였다. 뿐만 아니라 드레싱 교체가 쉽고 빠르며 통증이 적어서 환자들은 매우 만족하였다. 습덩어리위류름 드레싱의 경우에 결과는 비슷하지만 이러한 결과를 얻기 위해서는 많은 시간을 들여 세심하게 해야 하는 어려움이 있었다.

저자들이 이식편에 덮어주는 드레싱제재인 Allevyn[®]은 세층으로 구성되어 있다. 가장 바깥층은 외부로부터 세균의 침입과 삼출물의 통과를 막기 위한 반투과성의 폴리우레탄 필름층이며, 중간층은 삼출물을 흡수하기 위한 두꺼운 폴리우레탄 거품층, 그리고 가장 안쪽은 상처 접촉층으로 100 - 250 μ m 크기의 미세공이 있는 폴리우레탄 필름으로 구성되어 있다.¹⁰ Winter¹¹는 돼지 피부의 상처에

Allevyn[®]과 같은 성분인 폴리우레탄 폼 제재와 dry cotton gauze를 이용하여 드레싱한 후 조직학적 관찰을 통해 비교분석하였는데, 술후 3일째 전자가 후자보다 조직 재생이 3배나 빨리 이루어졌다고 보고하였다. 그리고 Giovanni 등¹²은 피부 이식 부위에 각각 Allevyn[®]과 mesh gauze를 이용한 습덩어리위류름 드레싱을 한 후 비교하였는데, 전자의 경우는 이식편 생착률이 100%였고, 혈종은 관찰되지 않았으며 감염은 3%에서 나타났으며, 후자의 경우는 이식편 생착률이 80%였고, 혈종이나 감염 등의 합병증이 35%에서 보였다. 또한 환자들도 전자의 드레싱에서 불편감이 덜 한 것으로 나타났다. 그리고 술후 감염의 객관적인 측정을 위해 술후 4일째와 8일째에 드레싱 제재의 중간 부위를 채취하여 미생물 검사를 실시하였는데, 전자의 경우는 술후 4일째에 감염률이 9%였다가 술후 8일째에 감염률이 3.3%로 감소하였으나, 후자의 경우는 술후 4일째에 감염률은 9%로 동일하였으나 술후 8일째에 감염률이 18.3%로 증가하였다고 보고하였다. 이와는 달리 저자들은 Allevyn[®]과 Opsite[®]를 이용한 반밀봉 드레싱 군에서는 이식편 생착률이 89%로 습덩어리위류름 드레싱 군에 비하여 성공률이 낮았는데, 이것은 소아에 있어서 협조가 어려워 이식 부위의 부동화가 잘 되지 않은 점과 삼출물이 많아 드레싱을 자주 교체할 경우, 새로운 드레싱에 익숙하지 않았던 점을 원인으로 분석하였다. 그러나 앞에 기술한 저자들과 같이 술후 환자들의 통증은 훨씬 덜 하였으며, 이식편의 생착은 습덩어리위류름 드레싱 군에 비하여 약 1.9일 빨리 이루어졌다. 또한 재원 기간도 약 2.9일이나 줄일 수 있었다.

Allevyn[®]과 같은 성분인 폴리우레탄 필름인 Opsite[®]는 수지 침부의 바리 손상 치료,¹³ 당뇨성 신경병증 환자의 상처 치료 등¹⁴에 우수한 치료효과가 보고되었다. 저자들도 Opsite[®]를 이용하여 이식 부위를 고정하였을 때 이식 부위의 윤곽에 맞춰 쉽게 부착할 수 있었으며, 드레싱을 고정하는데 걸리는 시간도 많이 줄었으며, 적절하게 압박을 조절하여 이식 부위와 주위 정상피부의 손상을 막을 수 있었다. 뿐만 아니라 외부의 감염을 막아주고, 또한 습한 환경을 만들어 줌으로써 폴리우레탄 폼 드레싱의 효과를 더 극대화시킬 수 있었다.

최근에 저자들은 이식편의 두께가 더 두꺼운 복합피부조직이식(composite skin graft; preserved superficial fat skin graft, PSFS)에도 적용하여 우수한 결과를 얻고 있다(Fig. 2). 그러나 드레싱 재료비가 비교적 비싸고, 시간부나 수축부와 같이 굴곡이 심하고 움직임이 많은 부위에서는 K-wire 등을 이용한 부동화가 반드시 필요하다는 점이 단점이다.

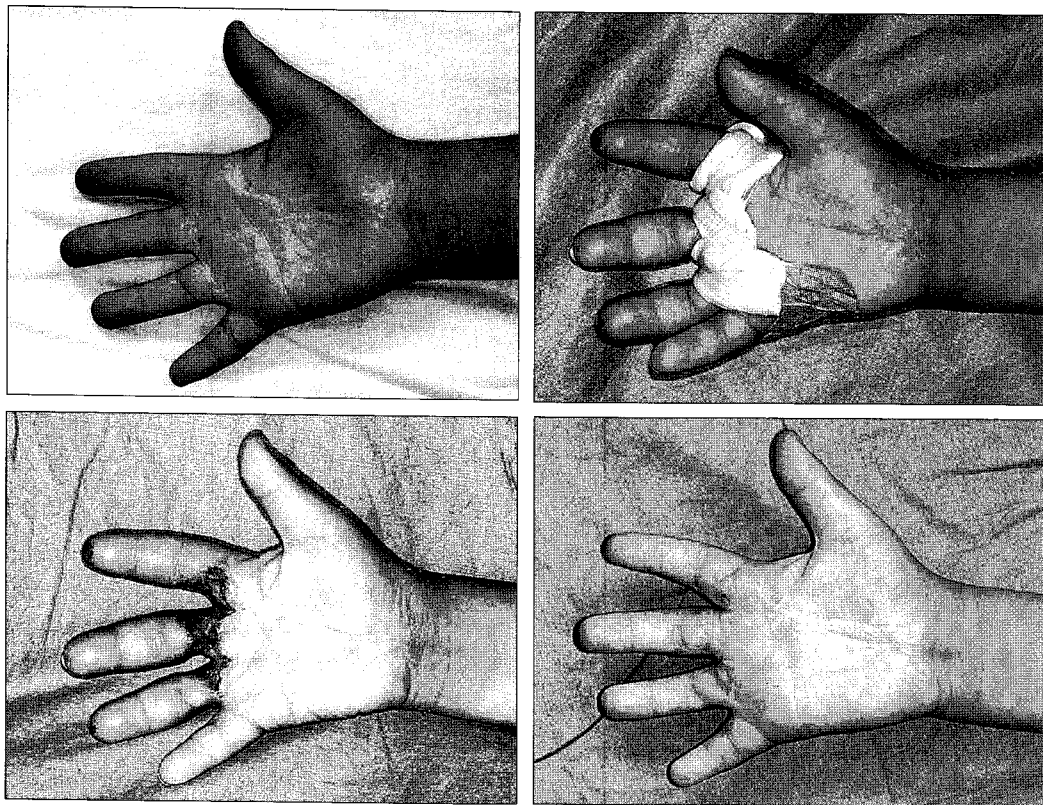


Fig. 2. (Above, left) A 7-year-child with burn scar contracture of the right third finger and second and third webspace. (Above, right) View of semi-occlusive dressing after preserved superficial fat skin graft from medial side of the foot. (Below, left) Postoperative view, 23 days after the graft. (Below, right) 5 weeks postoperatively.

V. 결 론

저자들은 전층식피술 후 Allevyn®과 Opsite®를 병행하여 반밀봉 드레싱을 하여 솜덩어리위목음 드레싱으로는 유지가 어려운 지간부나 손, 발의 관절부와 같이 굴곡이 심하고 움직임이 많은 부위를 신속, 간편하고 고르게 압박 드레싱 할 수 있었으며, 특히 수혜부의 동요가 많은 소아에 있어서 드레싱 유지 및 교환이 쉬웠다. 또한 생착률은 솜덩어리위목음 드레싱과 비슷하였지만 생착이 빨라 재원 기간을 줄일 수 있었다.

REFERENCES

1. Davenport M, Daly J, Harvey I, Griffiths RW: The bolus tie-over "pressure" dressing in the management of full thickness skin grafts. Is it necessary? *Br J Plast Surg* 41: 28, 1988
2. Monteiro DT: Secure dressing after nipple-areola reconstruction. *Ann Plast Surg* 35: 220, 1995
3. Wells MD, Kirn DS: A new method of skin-graft stabilization: the Reston technique. *Ann Plast Surg* 34: 554, 1995
4. Ladin DA: Understanding dressing. *Clin Plast Surg* 25: 433, 1998
5. Park YO, Minn KW, Hur JP: The effect of Medifoam® (Hydrophilic polyurethane foam) dressing in split thickness skin graft donor site. *J Korean Soc Plast Reconstr Surg* 29: 297, 2002
6. Barnett A, Berkowitz RL, Mills R, Vistnes LM: Comparison of synthetic adhesive moisture vapor permeable and fine mesh gauze dressings for split-thickness skin graft donor sites. *Am J Surg* 145: 379, 1983
7. Winter GD: Formation of the scab and the rate of epithelization of superficial wounds in the skin of the young domestic pig. *Nature* 193: 293, 1962
8. Rubin JR, Alexander J, Plecha EJ, Marman C: Unna's boot vs polyurethane foam dressings for the treatment of venous ulceration. *Arch Surg* 125: 489, 1990
9. Feldman DL, Rogers A, Karpinski RHS: A prospective trial comparing Biobrane®, Duoderm® and Xerofoam® for skin graft donor sites. *Surg Gynecol Obstet* 173: 1, 1991
10. Yoo SC, Han SK, Shin YW, Ko HW, Choi YJ, Chung DS, Lee BI, Kim WK: Comparison of effect of polyurethane foam dressings on epithelization of white rat. *J Korean Soc Plast Reconstr Surg* 30: 231, 2003
11. Winter GD: Epidermal wound healing under a new polyurethane foam dressing(Lyof foam). *Plast Reconstr Surg* 56: 531, 1975
12. Giovanni DB, Marina P, Alessandro S, Anneke A, Sara

- R, Aldo B: An improved tie-over ressing technique for skin grafts using a hydrocellular dressing. *Plast Reconstr Surg* 106: 507, 2000
13. Shabat S, Sagiv P, Stern A, Nyska M. Polyurethane film (Opsite) for superficial fingertip avulsion injuries. *Plast Reconstr Surg* 106: 512, 2000
14. Foster AVM, Eaton C, McConville DO, Edmonds ME: Application of Opsite film: a new and effective treatment of painful diabetic neuropathy. *Diabet Med* 11: 768, 1994