

체외 수정후 발생한 병합임신 1예

제주대학교 의과대학 산부인과학교실

박철민 · 김성엽 · 손영수

A Case Report of Heterotopic Pregnancy after IVF-ET

Chul-Min Park, Sung-Yop Kim, Young-Soo Son

Department of Obstetrics and Gynecology, School of Medicine,
Cheju National University, Cheju, Korea

Heterotopic pregnancy is named when an extrauterine (ectopic) pregnancy coexists with an intrauterine pregnancy simultaneously by many causes such as PID (pelvic inflammatory disease), endometriosis, IUD (intrauterine device), previous pelvic surgery and others. This is very rare in general population, with a range of occurrence estimated between 1:7963 and 1:30000. But recently the incidence has increased as the uses of ARTs (assisted reproductive technologies) including ovulation induction, IVF-ET (in-vitro fertilization and embryo transfer) and GIFT (gamete intrafallopian transfer) increase. Because this has high maternal morbidity, mortality and fetal loss, early diagnosis and proper management is very important. We report a case of heterotopic pregnancy following IVF-ET with a brief review.

Key Words: Heterotopic pregnancy, ART, IVF-ET

병합임신은 이란성 쌍태에 의한 임신으로서 정상적인 자궁내 임신과 자궁외 임신이 동시에 혹은 일정한 시간 간격으로 2개 이상 임신되는 것으로 1708년 Duverney에 의해 처음 보고 되었다.¹ 병합임신은 매우 드문 질환으로 자연배란 주기에 의한 임신의 경우 7,963~30,000명 중 1명 정도의 발생 빈도를 보이고 있다.^{2,3} 골반 내 염증 질환, 자궁내 피임 장치, 수술의 기왕력 등으로 인한 유착증, 자궁내막증의 증가, 불임 환자의 보조 생식술의 발전과 증가로 그 빈도가 최근 20년 동안 점차 증가하고 있다. 최근 들어 불임 환자에게 배란 유도제를 사용한 과배란 유도와 체외 수정 기술 등이 확대되면서 이로 인한 난소 과자극 증후군, 다태 임신, 자궁외 임신, 병합임신 등의 빈도가 높아짐에 따라 그

관심이 증대되고 있다. 특히 체외 수정 기술 후 발생하는 병합임신의 발생 빈도는 0.2~1%로 자연 임신에 의한 경우보다 발생 빈도가 매우 높기 때문에 주의를 요한다.⁴ 병합임신은 조기 진단이 어려워 그 가능성을 염두해 두지 않으면 진단이 지연되거나 오진되어 자궁외 임신 부위의 파열로 인한 복강내 출혈이 산모와 자궁내 태아에게 심각한 결과를 초래할 수 있다.

본 증례는 체외 수정 (IVF-ET) 기술 후에 발생한 임신 주수 11주 6일의 병합임신으로, 좌측 자궁외 임신 부위의 파열로 심한 급성 혈복강을 보여 응급 개복술로 좌측 난관 절제술을 시행하고, 다른 자궁내 태아는 사망한 경우로 이에 보고하고자 한다.

증 례

환 자: 김O리, 30세

주 소: 하복부 통증 및 호흡 곤란

월경력: 초경은 16세에 시작되었고, 주기는 불규칙하며, 월경 지속 기간은 5~6일이며, 양은 적은 편이고 월경 곤란증은 없었다. 마지막 생리시작일은 2004년 11월 17일이었다.

산과력: 0-0-1-0

과거력 및 가족력: 특이 사항 없음.

현병력: 3년 동안의 일차성 불임으로 2003년 11월 불임 전문 클리닉 방문하여 배란 유도 등의 임신 시도를 하였으나 임신되지 않아 2004년 11월 27일 체외 수정 시술 (IVF-ET)을 받은 후 1개의 자궁 내 임신이 확인되어 산전 관리를 받던 중 2005년 2월 7일 오후 9시경 갑작스런 하복부 통증과 호흡 곤란을 호소하여 가까운 응급실로 내원하였다. 이 때 시행한 검사상 혈중 혈색소 수치는 6.4 gm/dl였고 하복부 통증과 팽만 그리고 호흡 곤란을 심하게 호소하여 난소 과자극증후군 의심 하에 농축 적혈구 1개를 수혈 받으면서 2005년 2월 8일 오전 1시 40분경 본원 응급실로 전원되었다.

진찰 소견: 보통 체격으로 내원 당시 매우 아파 보였으며 안면과 안검 결막이 매우 창백하였다. 혈압 80/40 mmHg, 맥박 분당 96회, 호흡수 분당 20회, 체온 36.7°C로 저혈압과 빈맥의 불안정한 활력 징후를 보였다. 이학적 검사상 복부는 매우 팽창되어 있었고, 심한 압통과 반발통을 보였으며 매우 경직된 상태였다.

검사 소견: 본원 응급실 방문 당시 시행한 혈액 검사상 혈색소 7.5 gm/dl, Hct. 21.8%, 백혈구 28,080/mm³, 혈소판 205,000/mm³, Na/K 129/3.4mEq/L였으며 간기능 검사, 신기능 검사, 혈액 응고 검사 및 일반 화학 검사, 소변 검사, 심전도 및 흉부 방사선 검사 등에서 모두 특이 소견을 보이지 않았다.

영상 소견: 초음파 검사상 자궁강 내에 두정-둔부 길이 (CRL)가 4.9 cm 정도인 태아가 보였으나 태아 심음은 관찰되지 않았다. 자궁 앞뒤와 간 (liver) 위쪽까지 출혈로 인한 것으로 보이는 다량의 체액 저류와 혈액 응고 음영이 확인되었으나 초음파상에

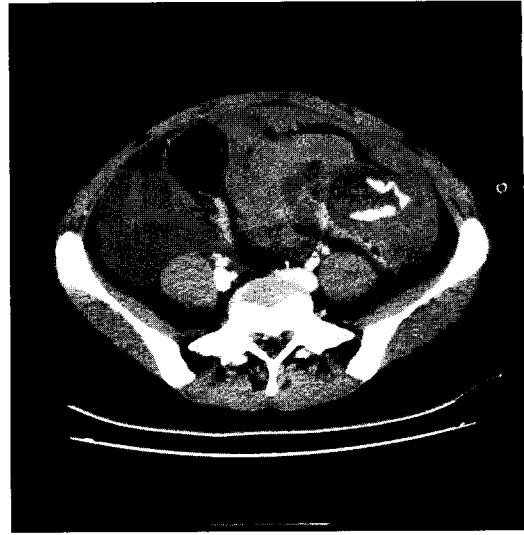


Figure 1. Computed tomography showing high density's contrast leakage in the left adnexal lesion, due to rupture of ectopic pregnancy.

출혈의 원인이 될 것으로 의심되는 자궁외 임신 부위가 확인되지 않아 컴퓨터 단층 촬영(CT)촬영을 시행하였다. CT촬영 상 좌측 자궁 부속기에 자궁외 임신 부위로 추정되는 낭성 종괴가 관찰되었고, 다량의 출혈로 인한 혈복강이 의심되었다 (Figure 1).

수술전 임상 진단: 체외 수정 시술 (IVF-ET)후 발생한 임신 주수 11주 6일의 병합임신으로 자궁내 임신과 동반된 좌측 자궁외 임신 부위의 파열로 인한 급성 혈복강 진단하에 응급 수술을 시행하였다.

수술 소견: 처음에는 복강경 수술을 고려하였으나 심한 저혈압과 빈맥의 불안정한 활력 징후를 보여 전신 마취하에 응급 개복술을 시행하였다. 개복술을 시행한 결과 복강내에는 약 2,500~3,000 cc 정도의 혈액과 혈종이 고여 있었고, 자궁은 어른 주먹 2개 정도의 크기로 커져있었으며 자궁 뒤쪽과 좌측 자궁 부속기 쪽으로 유착이 있었다. 좌측 난관은 약 6×3 cm 정도의 크기로 커져있었으며, 파열된 상태로 용모 조직이 붙어 있는 것이 육안으로 확인되었으나 태아는 보이지 않았다. 먼저 자궁외 유착 부위에 유착 박리술을 시행하고 출혈의 원인인 좌측 난관 절제술을 시행한 다음 복강내 혈액과 혈종을 제거하였다. 이 때 좌측 상복부에서 나온 혈종에 둘러싸인 태아를 확인한 후 제거하였다. 좌측

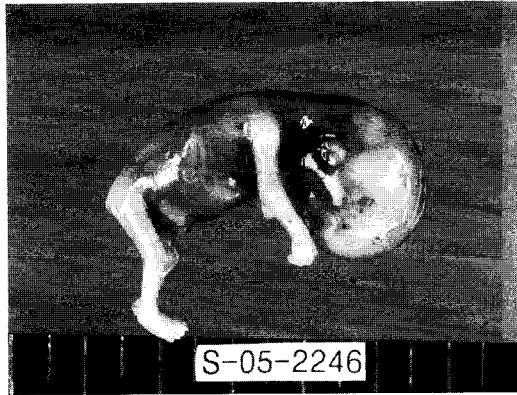

Figure 2. Fetus of left ectopic pregnancy.

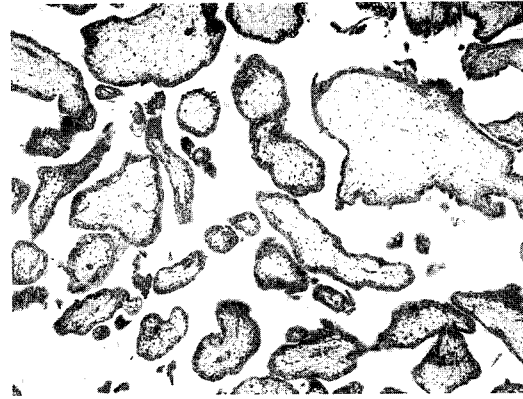


Figure 4. Microscopic finding showing trophoblastic cells in the left tube (H & E, $\times 100$).

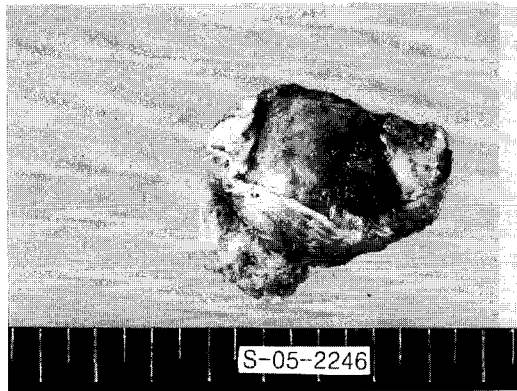


Figure 3. Left ruptured, enlarged salpinx showing trophoblastic tissue.

난소와 우측 자궁 부속기에는 이상 소견이 보이지 않았다 (Figure 2 & Figure 3).

수술 후 진단: 병합임신 (11주 6일)과 좌측 난관 임신의 파열로 인한 급성 혈복강.

병리학적 소견: 절제된 난관의 길이는 약 6 cm 이었고, 직경은 약 3 cm이었으며 파열된 상태였다. 조직 검사상 난관에서 용모 조직이 관찰되었다 (Figure 4).

수술 후 경과: 수술 중에 3회 시행한 동맥혈 가스 분석 검사 상에 다른 문제는 없었으나 Hct가 18~19%로 나와 수술 중 농축 적혈구 5개를 수혈 하였다. 수술 당시에는 지속적이고 불안정한 활력 징후를 보였지만 수술 후 혈압과 맥박이 정상으로 돌아오면서 환자 상태는 양호하게 되었다. 그러나

수술 후 1일째 시행한 혈액 검사상 혈색소 10.2 gm/dl, Hct. 29.5%, 백혈구 12,140/mm³, 혈소판 95,000/mm³으로 혈소판 감소증이 확인되어 자궁내 사산된 태아로 인한 혈액 응고 장애의 가능성을 배제할 수 없어 당일 신속하게 자궁내 임신 중절술 (D&E)을 시행하여 사산된 태아와 내용물을 깨끗이 제거하였다. 수술 후 2일째 시행한 혈액 검사상 혈색소 9.6 gm/dl, Hct. 27.4%, 백혈구 4,430/mm³, 혈소판 140,000/mm³으로 혈소판 수치가 정상으로 회복되기 시작하였고, PT/PTT, fibrinogen, LDH, D-dimer 수치는 모두 정상 범위로 나와 혈액 응고 장애가 없음을 확인한 후, 환자는 별다른 이상없이 잘 지내다가 수술 후 5일째 되던 날 퇴원하였다.

고 찰

병합임신은 배란된 난자들이 동시에 혹은 시간 간격을 두고 수정된 후에 정상적인 자궁내 임신과 자궁외 임신이 동시에 되는 것으로 1708년 Duvemey에 의해 처음 보고 되었다.¹ 1948년 Devoe 등은 병합임신은 매우 드문 질환으로 발생 빈도가 30,000명 중 1명이라고 하였고, 1983년 Recce 등은 7,963명 중 1명의 빈도로 발생한다고 하였다.^{2,3} 1985년 Yovich 등이 체외 수정 (IVF-ET)에 의한 병합임신을 보고한 이후 1990년 Molly 등은 체외 수정 시술 후 병합임신은 약 0.8%의 높은 발생 빈도를 보인다고 하였고 이식한 배아수가 많을수록 다태

임신 및 병합임신이 증가한다고 하였다.^{4,5} 2003년 Varras 등은 골반내 염증성 질환으로 인한 난관 손상 증가, 수술의 기왕력 등으로 인한 자궁 및 난관 유착증, 자궁내막증의 증가, 불임 환자의 보조생식술의 발전과 증가, 호르몬 불균형 등으로 인해 그 빈도가 증가하여 그 발생 빈도가 1%라고 까지 보고하였다.⁶ 1971년 병합임신이 국내 처음 보고된 이후 매년 한두 예씩 보고되고 있으며 최근 몇 년 동안은 체외 수정에 의한 병합임신이 주로 보고되고 있다.⁷ 본원에서의 이번 증례도 체외 수정 후 발생한 병합임신에 관한 것이다.

병합임신의 위험인자로는 선천성 물러관 이상, 골반 염증성 질환으로 인한 난관 손상, 이전 골반 수술에 의한 난관 손상, 과거 자궁외 임신의 기왕력, 자궁내 피임 장치 삽입, 자궁내막증의 증가, Diethylstilbestrol에 의한 노출, 호르몬 불균형 등이 있고 최근에는 난관 손상으로 인한 불임 환자에서의 배란 유도제 사용이나 체외 수정 시술 등이 위험인자로 보고되고 있다.^{8,9}

병합임신은 배란 또는 수정시기와 관계없이 한 개의 수정란이 정상적으로 자궁강 내에 도달할 때 다른 하나는 그 과정이 차단 또는 지연되어 발생하는 것으로서 난관의 미성숙, 기형 그리고 난관의 염증, 염전, 유착, 폐쇄 등으로 인한 병리학적 변화, 섬모운동이나 연동운동을 방해하는 신경학적, 해부학적 장애, 난관의 수용성 증가, 임신이나 호르몬의 의한 난관 운동성 변화 등이 주된 발생 기전으로 보고되고 있다.^{3,10,11} 최근 병합임신의 주된 원인으로 보고되고 있는 체외 수정 시술 후의 발생 기전으로는 용모성 성선 자극 호르몬 (hCG)으로 배란 유도시 일어나는 비 동시성 배란, 고농도 난포 호르몬, 과배란 유도도 배란 후 난자의 시간 간격을 둔 난관 이동, 배아의 자궁내 무리한 이식시 초래되는 자궁 경련, 체외 수정시 과난포 성장과 과다 황체세포에서의 relaxin분비, 다수의 배아 이식 혹은 동결 상태 배아 이식 등이 있다.^{12,13} 그 외에 직접 나팔관 내로 배아를 주입하거나 배아 이식시 배아 주입관 끝이 난관 개구부를 향해 위치할 때 혹은 너무 깊이 넣은 경우, 강하게 주입시 배아의 나팔관으로의 역류, 외상성 배아 이식으로 유도된 자궁내막의 출혈과 그로 인한 배아의 나팔관 내로

의 역류, 배아 이식시 사용되는 배지의 양, 시술시 환자의 자세, 사용된 카테터의 종류도 관련요인으로써 보고되고 있다.¹⁴ 하지만 Strandell 등은 체외 수정에서의 배아의 질, 이식한 배아의 수, 황체기 호르몬 보충 등은 자궁외 임신과는 관련이 없고 난관 손상으로 인한 불임과 이전의 근종 제거술 병력이 중요한 위험인자라고 보고하였다.¹⁵

병합임신의 진단은 그 가능성을 염두해 두지 않으면 한쪽 임신 특히 자궁외 임신이 종결되기 전까지는 진단이 매우 어렵다. 실제로 한 쪽 임신이 종결되기 전에 진단되는 경우는 9.9~10% 정도로 매우 드물게 보고되고 있고 한쪽 임신이 종결된 후에 즉시 발견되지 않은 병합임신도 39.4%나 되는 것으로 보고되었다.^{10,16} 이렇게 진단율이 낮은 이유는 병합임신 자체의 발생율이 낮고, 자궁외 임신시에도 자궁 증대가 오기 때문이고 특히 과배란 유도도 인한 임신의 경우에는 난소 과자극의 임상적 증상과 혼동되기 쉽기 때문이다. 따라서 모든 불임 환자에서 배란 유도제 사용이나 체외 수정 시술을 한 경우 항상 병합임신의 가능성을 염두해 두어야 하고 또 자궁내 임신 종결 후에 지속적인 hCG 수치의 증가가 있을 때, 자궁외 임신 제거 후에도 임신 증상이 지속될 때, 자궁외 임신이 의심되면서 자궁이 임신 주수와 비슷하게 증대되었을 때, 황체가 2개 이상 일 때, 자궁내 임신 종결 후 혹은 자궁내 정상 임신이 있으면서 복강내 출혈이 있을 때, 초음파 검사상 자궁내 및 자궁외 임신이 모두 의심될 때 등의 경우에 반드시 먼저 병합임신인지 의심하고 확인하여야 할 것이다.¹⁷

병합임신의 진단 방법은 위험인자의 정확한 파악과 증상 확인, 부인과적 검사, 연속적인 혈청 hCG 검사, 초음파 검사와 필요시 더글라스와 천자나 진단적 복강경 검사 등이 있다. 병합임신의 임상 증상으로는 하복부 동통, 복막 자극 증상, 자궁 부속기 종괴, 자궁외 증대, 질 출혈 등 매우 다양하며 초진 당시 86.3%가 자궁외 임신과 관련된 증상이었다.³ 본원의 경우에도 환자는 앞에서 언급한 증상을 거의 다 보였고, 병력과 초음파 검사상에 병합임신이 의심되었다. 당시 자궁내 태아가 사산되었기 때문에 더욱 정확한 진단을 위해 CT검사를 시행할 수 있었고, 그 결과 좌측 자궁 부속기 부위

에 조영제가 누출되는 것을 확인함으로써 출혈의 원인이 좌측 자궁외 임신에 의한 것으로 확인하고 응급 수술을 시행하였다.

병합임신이 일단 의심되면 모성 사망률과 이환율을 낮추고 자궁내 정상 임신 태아의 생존율을 높이는 방향으로 치료방침을 결정하여야 한다. 다시 말하면 출혈의 원인이 되는 자궁외 임신의 종결과 자궁내 임신의 지속적인 유지가 궁극적인 치료 원칙이라 할 수 있다. 치료 방법으로는 크게 기대요법, 약물요법, 외과적 수술이 있다. 약물요법은 초음파 혹은 복강경하에 KCl이나 MTX (methotrexate), hyperosmolar glucose, prostaglandin 등을 병변 내에 주입하는 것으로 주입시 파열의 위험이 있고 약물로 인한 태아의 기형 가능성이 있어 생존 가능성이 있는 자궁내 임신에서는 외과적 수술인 난관 절제술이 주로 추천되고 있다. 하지만 자궁외 임신이 자궁각에 발생한 경우에는 자궁각 임신의 수술적 제거가 자궁내 임신의 예후에 나쁜 영향을 줄 수 있기 때문에 특별한 증상이 없고 임신 제 1기인 경우에는 비수술적 요법이 선호된다고 보고하고 있다.^{18,19} 수술 당시 비교적 활력 징후가 안정되고 혈액학적인 문제가 없는 경우에는 복강경하 수술이 주로 이용되는 편이나 그렇지 않은 경우에는 응급 개복술이 필요하다. 본원의 경우 환자가 불안정한 활력 징후와 혈액학적 상태를 보였기 때문에 즉시 응급 개복술에 의한 난관 절제술을 시행하였다. 그리고 수술 후 환자가 어느 정도 회복된 뒤에 자궁내 사산된 태아의 임신 중절술을 시행하려 하였으나 수술 다음날 갑작스러운 혈소판 감소가 사산으로 인한 혈액 응고 장애에 의한 것이 아닌지에 대한 염려로 즉시 임신 중절술을 시행하였다. 임신 중절술 후 시행한 검사상 혈소판은 정상 수치로 회복되고 있었으며 다른 검사도 모두 정상 범위였다. 사산 후 경과된 시간으로 볼 때 당시 혈소판 감소증이 사산으로 인한 것이 아닐 가능성이 많았지만 태아 사산 후 오랜 시간 동안 몸에 지니게 될 때는 항상 혈액 응고 장애에 대한 주의를 기울여야 할 것으로 사료되었다. Duchinski 등은 자궁내 사산 태아로 인해 생기는 혈액 응고학적 장애는 사산 후 태아를 계속 몸에 지니고 있을 때 약 4주 후에 FDP와 fibrin monomer가 증가하게

되고, 또 2주가 지나면 fibrinogenopenia와 thrombocytopenia가 나타난다고 하였다.²⁰

과거 병합임신으로 인한 모성 사망률은 약 18.7~20.7%로 보고되었으나 조기 진단과 조기 수술의 발달에 의해 0.98% 정도로 감소하였고, 자궁강 내 태아의 자연유산율은 20~70%, 자궁외 태아는 90~95%로 보고되었다.³ 또 수술 후 자궁내 태아 생존율은 49.3~65.9%, 태아 출생율은 66.2%로 비교적 높게 보고되고 있기 때문에 자궁내 태아가 생존해 있는 경우 불완전 유산이나 불가피 유산이 없는 한 자궁외 임신에 대한 외과적 처치 후에는 자궁내 임신을 유지시켜야 한다.^{3,10} 그러나 생존한 자궁내 태아에게 자궁외 임신 부위의 파열에 의한 출혈과 저산소증 등으로 인한 것으로 보이는 선천성 기형이나 정신박약 혹은 뇌수종과 내번 침족 (talipes squinovarus) 등이 동반된 경우도 보고되었다.^{3,11}

병합임신은 발생 빈도가 낮은 매우 드문 질환이지만 최근 불임 환자에 대한 배란 유도제 사용이나 체외 수정 시술의 증가로 점차 증가 하는 추세에 있고 국내에서도 최근 보조 생식술로 인한 병합임신이 종종 보고되고 있기 때문에 불임 환자에서 보조 생식술 후 자궁내 정상 임신이 확인된 경우라도 항상 병합임신의 가능성을 의심하고 고려하여야 조기 진단과 조기 치료로 모성 사망률과 이환율을 낮추고 태아 생존율을 높임과 동시에 출혈에 의한 태아 손상과 기형을 줄일 수 있을 것이다.

지금까지 본원에서 경험한 체외 수정 후 발생한 좌측 난관 임신과 자궁내 임신을 동반한 임신 주수 11주 6일의 병합임신인 환자에서 좌측 난관 파열로 인한 혈복강으로 응급 개복술에 의한 난관 절제술을 시행하고 자궁내 사산된 태아의 임신 중절술을 시행한 것에 대하여 문헌 고찰과 함께 기술하였다. 이번 경험으로 볼 때 불임 환자의 보조 생식술 후에 정상 임신을 확인했더라도 항상 병합임신에 대하여 염두해 두면서 의심하고 고려하였다면 난관 파열을 막고 자궁외 임신에 대한 처치를 적절히 하여 환자에 대한 수혈이나 자궁내 태아 사산을 예방할 수 있었으리라 사료된다.

참 고 문 헌

1. Steadman HE. Combined intrauterine and extrauterine pregnancy. *Obstet Gynecol* 1953; 2: 277-80.
2. De Voe RW, Pratt JH. Simultaneous intrauterine and extrauterine pregnancy. *Am J Obstet Gynecol* 1948; 56: 1119-26.
3. Reece ED, Petrie RH, Sirmans HF, Finster M, Todd WD. Combined intrauterine and extrauterine gestation: A review. *Am J Obstet Gynecol* 1983; 146: 323-30.
4. Molly W, Hynes J, Dreambrosis W, Harrison K, Keeping D, Hennessey J. Multiple-sited (heterotopic) pregnancy after in vitro fertilization and gamete intrafallopian transfer. *Fertil Steril* 1990; 53(6): 1068-71.
5. Yovich JL, MacColm SC, Turner SR, Matson PL. Heterotopic pregnancy from in vitro fertilization. *J In Vitro Fert Embryo Transf* 1985; 2(3): 143-50.
6. Varras M, Akivis C, Hadjopoulos G, Amntoniou N. Heterotopic pregnancy in a natural cycle presenting with tubal rupture: A case of report and review of the literature. *Eur J Obstet Gynecol Reprod Biol* 2003; 106: 79-82.
7. 이대희, 김숙자, 유영, 황혜경, 최한중. Combined pregnancy의 1예. *대한산부회지* 1971; 14: 39-40.
8. Vanderheyden JS, Van Dam PA. The rising incidence of heterotopic pregnancy: Two case reports. *Eur J Obstet Gynecol Reprod Biol* 1987; 24: 341-6.
9. Gaudier FL, Brumfield CG, Delcambre CA, Steinkampf MP, Bernreuter W. Successful delivery of mature twins after a ruptured interstitial heterotopic pregnancy: A case report. *J Reprod Med* 1995; 40: 397-8.
10. Winer AE, Bergman WD, Fields C. Combined intra- and extrauterine pregnancy. *Am J Obstet Gynecol* 1957; 74: 170-8.
11. Ross PD, Gunther RE. Combined pregnancy. *Am J Obstet Gynecol* 1970; 107: 1263-4.
12. Navot D, Margalioth EJ, Laufer N, Mor-Yosefs, Schenker JG. Asynchronous ovulation in human menopausal gonadotropin induction of ovulation for IVF. *Fertil Steril* 1984; 42: 806-7.
13. Tummon I, Whitmore N, Daniel S, Nicker J, Yuzpe A. Transferring more embryos increases the risk of heterotopic pregnancy. *Fertil Steril* 1994; 61: 1065-7.
14. Fisher AM, Goldberg BB. Usual case of heterotopic pregnancies in an in vitro fertilization-embryo transfer patient. *J Ultrasound Med* 1997; 16: 703-6.
15. Strandell A, Thorburn J, Hamberger L. Risk factors for ectopic pregnancy in assisted reproduction. *Fertil Steril* 1999; 71(2): 282-6.
16. Gamberdella F, Marrs RP. Heterotopic pregnancy associated with ART. *Am J Obstet Gynecol* 1989; 160(6): 1520-2.
17. Kouyoumdjian A, Kirkpatrick J. Coexistence of intrauterine pregnancy with both an ectopic pregnancy and salpingitis in the right combined fallopian tube. A case report. *J Reprod Med* 1990; 35(8): 824-6.
18. Fernandez A, Lelaider C, Doumerc S, Fournet P, Olivennes F, Frydman R. Nonsurgical treatment of heterotopic pregnancy. A report of six cases. *Fertil Steril* 1993; 107: 1203.
19. Chin HY, Chen FP, Wang CJ, Shui LT, Liu YH, Soong YK. Heterotopic pregnancy after in vitro fertilization-embryo transfer. A case report. *Int J Gynaecol Obstet* 2004; 86: 411-6.
20. Duchinski T, Pisarek-Miedzinska D, Szczepanski M. Hemostatic variables in patients with intrauterine fetal death. *Int J Gynaecol Obstet* 1993; 42(1): 3-7.