

비배부 접근법을 통한 비중격 성형술

권용석¹ · 이근철¹ · 정기환¹ · 한재정¹ · 박정민¹ · 김석권¹ · 박시현² · 김주현²

동아대학교 의과대학 성형외과학교실¹, 지세스 성형외과²

Septoplasty Through Dorsal Approach

Yong-Seok Kwon¹, Keun-Cheol Lee¹, Ki-Hwan Jung¹,
Jae-jung Han¹, Jung-min Park¹, Seok-Kwun Kim¹,
Si-Hyun Park², Ju-Heon Kim²

¹Department of Plastic & Reconstructive Surgery, College of
Medicine, Dong-A University, ²ZISES Plastic Clinic

Septal deviations interfere with the nasal airflow and contribute to the deformities in the external appearance of the nose. An aesthetically and functionally satisfactory correction of severe septal deformities often requires temporary intraoperative removal of the septal cartilage for appropriate remodeling. This article describes septoplasty through dorsal approach for the correction of septal deviation.

From March 2001 to April 2004, the author performed septoplasty through dorsal approach for the correction of septal deviations on 45 patients, of whom 22 of whom had nasal obstruction. Open rhinoplasty was used for dorsal approach in all patients and operation was performed under the general anesthesia or local anesthesia. The follow-up period of the patients ranged from 3 to 15 months with a mean of 10 months, and postoperative results were quite satisfactory.

There was neither incidences of patients' complaints, nor any complications such as hematoma, septal perforation, supratip deformity, or recurrence. And there was some improvement of nasal obstruction in 15 patients.

In conclusion, Septoplasty through dorsal approach is an effective method for the correction of septal deviation and improvement of the nasal airway obstruction.

Key Words: Septoplasty, Corrective rhinoplasty

Received July 23, 2004
Revised October 20, 2004

Address Correspondence : Keun-Cheol Lee, M.D., Ph.D., Department of Plastic & Reconstructive Surgery, College of Medicine, Dong-A University, #1, 3ga, Dongdaeshin-dong, Seo-gu, Busan 602-715, Korea. Tel: (051) 240-2968 / Fax: (051) 243-5416 / E-mail: pokdungi@daunet.donga.ac.kr

* 이 논문은 2003학년도 동아대학교 학술연구비(신진과제) 지원에 의하여 연구되었음.

I. 서 론

비중격 전단부(caudal segment)는 코의 상부가 심하게 휘어져 있는 경우에는 비폐색(nasal obstruction)뿐만 아니라 비변형(deviated nose)을 발생시킨다. 코는 비중격이 가는 대로 간다고 누군가 말했듯이 비중격은 코에 있어서 그만큼 중요하다고 하겠다. 비중격의 배부의 변위는 비배부의 변위를 초래하게 되고, 전비중격각의 변위는 비대칭적인 비침의 원인이 되며, 미측단의 탈구는 비공과 비저부의 변형을 초래하기도 한다. 심한 만곡비는 거의 대부분 비중격 변형을 동반하기 때문에 비만곡이 심한 경우는 비중격 성형술을 고려해야 하며, 정확한 술전 계획과 진단이 좋은 결과에 필수적인 요소라고 할 수 있겠다. 또한 비중격 성형술은 변형된 외비의 형태를 교정하는 미용적인 측면과 비호흡 등의 비기능을 회복시키는 면을 고려해야 한다. 비중격 만곡에 대한 기술은 1757년 Quelmalz가 처음으로 소개한 이래로 많은 방법들이 소개되어 왔으며, 현재도 많은 방법들이 미용적 측면의 개선뿐만 아니라 기능적 측면의 개선을 위해 사용되고 있다. 본 성형외과에서는 dorsal approach를 통한 비중격 성형술을 시행함으로써 비중격 만곡에 대한 치료에 만족할 만한 결과를 얻었기에 문헌고찰과 함께 보고하는 바이다.

재료 및 방법

2001년 3월부터 2004년 4월까지 본 성형외과를 내원한 비만곡 환자 45명을 대상으로 하였으며, 환자의 연령은 19세에서 57세(평균 30세)이며, 이 중 남자가 27명, 여자가 18명 이었으며, 이 중 22명의 환자에서 비폐색의 증상이 있었다. 술후 3개월에서 3년까지 평균 10개월 동안 추적관찰하였으며, 술전 술후의 환자의 정면, 측부사진, Worm's eye view를 비교하였다.

수술은 전신마취 또는 국소마취 하에서 시행하였으며, 국소마취의 경우 1:100,000 배액의 epinephrine이 함유된 1% lidocain으로 하안와신경, 상안와신경 및 상활차신경을 차단 마취하고, 비익연골 외곽 하연의 절개 예정선을 따라

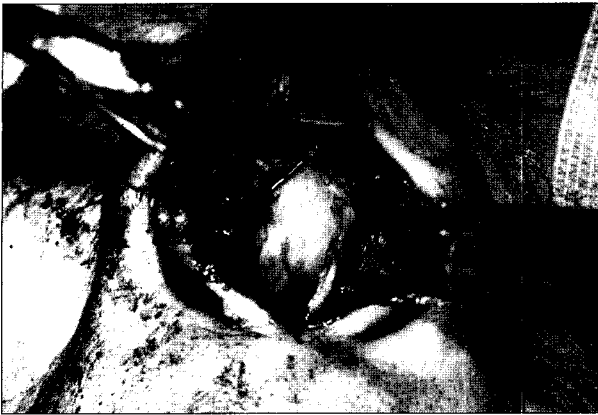

Fig. 1. Dorsal approach to nasal septum with wide release of mucoperichondrial attachment to septum.

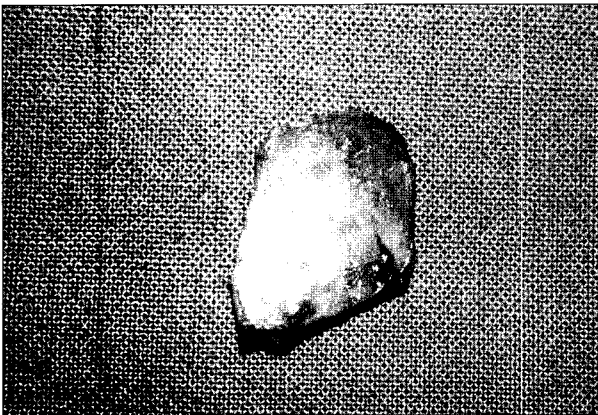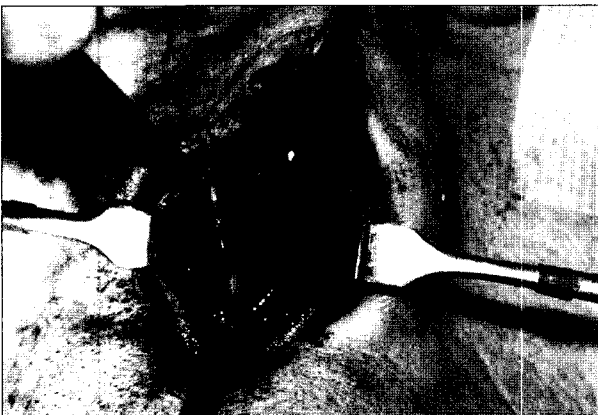


Fig. 2. (Above) Resection of deviated portion of septum with preservation of at least 8 - 10 mm of dorsal and caudal L-strut, (Below) resected septal cartilage.

비점막을 침윤마취하였다. 다른 교정 비성형술이 필요한 경우에는 이상와(piriform fossa)와 비배부도 비점막을 통해 주사하였다.

우선 개방적 접근술을 통해 변형된 구조물을 광범위하게 노출시키고, 점막성연골막을 거상하기 전에 골막하층

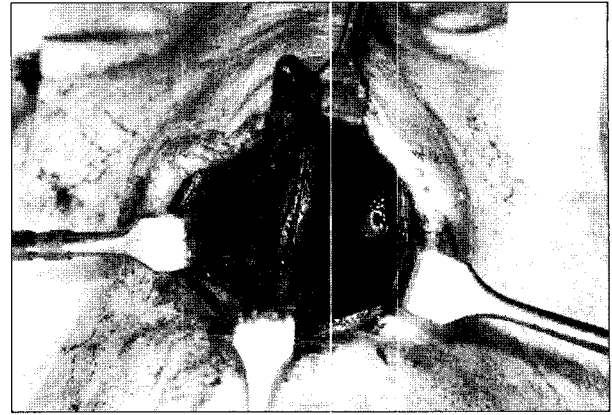


Fig. 3. The weakened septum is straightened and buttressed with 0.85 mm medpore.

에 국소마취제를 충분히 주사하여, 박리를 용이하게 하고, 피판의 천공의 위험을 줄이고자 하였다. 점막성 연골막의 거상은 배부 중격각(dorsal septal angel)에서부터 시작하였다. 중격 점막을 비연골로부터 박리시키고, 비중격 배부로부터 상외측 방향으로 분리를 해나간다. 이후 서골 사골 접합부를 박리한 뒤, 중격 서골 접합부 그리고 비중격 전단부의 순으로 박리를 해나간다. 특히 만곡된 부위의 점막성 연골막의 광범위한 박리를 시켰다(Fig. 1). 저자는 이후 변형되거나 만곡이 된 부위의 비중격을 절제해 주었으며 이때 외비의 지지를 위해 비중격의 배측과 외측에 각각 1 cm 폭 정도의 연골을 남겨 두었다(Fig. 2). 약해진 비중격을 바로잡고 난 후 남겨진 비중격이 너무 약하거나 심하게 변위된 환자에서는 장기적인 지지를 위해 0.85 mm Medpore로 보강하였고, Medpore로 고정시에는 비중격에 nylon 5-0로 2번 이상의 수평석상봉합으로 고정시키고, 점막연골막을 봉합해 주었다(Fig. 3). 술전 정확한 bony pyramid에 대한 분석 후 외부접근법을 통한 비골절골술을 시행하였으며, 술중 채취한 비중격 연골을 사용하여 비침성형술 및 음비술, 비봉절제술 등도 필요에 따라 시행하였다.

III. 결 과

비만곡을 주소로 내원하여 비중격 성형술을 받은 45명의 환자를 대상으로 추적조사를 시행하여 저자들은 각각 환자의 술전, 술후의 비부의 편위정도 및 임상사진과 술후 합병증에 대해서 조사하였다. 평균 약 10개월 동안의 추적 관찰 동안 코막힘을 호소한 22명의 환자 중에서 15명의 환자에 있어 증상의 호전을 보고하였으며, 술후 비중격의 혈종이나 천공의 경우는 없었으며, 비침의 함몰도 관찰할 수 없었다. 또한 술후 비중격의 만곡이나 비변형의 심한 재발

혹은 합병증 때문에 이차 수술을 한 경우는 없었다.

가. 증례 1

25세 남자 환자로 외상으로 인한 비만곡을 주소로 내원하였다. 만곡된 비골부위의 불규칙한 골성돌출과 비중격 만곡을 동반하였다. 비골 교정술과 비중격 만곡 성형술을 시행하기 위해 개방적 접근술을 시행하였으며 비배부를 박리한 후 dorsal approach를 시행하였다. 만곡이 된 부위의 비중격을 절제해 주었으며, 비중격 절제 후 medpore을 이용하여 이를 보강해 주었으며, 불규칙한 골성돌출은 rasp을 이용하여 매끈하게 해주었다. 비골의 절골은 절골도를 이용한 외부접근법을 사용하였으

며, 술후 별다른 합병증은 없었으며 환자도 비교적 만족하였다 (Fig. 4).

나. 증례 2

50세 남자 환자로 3년 교통사고로 인해 비중격 및 비만곡을 주소로 내원하였다. 만곡된 비골부위의 불규칙한 골성돌출과 비중격 만곡을 동반하였다. 개방적 접근술을 시행하였으며 dorsal approach를 통한 비중격 성형술과 외부접근법에 의한 비절골술 시행하였으며, 비중격에서 채취한 연골로 비첨 성형술을 시행하였다. 술후 특별한 합병증은 없었으며 환자도 만족하였다(Fig. 5).

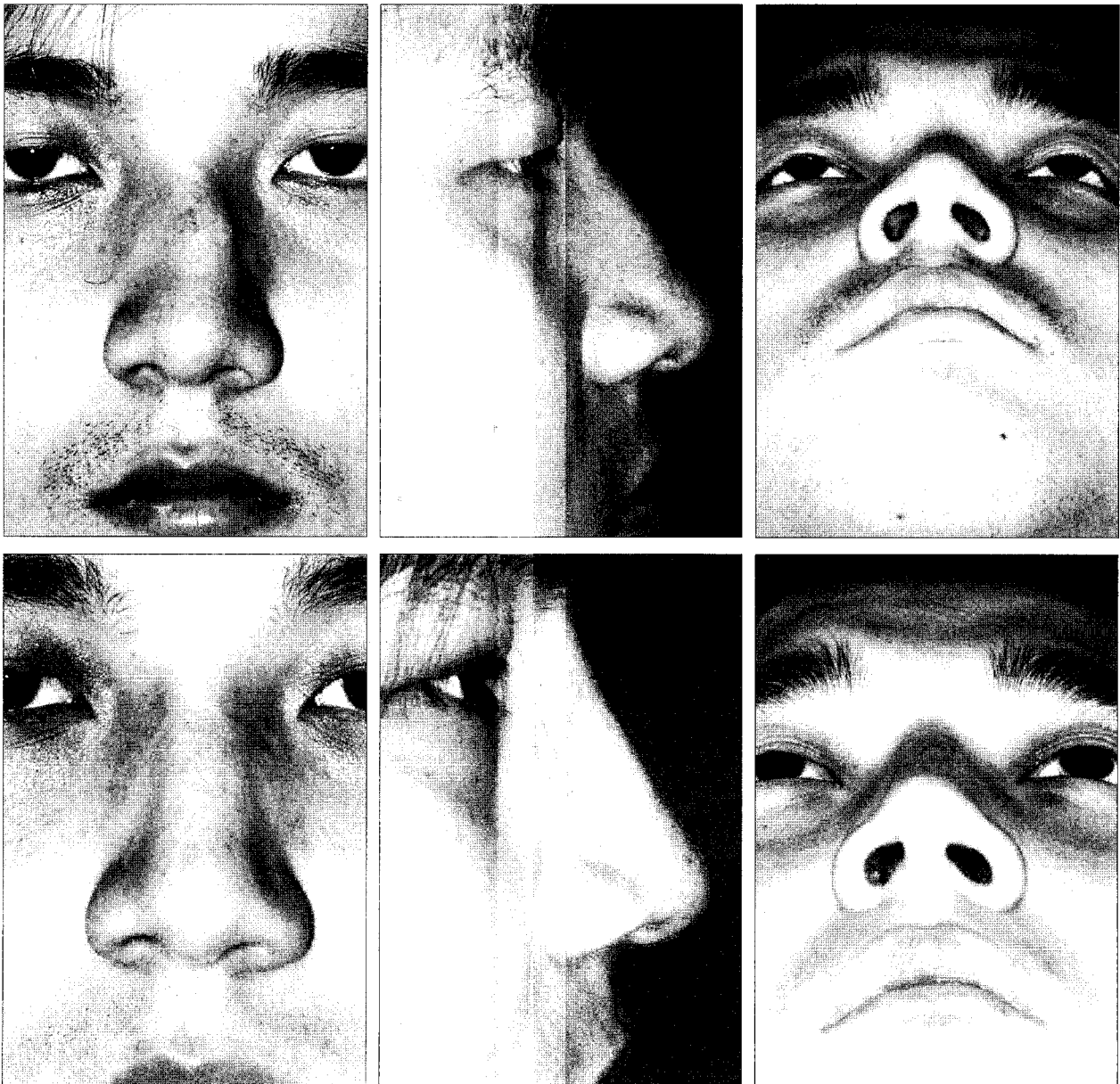


Fig. 4. (Above) Preoperative view of 25-years-old male with a traumatic deviated nose. (Below) View of the patient 3 months after septoplasty with tip plasty, cartilage graft.

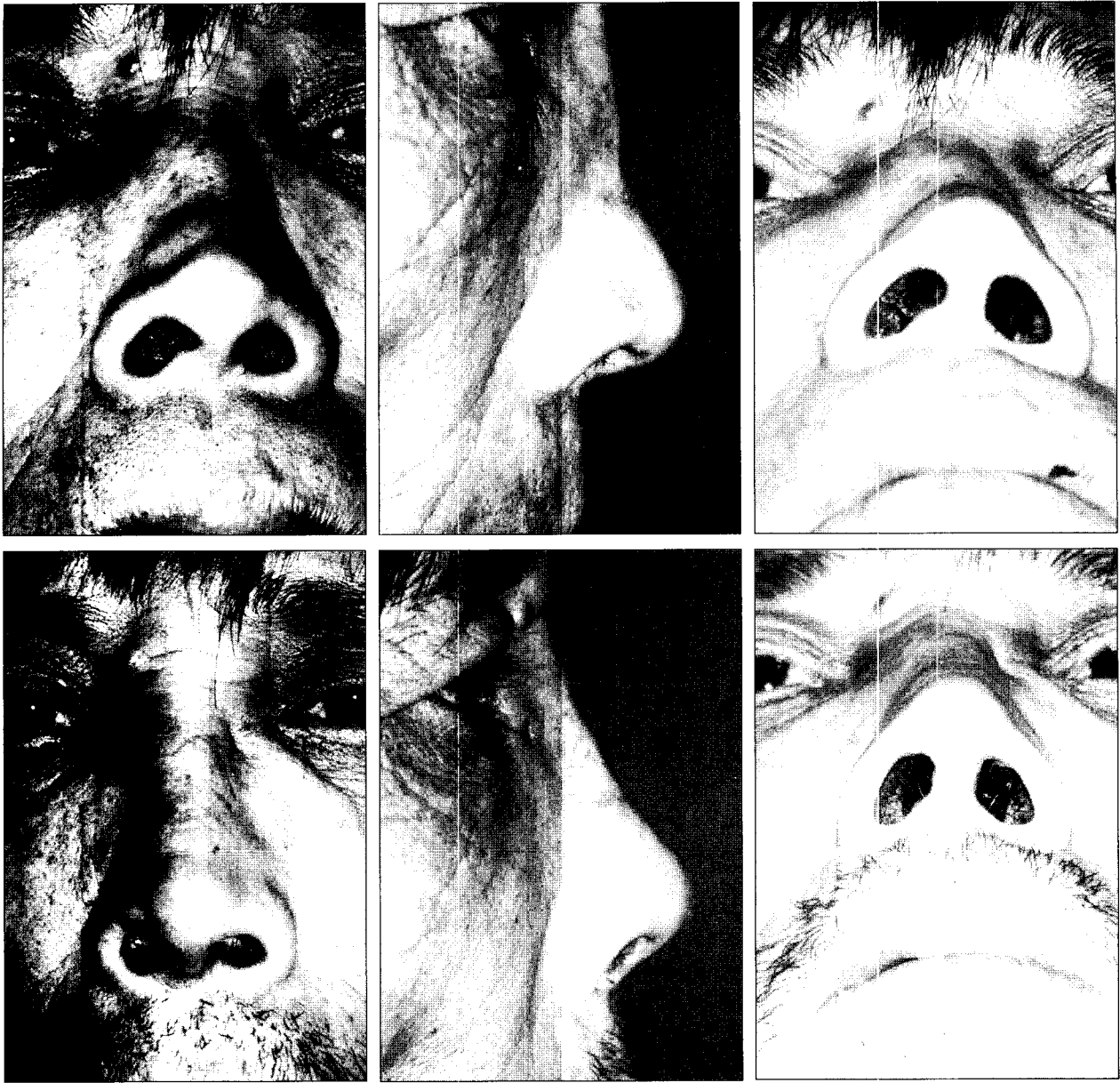


Fig. 5. (Above) Preoperative view of 50-years-old male with a traumatic deviated nose. (Below) View of the patient 3 months after septoplasty with tip plasty, cartilage graft.

IV. 고 찰

비만곡을 교정하는데 있어, 미적인 면과 기능적인 면을 동시에 만족시키고,¹ 술후 비만곡의 재발 및 비배측의 함몰등을 해결하기 위해서는 비중격 및 비강내 변형상태를 정확히 파악하여, 적극적인 비중격 만곡증의 교정을 시행하는 것이 필수적이라 하겠다. 동양인에 있어서 교정비성형술은 서양인과는 달리 비봉(hump)에 대한 축소비성형술은 드물고 비중격만곡과 비골변형이 동반된 사비(deviated nose)에 대한 교정비성형술이 대부분을 차지하고 있

다. 사비에 대한 교정비성형술은 비봉에 대한 축소비성형술과 비슷한 술식과 절골술을 사용하고 비중격만곡 교정술을 같이 해주는 것이 보통이다. 한국에서 비중격만곡증에 대한 민의 연구에 따르면 일반인 9,284명을 대상으로 한 조사에서 비중격 만곡증의 유병률은 22.4%로 보고되고 있다. 이중 남자의 유병률이 24.2%로 여자의 유병률인 19.8%보다 유의하게 높았으며 나이가 많을수록 유병률도 높은 것으로 나왔다.² 비중격 만곡에 대한 기술은 1757년 Quelmalz가 처음으로 당시에 그는 치료법으로 매일 비중격에 압력을 가하여 연골을 반대쪽으로 밀치는 방법을 제

안하였다.³ 최초로 수술적 치료는 튀어나온 부분을 깎아내거나 심지어는 예각 부위를 제거함으로써 천공을 야기할 수 있는 방법들이었다.³ 1900년 초에는 Killian⁴에 의해서 점막하절제술(submucous resection)이 도입되어서 많이 사용되었다. 이후 여러 술자에 의해서 수술 방법의 변형이 시도되었으며 Cottle와 Loring에 의하여 제한된 조직의 제거와 비중격 지지 요소의 보전을 원칙으로 하는 보존적 술식인 비중격 성형술로 발전하였다.⁵ 이러한 비중격 연골을 보존하는 방법에는 연골의 굴곡부에 moselization^{6,7}을 하거나 썰기 모양 절제를 가한 후 점막 연골막 부목^{6,8,9} 혹은 wire 등을 이용한 비강내 부목법¹⁰ 그리고 Swing-door 등^{3,8}이 있다. 최준용 등¹¹은 비중격 미측부가 서골부를 벗어나지 않은 C자형 또는 S자형 비중격 변형을 교정하기 위해 역회전문법을 고안하여서 과거에는 광범위한 비중격 절제술을 시행했을 많은 환자를 비중격 성형술로 교정할 수 있었다. 이들 방법은 안장코(saddle nose)나 비중격천공 등의 합병증이 현저히 적고 재수술이 가능하다는 장점이 있지만, 실제 임상에서 많은 수술을 하다보면 만곡이 불완전하게 교정되어 증상이 완전히 개선되지 못하는 경우가 종종 있으며, 때로는 방향이 반대쪽으로 바뀌는 현상을 경험하기도 한다. 한편 근치적인 방법은 비중격을 대부분 제거하거나, 비중격 골격을 완전히 제거하고 이를 제거한 연골을 점막 연골막 피판이나 비배측에 재삽입 시킴으로서 비만곡증을 교정하여 주는 방법을 말하며, 이에는 점막하 절제술과 비중격 골격을 완전히 제거한 후 연골이식술을 시행하는 방법이 속한다. 이승재 등¹²은 비중격 아전재거술 즉, 비중격 부위 중에서 비교적 변형이 적은 후하부의 비중격을 L자 모양으로 얻어서 비부의 해부학적 구조와 동일하게 비중격을 재건하는 방법을 이용하여 좋은 결과를 얻었다고 보고하였다. 또한 유영천 등¹³은 비중격 배부의 심한 변형으로 생긴 비만곡증, 비중격각 부위의 변형으로 생긴 불균형한 비첨, 비중격 미측의 변형으로 생긴 비주 뒤틀림, 비중격과 전비극의 위치 이상에 decortication septoplasty를 시행하여 좋은 결과를 얻었다고 보고했다.

비중격 성형술을 하는데 있어서 명심해야 할 사항은 첫째, 연골성 및 골성 비중격의 모든 부위를 노출할 수 있는 수술 방법을 택해야 하며, 둘째, 가능하다면 해부학적 구조와 생리적 기능을 정상에 가깝도록 복원해 주어야 하며, 셋째, 비중격 점막과 내비밸브에 손상이 최소화하도록 해야 하며, 넷째, 가장 심한 경우에도 사용할 수 있는 수술 방법이라야 한다. 이러한 비중격 성형술에 있어서 비중격에 접근하는 방법으로는 transfixation approach, killian approach, dorsal approach, medial crural approach 등이 있을 수 있다. 이중 transfixation approach의 경우는 비중

격 전단부의 변형이 있거나, 다른 이유로 인해 이미 절개가 있는 경우, 또는 변형이 중간비중격(midseptum)에 있거나 이보다 앞쪽에 위치할 때 주로 사용되는 방법으로 알려져 있다. Killian approach의 경우는 중간비중격이나 서골, 사골의 독립된 변형이 있을 때 유용하며, 비중격 점막을 통해 접근하여, 그 변형의 위치에 따라 절개의 위치를 조금씩 달리하게 된다. Medial crural approach의 방법이 있는데 이는 점막연골막의 골격을 유지하려고 할 때 적용이 되며, 대부분의 경우에 있어 짧은 비의 길이 연장이 필요한 경우, 후퇴한 비측주로 인해 부적절한 비측주 양상을 나타내는 경우에 있어 적용하게 된다. 한편 저자들이 사용한 Dorsal approach의 경우는 가장 직접적인 접근 방법이며, 점막연골막의 거상을 최소한 할 수 있으며, 총괄적인 재건에 있어 반드시 필요한 술식이라는 점을 장점으로 꼽을 수 있을 것이다.

저자는 상기 술식을 사용하여 광범위한 박리 후 변형되거나 만곡이 된 부위의 비중격을 절제해 주었으며 이때 비의 지지를 위해 비중격의 배측과 외측에 각각 1cm 폭 정도의 연골을 남겨 두었다. 약해진 비중격을 바로잡고 난 후 남겨진 비중격이 너무 약하거나 심하게 변위 된 환자에서는 장기적인 지지를 위해 0.85 mm Medpor[®]로 보강하였고, Medpor로 고정시에는 비중격에 nylon 5-0로 2번 이상의 수평석상봉합으로 고정시키고, 점막연골막을 봉합해 주었다. Medpor는 비중격에 고정 후 지지역할을 하면서 유연성을 가졌으며 우려와는 달리 최장 3년간의 관찰 기간 동안 노출이나 감염 등의 부작용은 없었고, 다만 이를 사용한 경우 더 오랜 기간 항생제를 사용하고 추적 관찰하였다. 또한 비중격성형술 시 채취한 비중격 연골은 환자의 비상태에 따라 비첨성형술이나 짧은 비의 길이 연장, 또는 용비술 등에 사용하였다.

위에서 언급한 것처럼 dorsal approach를 통한 비중격 성형술을 시행함으로써 비만곡증의 교정에 있어 비중격의 광범위한 박리를 통해 비중격 및 비강내 변형을 정확히 파악하고, 적극적인 교정술을 통해 미용적 및 기능적 개선을 얻을 수 있을 것이다.

V. 결 론

비중격 성형술에 있어서 dorsal approach는 다른 술식에 비해 비중격을 거의 모두 노출시킴으로써 병변 자체 및 주위 구조물과의 상관관계를 정확히 이해하면서 직접 봄으로써 정확히 교정할 수 있는 장점이 있다. 또한 동시에 별림이식, 비익연골의 재배치, 비주지주 등의 부가적인 술식도 병변에 맞추어 적절히 사용할 수 있다. 비중격 연골을 얻는 경우도 정확한 크기와 모양으로 안전하게 떼어낼

수 있어 제한된 시야의 정확한 크기와 모양으로 안전하게 때어낼 수 있다.

결론적으로 dorsal approach를 통한 비중격성형술은 비변형의 정확한 이해와 정확한 교정으로 재발이 적어 심한 비중격 변위 환자에게 적합한 방법으로 사료되며, 이에 저자들은 수술 방법, 장점 및 증례 등을 문헌고찰과 함께 보고하는 바이다.

REFERENCES

1. Benito Vilar-Sancho: Rhinoseptoplasty. *Aesth Plast Surg* 8: 61, 1984
2. Min YG, Jung HW, Kim CS: Prevalence study of nasal septal deformities in Korea: Results of nationwide survey. *Rhinology* 33: 61, 1995
3. Maran AG: Septoplasty. *J Laryngol Otol* 88: 393, 1974
4. Killian G: Die submucose Fensterrdsektion der Nasen-Scheidewand. *Arch Lar Rhinol* 4: 61, 1904
5. Cottle MH, Loring RM: Corrective surgery of the external nasal pyramid and the nasal septum for restoration of normal physiology. *J Illionis Med* 90:119, 1946
6. Converse JM: *Reconstructive Plastic Surgery*. W.B. Saunders Co., Philadelphia, 1977, p 1101
7. Mckinney P: Investigation of the control of cartilage shape *in situ* in the rabbit ear. *Plast Reconstr Surg* 60: 429, 1977
8. Converse JM: Corrective surgery of nasal deviation. *Arch. Otolaryngol* 52: 671, 1950
9. Rees TD: *Aesthetic Plastic Surgery*. 2nd ed, Philadelphia, W.B. Saunders Co., 1986, p 301
10. Malinia JW: Role of the septum in rhinoplasty, *Arch. Otolaryng* 48: 189, 1946
11. Choi JY, Lee JS, Kim JJ, Ha BJ, Shin MS: Correction of deviated nose using reverse swingin door procedure. *J Korean Soc Plast Reconstr Surg* 109: 1107, 1999
12. Lee SH, Hong SH, Kim J: Reconstruction of nasal deformities by L-shaped nasal septal cartilage. *J Korean Soc Plast Reconstr Surg* 29: 389, 2002
13. Yoo YC, Kim DH: Effectiveness of decortication septorhinoplasty via external approach. *J Korean Soc Plast Reconstr Surg* 29: 23, 2002