

“C”자형 만곡비변형의 교정: 견측 비골판줄질(Rasping of Nasal Bone Flap)과 견측 비배측 비중격절제술(Trimming of Dorsal Septum)의 중요성

한기환 · 이민재 · 김준형 · 김현지 · 손대구

계명대학교 의과대학 성형외과학교실

Correction of Deviated Nose: Importance of Rasping of Non-affected Side Nasal Bone Flap and Trimming of Non-affected Side Dorsal Septum

Ki Hwan Han, M.D., Min Jae Lee, M.D.,
Jun Hyung Kim, M.D., Hyun Ji Kim, M.D.,
Dae Gu Son, M.D.

Department of Plastic and Reconstructive Surgery, Keimyung University School of Medicine, Daegu, Korea

A total of 21 patients were operated. Via a columellar labial incision, the upper lateral cartilages were separated from the septum. A submucous resection of the septal cartilage was carried out. After rasping the convex lateral nasal wall of the unaffected side, a low-to-low lateral nasal osteotomy was conducted. Along the deviated dorsal line at the bony vault passing the submucous tunnel, a paramedian nasal osteotomy was performed. The convex side of the nasal bone flap was contoured by rasping. The convex side of the “T”-shaped dorsal septum was trimmed. A total direct septal extension graft of the septal cartilage was done and the alar cartilages were suspended to it. The postoperative results were evaluated by photogrammetric analysis processed by a “neon glow” filter in Adobe Photoshop. The distance from the nasal midline to the most deflective point at 5 levels was measured, and the proportion indices were obtained in regard to intercanthal distance. The results revealed improvement in all levels ($p < 0.05$), although not perfect. In summary, this technique can result in a clinically good-looking in spite of a slight deflection that still exists.

Key Words: Deviated nose, Rasping of convex nasal bone flap, Trimming of convex dorsal septum

Received August 9, 2005
Revised September 30, 2005

Address Correspondence: Ki Hwan Han, M.D., Department of Plastic and Reconstructive Surgery, Keimyung University School of Medicine, 194 Dongsan-dong, Daegu, Korea. Tel: (053) 250-7633 / Fax: (053) 255-0632 / E-mail: khh@dsmc.or.kr

* 본 논문은 2004년 제 56차 대한성형외과학회 춘계학술대회에서 구연 발표되었음.

1. 서론

코는 얼굴의 정중앙에서 돌출되어 있기 때문에 외상에 의하여 손상받기 쉽다. 따라서 만곡비변형은 다른 안면변형에 비하여 흔하기 마련이다. 만곡비변형을 교정비성형술로써 교정해오고 있으나, 이는 수술 결과가 흔히 만족스럽지 않을 뿐만 아니라, 완벽하게 교정하기가 거의 불가능하다고 의견 수렴 될 정도로 까다로운 수술이다. 저자들이 과거에 교정하였던 만곡비변형의 증례들을 추적 조사해보면, 견측의 비골은 여전히 블록하며, 환측의 상외측연골(upper lateral cartilage)부가 함몰되어 있음을 알 수 있다(Fig. 1). 이렇게 불완전한 결과를 얻게 된 이유는 첫째, 술전 외비와 내비의 해부학적 형태가 심하게 손상되어서 반흔이 심할 뿐만 아니라, 둘째, 동서양의 해부학적 구조의 차이를 감안하지 않은 서양의 교정법을 이용하였거나, 셋째, 이미 소개된 교정술에 관한 지식 부족 등의 이유로 말

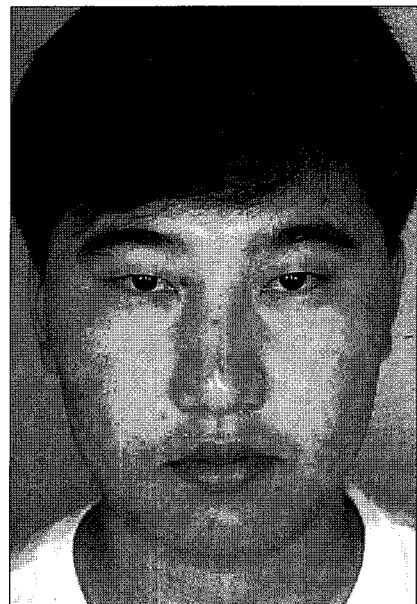


Fig. 1. Operative frontal view of a patient who had conventional corrective rhinoplasty for a deviated nose. Convex lateral nasal wall on the unaffected side and concave upper lateral cartilage on the affected side were found.

미암아 완전한 교정을 하지 못하였기 때문으로 생각한다. 즉, 만곡비변형의 여러 가지 요소 가운데 외비변형 자체의 구조적 복잡성을 잘 교정했다고 하더라도 외비변형에 동반된 비중격변형과 연골에 내재되어 있는 기억(memory) 때문에 만곡비변형을 완전히 교정하기란 어렵고 복잡하다.¹ 또, 동양인의 만곡비변형은 서양인에 비하여 비봉(hump)의 빈도가 적으며, 심한 경우를 제외하고는 비배(nasal dorsum) 높이가 경미하며, 비배가 넓고, 비침돌출(nasal tip projection)이 작은 경우가 많기 때문에 서양인의 교정법과 달리 할 수밖에 없다.² 더구나, 각각의 변형에 관한 교정술에 완전히 숙달되어 있지 못한 것도 이유 중 하나이다. 이에 저자들은 이런 점들을 감안하여 만곡비변형을 교정해 보았다. 즉, 비골의 만곡을 교정하기 위하여 방정중비절골술(paramedian nasal osteotomy)을 한 다음, 건측의 외측 비벽(lateral nasal wall)을 줄질(rasping)로써 삭골(shaving)함과 동시에, 비연골만곡을 교정하기 위하여 상외측연골에서 swinging door법³을 사용하거나 "T"자형의 비배측 비중격(dorsal septum)에서 건측을 절제하였으며, 그 결과를 보고하고자 한다.

II. 재료 및 방법

1999년 2월부터 2002년 3월까지 만곡비변형교정술을 받은 환자 가운데 구순열비변형(cleft lip nasal deformity)을 제외한 외상성만곡비변형 환자 21례를 대상으로 하였다. 수술 당시의 나이는 평균 29.5세(19세-49세)였으며, 남성 13례, 여성 8례였다. 비배변형은 육안적으로 비교(nasal bridge)가 "C"자형으로 휘어진 증례가 2례, 역"C"자형변형이 19례였다.

수술의 접근법은 1례에서 폐쇄접근술을 한 것을 제외하고 모두 개방접근술을 이용하였다. 6례에서 전신마취를 하였으며, 나머지 15례에서는 Midazolam(Domicum[®]) 0.035 mg/kg과 Ketamine(Ketara[®]) 1 mg/kg을 정맥주사 한 뒤 1:100,000 비율의 epinephrine을 함유한 1% lidocaine로써 신경차단 및 국소침윤 마취를 하였다. 술전 도안은 우선 비골부와 비연골부에서 만곡된 비배선(dorsal line)을 표시하였다(Fig. 2). 저-저위외측비절골술(low-to-low nasal osteotomy), 비골의 미측 단, 비침에서 2개의 빛반사점(light reflex), 볼록한 건측의 외측 비벽, 그리고 함몰된 환측의 상외측연골부도 표시하였다. 절개는 15번 칼로써 "V"자형구순-비주절개술(columellar labial incision),⁴ 양측 비주연절개술(bilateral columellar rim incision), 그리고 양측 연골하절개술(bilateral infracartilaginous incision)을 하였다. 다음, Metzenbaum 가위를 이용하여 연골막 직상부를 따라 박리하여 비골의 미측 연에 이르러 골막을 횡절

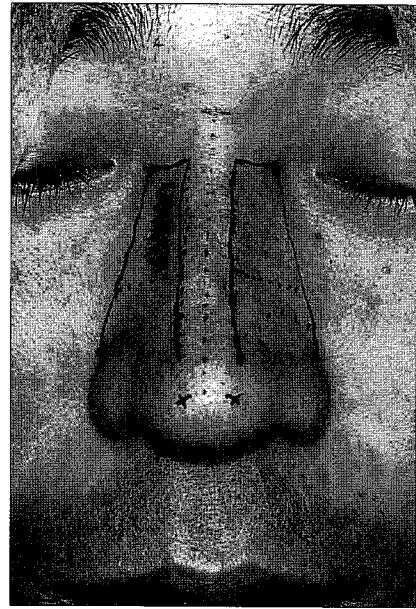


Fig. 2. Preoperative design. Indicated the deviated dorsal line at the nasal bone and dorsal septum. In addition, marked the bilateral low-to-low lateral osteotomies, the caudal portion of the nasal bone, 2 light reflex points of the nasal tip, the convex lateral wall on the unaffected side, and concave upper lateral cartilage on the affected side.

개한 뒤 골막 아래로 골원개를 노출시켰다. 이때, 박리는 비골 전체와, 건측의 상악골전두돌기(frontal process of maxilla)에서 하였으며, 볼록한 외측 비벽을 줄로써 삭골하였다. 비중격의 노출은, 양쪽 비익연골 사이를 박리하여 비중격연골의 미측 연을 노출시킨 다음, 15번 칼로써 미측 비중격연골막을 얇게 시상절개한 뒤 골막기자(perosteal elevator)를 이용하여 양쪽에서 점막-연골막하로 박리하였다. 점막하터널(submucous tunnel)을 만든 다음, 양쪽 상외측연골을 비중격연골로부터 분리하였다. 이때, "T"자형의 비배측 비중격에서 굽은 선을 따라서 분리함으로써 건측에서는 볼록하게, 그리고 환측에서는 오목하게 절단하였다. 상외측연골을 양가로 벌려서 비중격연골의 만곡부를 확인한 다음, 배측과 미측에 최소한 8mm 폭의 "L"자형지주(strut)를 남기고 눈으로 보면서 점막비중격절제술(submucous resection of septal cartilage)을 하였다. "L"자형지주의 비주부를 서골구(vomer groove)로부터 탈구시킨 다음, 굽은 후측 단을 절제한 뒤 정중선으로 이동시켜서 Byrd 등⁵의 8자형잠금봉합술("figure of eight" locking suture)로써 전비극(anterior nasal spine)의 골막에 고정하였다. "L"자형지주의 오목한 부분을 부분충절개술(scoring)로써 폈다. 골변형의 교정은 점막하터널을 지나서 골원개의 만곡된 선을 따라서 3mm 절골도로써 양쪽에서 방정중비절골술을 함으로써 건측에서는 볼록하게, 그리고 환

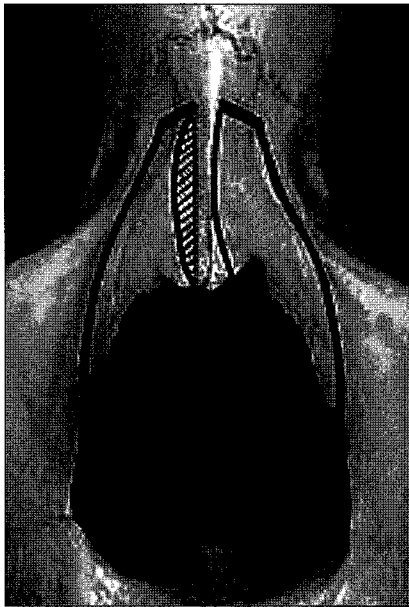


Fig. 3. Correction of deviated nasal bone. After rasping the convex lateral nasal wall, bilateral low-to-low lateral osteotomies and bilateral paramedian osteotomies were performed. The convex side of the nasal bone flap was rasped (the cross-hatched area).

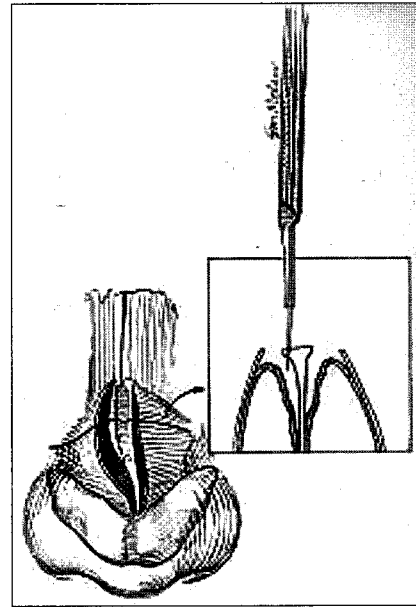


Fig. 4. Correction of deviated nasal cartilage. After trimming of the convex dorsal septum on the unaffected side, it was sutured with upper lateral cartilage.

측에서는 오목한 절골을 하였다(Fig. 3). 이어서 이상구(piriform aperture)의 외측 면에서 낮게 시작하여 상악골 전두돌기의 기저를 따라서 저-저위외측비절골술을 하였다. Asch 감자를 이용하여 외절골(outfracture) 시킨 뒤 수지압 박솔로써 외측 비벽을 정중선에 모았다. 다음, 골수술은, 불룩한 건측 면의 비골판(bone flap)을 줄로써 갈았으며, 연골수술은, Toriumi 등¹의 camouflaging법으로써 불룩한 건측의 비배측 비중격을 잘라 다듬은 뒤 상외측연골에 봉합하거나(Fig. 4), 환측 상외측연골의 내측 인여 부분을 절제한 뒤 연골원개에 봉합하였다(swinging door법³). 이러한 교정술로써도 상외측연골이 여전히 함몰되어 있으면 비중격연골이식술을 하였는데, 방법은 비골과 상외측연골의 접선 사이를 벌려서 그 사이에 끼웠다. 비중격연골이식물을 "L"지주비주부의 미측에 봉합할 때에는 직접비중격연장이식술(direct septal extension graft)⁵의 변법을 이용하였으며, Byrd변법인 8자형잠금봉합술로써 2군데 고정한다(Fig. 5), 비익연골을 비중격연장이식물에 3군데에서 부유고정 함으로써 비침돌출과 비주변곡점(columellar breakpoint) 및 비주-상구순각(columellar labial angle)의 형성을 도모하였다. 부유고정을 하였는데도 남아있는 비익연골의 변형은 부분충절개술이나 원개형성봉합술(domal creation suture)⁶로써 교정하였다. 비배 높이가 부족한 13례에서는 실리콘고무비삽입술을 하였으며 필요에 따

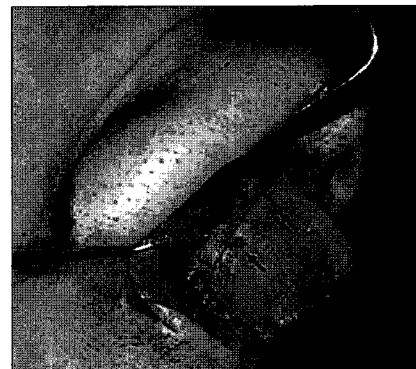

Fig. 5. A septal cartilage graft was fixed to the caudal portion of "L" strut as a total direct septal extension graft using modified Byrd's "figure of eight" locking suture technique (arrows).

라서, 비침에 방패형의 중첩이식술(shield graft)을 하였다. 비주피판은 6-0나일론사로써 두층 봉합하고, 나머지 내비절개창은 5-0 크롬장선으로 봉합하였다. 비점막의 지지를 위하여 3-0 크롬장선으로써 비중격에 내비부목을 대고 Meroce[®](Medtronic사, 미네아폴리스, 미국)로써 내비충전을 하였다. 피부는 종이반창고로 고정한 뒤 외측 비벽에 솜덩어리로써 외비부목을 엮어서 경하게 압박고정하였다. 비내충전과 종이테이프는 5일간 유지하였으며, 이 기간 동안 경구항생제와 진통소염제를 투약하였다.

술후 결과 판정은, 첫째 임상적 평가로서 주관적인 견해를 가지는 시술자와 수술 참여자를 제외하고 객관적인 평

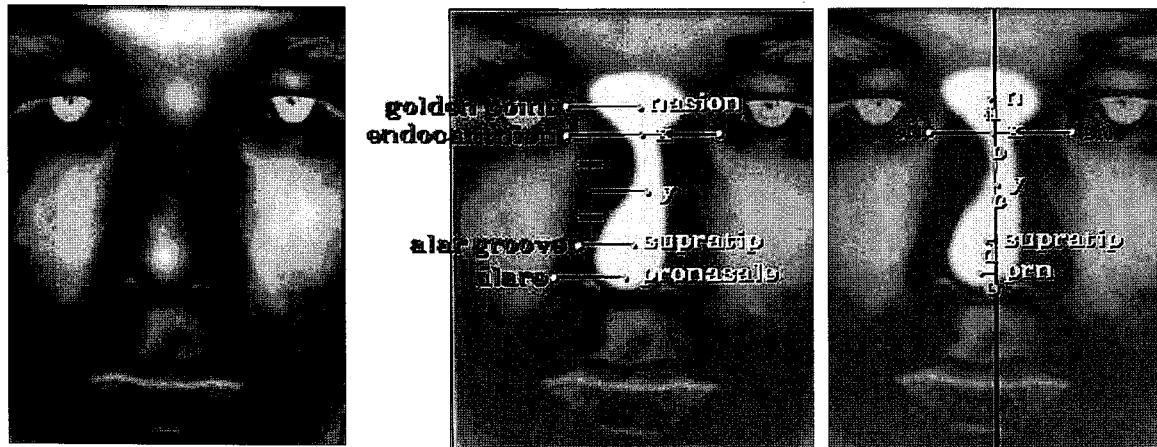

Fig. 6. (Left) A converted image of the frontal view of a patient who had a reversed "C"-shaped deviated nose using Adobe Photoshop's "neon glow" filter. (Center) The most deviated point of the nose is highlighted and indicated mid-point within this area at five levels, n (nasion), x point (on intercanthal line), y point (mid-point between x point and supratip), supratip, and prn (pronasale). (Right) Measured the distances between the mid-line and points at five levels and en (endocanthion) - en.

가를 할 수 있는 성형외과 전공의 2명, 인턴 2명, 간호사 2명, 일반인 2명 등 8명에게 수술 전후 추적관찰 때 촬영한 정면 및 측면 사진을 투사하여 정중 위에서 외측 비벽의 함몰의 개선 정도와 비배선의 대칭성을 서열척도방식(ordinary scale method)으로 평가하게 하였다. 항목별로 우수한 것부터 5점에서 시작하여 1점까지의 점수를 합하였으며, 합계된 점수를 '우수(excellent, 40 - 33점)', '양호(good, 32 - 25점)', '보통(24 - 17점)', '불량(poor, 16점 이하)' 등 4 단계로 평가하였다. 둘째, 사진계측학적 분석(photogrammetric analysis)을 하였다. 방법은 조감면(bird eye view)의 임상사진을 Adobe 소프트웨어 프로그램(Adobe Photoshop, 7.0판, Adobe System사, 산호세, 미국)에서 "neon glow" filter로써 처리함으로써 외비만곡을 두드러져 보이게 한 다음, 다음의 5부위를 통과하는 수평선에서 정중점(만곡점)을 결정하였다(Fig. 6). 다음, 코의 정중선으로부터 만곡점까지의 거리를 내안각간격(en-en)에 대한 백분율(만곡지수)을 부위별로 구한 뒤 수술 전후를 비교하였다. 다섯 부위는 비점(nasion), x점(intercanthal line), y점(x점과 상비첨점의 중간점), 상비첨점(supratip), 그리고 비첨점(pronasale)이다. 이러한 만곡지수의 변화는 Wilcoxon signed rank법으로써 검증하였다.

III. 결 과

추적관찰 기간은 8개월에서 4년 2개월로 평균 2년 4개월이었다.

수술 후 모든 환자에서 특별한 합병증 없이 잘 치유되었다(Fig. 7, 8).

임상적 결과 판정은 정중위에서 외측 비벽의 함몰의 개선 정도는 평균 36점(만점 40점)으로 '우수'한 결과를 보였으며, 비배선의 대칭성은 평균 32.8점(만점 40점)으로서 '양호'한 결과를 나타내었다.

사진계측학적 분석에서 만곡지수는 비점에서는 술전 평균 2.6에서 술후 평균 1.6로(p=0.016), x점에서는 3.5에서 2.1로(p=0.021), y점에서는 6.1에서 2.3로(p=0.002), 상비첨점에서는 6.9에서 3.2로(p=0.001), 그리고 비첨점에서는 6.7에서 3.3로(p=0.006) 변화함으로써 호전되었다. 호전 정도는 술후 만곡지수에 대한 술전 만곡지수의 백분율로써 조사하였는데, 내안각과 상비첨의 중간점(y점)에서 62.29%로서 가장 두드러졌으며, 다음으로, 상비첨점(53.62%), 비첨점(50.74%), 내안각점(x점, 40.00%)의 순서였으며, 비점에서 가장 저조하였다(38.46%). 결국, 만곡은 호전되었으나, 경미하지만 여전히 남아 있었다.

IV. 고 찰

만곡비변형교정술의 목표는 첫째, 외양에서 코를 직선으로 만들며 둘째, 기능 회복 즉, 원만한 비기도를 유지하고 셋째, 비주와 비첨 등의 술후 변형을 방지하는 것이다. 즉, 만곡비변형에서는 비기도폐쇄와 같은 기능적 요소를 함께 호소하는 경우가 많으므로 미용적인 면과 기능적인 면을 동시에 만족시켜야 하며, 따라서 해부학적 지식을 바탕으로 다양하고 숙련된 수기와 미적 감각이 요구되며, 술 후 변형을 방지하기 위하여 술전에 변형의 병리적 형태에 대한 철저한 분석이 선행되어야 한다.

저자들은 일반적으로 널리 사용되는 경비주절개술




Fig. 7. A 48-year-old man with a deviated nose. (Left) Preoperative frontal views. (Center & Right) Postoperative 4 years later, frontal and bird's-eye views of the same patient.



Fig. 8. A 45-year-old woman with a deviated nose. (Left) Preoperative frontal views. (Center & Right) Postoperative 39 months later, frontal and bird's-eye views of the same patient.

(transcolumellar incision) 대신, 모든 증례에서 “V”자형구순-비주절개술⁴을 하였다. 이유는 비중격만곡에서는 만곡된 비중격연골, 사골수직판(perpendicular plate of ethmoid bone), 그리고 전비극에 대한 조작이 필수적이므로 접근이 더 쉬우며, 비주와 상구순 사이에 반흔을 생기게 함으로써 눈에 덜 띄게 할 수 있기 때문이다.

만곡비변형에서는 중요한 비중격만곡을 교정할 때 비중격은 코의 미측 2/3부분을 지지하는 가장 중요한 구조물이므로¹ 가능한 한 보존적으로 절제술을 하여야 하지만, 외비 및 내비 교정을 위하여 많은 양의 비중격연골이식물이 필요하므로 최대한으로 채취하기 위하여 코 생리의 장애 가능성에도 불구하고 점막하비중격절제술을 하였다.

이때, 연골원개의 붕괴를 막기 위하여 적어도 8 mm의 비중격연골을 비배와 비주에 "L"자형지주로서 남겼다. "L"자형지주에 만곡이 있으면 오목한 면에서 부분충절개술을 하였으며, 이러한 방법으로써 교정이 되지 않으면 막대이식술(batten graft)을 더 하였다. 그리고, 술후 "L"자형지주의 힘을 방지하기 위하여 3-0 크롬장선으로써 보강하였으며, 이때, "X"자형봉합술을 사용함으로써 비중격점막-골막판의 사방으로부터 들어오는 혈행을 최대한으로 보존하여 술후 천공을 예방하고자 하였다. 또, 비골의 정중봉합선 아래에 있는 골극(bony spine), 사골수직판, 그리고 상외측연골이 비중격연골에서 합쳐지는 비중석부(keystone area)는 코의 중간 1/3부분을 지지하므로 최대한 보존하였다.⁷

비중격성형술 후 완벽한 만곡비변형의 교정을 위하여 비절골술은 필수적이다. 절골술을 할 때에는 동양인이 서양인에 비하여 비배의 높이가 부족하면서 넓으며, 비봉이 흔하지 않고, 비골이 작기 때문에 서양 문헌에 소개된 수술법에 조금의 변형이 요구된다. 저-고위외측비절골술(low-to-high lateral osteotomy)은 누선계의 손상, 안와 주위의 반상출혈, 그리고 안와과대격리 등의 부작용이 적은 장점이 있으나, 비골의 완전한 이동이 어려운 단점이 있기 때문에 넓은 비배에서 외측 비벽을 확실히 이동시키기 위해서는 저-저위외측비절골술을 시행하여야 한다.⁸ 또, 저-고위외측비절골술은 비골로부터 상외측연골을 이탈시키거나 손상시켜서 호흡장애를 일으킬 수 있다.⁹ 그러므로 저자들이 저-저위외측비절골술을 한 이유는 대부분의 환자에서는 비골이 작기 때문에 저-고위외측비절골술을 하면 이동시킬 외측 비벽이 작을 뿐만 아니라, 완전한 이동이 불가능하기 때문이다. 저-저위외측비절골술을 한 다음에, 횡단절골술(transverse osteotomy)을 할 때에는 Asch 감자를 사용하였는데, 절골선에서 정확하게 외골절 시킬 수 있기 때문이다. 이때, 피부 손상을 방지하기 위하여 피부와 감자 사이에 거즈를 대어 주었다. 이중수준외측비절골술을 할 때에는 작고 정교한 톱날이 필요할 뿐만 아니라, 두 개의 절골선을 정확하게 평행하게 하기가 어렵고, 작은 외측 비벽에서 시술이 쉽지 않기 때문에 저자들은 저-저위외측비절골술을 하기 전에 외측 비벽에서 이중수준외측비절골술(double level lateral osteotomy) 대신에 줄질하여 삭골함으로써 불룩함을 교정하였다.

서양인에서는 비봉이 흔하므로 비봉절제술에 의하여 만들어진 열린 지붕(open roof)을 통하여 횡단비절골술을 쉽게 할 수 있으며, 종종 내측비절골술(medial nasal osteotomy)도 하는데, 이유는 내측비절골술을 하면 내골절술(infracture)에 의한 원하지 않는 약목골절(green stick fracture)을 방지할 수 있으며, 비골이 지나치게 두껍거나 넓을 때 비골의 내측 전위를 돕기 위함이다.¹⁰ 저자들은 방정중

비절골술을 하였는데, 그 이유는 첫째, 비봉이 없기 때문에 열린 지붕을 만들 수 없으므로 부득이 내측비절골술을 할 수 밖에 없는데, 비골간봉합선(internasal suture)을 따라서 절골하기 위해서는 비배측 비중격을 손상시켜야 하기 때문이다. 둘째, 만곡 된 비배선을 따라서 방정중비절골술을 하면 5-6 mm 폭의 "C"자형 비골판이 만들어지는데, 건측의 불룩한 비골판을 줄질로써 비골을 바루기 위함이다. 그러나, 방정중비절골술을 할 때에는 비골과 사골수직판이 만나는 곳의 단단한 삼각형 골(bony triangle)을 통과할 때 부적절한 골절이 생길 수 있으므로 조심하여야 한다.¹¹

비연골만곡을 교정하기 위하여 swinging door법³을 흔히 사용하고 있다. 또, 만곡 된 비배선을 따라서 비배측 비중격으로부터 상외측연골을 분리하고나면, 비대칭의 "T"자형 비배측 비중격이 만들어지는데, 미측비중격연골이 정중선에 있을 경우 불룩한 건측에서 상외측연골의 접선을 따라 이를 절제하여 교정하였다(camouflaging법¹). 이렇게 교정한 뒤에도 상외측연골부의 함몰이 남아 있으면 가장자리를 경미하게 타박한(bruised) 타원형의 비중격연골을 이식하였다. 이식하여 교정하는 방법으로는 경피봉합술(transcutaneous suture)을 사용할 수 있으나, 회전 등의 문제점이 있으므로 비골과 상외측연골의 중첩부를 분리시킨 다음 끼워 넣음으로써 이식물의 이동과 변위를 방지하고자 하였다.

수술 결과를 평가하는 방법에는 인체관찰법(anthroposcopy)과 인체계측법(anthropometry)의 2가지가 있다. 후자는 전자에 비하여 객관적이며, 과학적이다. 저자들은 인체계측법 가운데 직접 계측하는 대신 표준화 임상사진으로부터 계측하는 간접인체계측법인 사진계측법을 사용하였다. 그러나, 임상사진으로부터 만곡된 곳을 정확하게 결정하는데 어려움이 있어서 만곡 부위를 Adobe Photoshop의 "neon glow" filter로써 확대함으로써 도움을 받을 수 있었다. 또, 임상사진에서의 계측한 값은 사진의 확대 정도에 따라서 다르므로 비지수(proportion index)를 구함으로써 객관성을 높였다. 즉, 정면 임상사진에서 코와 초점계 심도(focal filed depth)가 비슷한 내안간격을 분모로 하여 백분율을 구하였다.

V. 결 론

저자들은 만곡비변형을 교정하기 위하여 만곡된 비배선을 따라서 즉, 비연골에서는 "T"자형 비배측 비중격을 따라서, 그리고 비골에서는 방정중비절골술로써 비배측 비중격연골판과 비골판을 각각 만든 다음, 비골에서는 건측의 불룩한 비골판을 줄질하여 삭골하고, 비연골에서는 불

특한 건축의 비배측 비중격을 절제함으로써 교정하였다. 사진계측법으로써 수술 결과를 판정하였을 때 비교적 훌륭한 결과를 얻을 수 있었으나, 경미한 만곡이 여전히 남아있었다.

REFERENCES

1. Toriumi DM, Ries WR: Innovative surgical management of the crooked nose. *Fac Plast Surg Clin North Am* 1: 63, 1993
2. Lee HK, Tark KC, Lee YH, Lew JD: Somatometric & anatomic study on nose of Korean women. *J Korean Soc Plast Reconstr Surg* 14: 323, 1987
3. McCarthy JG, Wood-Smith D: Rhinoplasty. In McCarthy JG, May JW, Littler JW(eds): *Plastic Surgery*. 1st ed, Philadelphia, WB Saunders, 1990, p 1867
4. Han K: Rhinoplasty. In Lee YH(ed): *Aesthetic Plastic Surgery*. 1st ed, Seoul, Koonja, 1998, p 186
5. Byrd HS, Andochick S, Copit S, Walton KG: Septal extension grafts: A method of controlling tip projection shape. *Plast Reconstr Surg* 100: 999, 1997
6. Daniel RK: *Rhinoplasty*. 1st ed, New York, Spring-Verlag, 2002, p 84
7. Stal S, Oneal RM: Evaluation and surgical approach to the osseocartilaginous vault. In Gunter JP, Rohrich RJ, Adams WP(eds): *Dallas Rhinoplasty*. 1st ed, Texas, Quality Medical Publishing, 2002, p 446
8. Flowers RS, Anderson R: Injury to the lacrimal apparatus during rhinoplasty. *Plast Reconstr Surg* 42: 577, 1968.
9. Camirand A, Doucet J, Harris J: Nose surgery: How to prevent a middle vault collapse-a review of 50 patients 3 to 21 years after surgery. *Plast Reconstr Surg* 114: 527, 2004
10. Sullivan MJ, Krause CJ: Surgery of the bony and cartilaginous dorsum. *Otolaryngol Clin North Am* 20: 825, 1987
11. Daniel RK: The osseocartilaginous vault. In Daniel RK (ed): *Rhinoplasty*. Boston, Little Brown and Company, 1993, p 194