

임플란트의 즉시 기능에 관한 최신 지견

진안군마령보건지소

김 윤 상

Immediate Loading of Implants ; Recent Review

Yun-Sang Kim

Maryeong Community Health Center, Jinan-gun

Traditionally, the implant treatment require load-free healing period of at least 3 months in the mandible and 6 months in the maxilla. But this long healing period provides patients with the discomfort and economical trouble. Many experiments has been attempted for the outcome of such disadvantage, so recently the immediate loaded implant is getting popularity. Several literature has been published for clinical success of immediate loaded implant. The studies for the success rate of immediate loaded implant in multi-way has been reporting, nevertheless, we don't have yet a probable success. Various studies have been practiced that the advantages and disadvantages associated with immediate loaded implant, and factors that may influence the success of immediate implant, including patient selection, type of bone quality, required implant length, structure of the implant, surgical skill, need for achieving primary stability, control of occlusal force, peri-implant bone activity

The objective of this study is to review the literature related to immediate loading of implants and to discuss factors that may influence this treatment modality, based on scientific evidence

임플란트의 즉시 기능에 관한 최신 지견

진안군마령보건지소

김 윤 상

전통적으로 임플란트 시술은 하악에선 3개월과 상악에선 3~6개월의 힘이 가해지지 않는 치유기간을 요구한다. 그러나, 이와 같이 오랜 치유 기간은 환자들에게 불편하고 비경제적인 걱정을 안기고 있다. 이를 극복하기 위한 여러 가지 시도가 이루어져서 최근에는 식립후 바로 하중을 가하는 임플란트가 인기를 얻고 있다. 여러 문헌들이 즉시 기능 임플란트의 임상 성공 가능성에 대해 발표하고 있다. 즉시 기능임플란트의 성공률에 대한 논문들이 많이 나오고는 있지만 아직도 확실한 성공에 대해 불안감을 떨쳐버릴 수 없는 상태이다. 즉시기능임플란트와 관련된 장점 및 단점들과 성공에 영향을 주는 인자들인 환자선택, 골질의 여러 형태, 요구되는 임플란트의 길이와 형태, 수술적 기법, 교합력의 조절과 초기안정의 필요성, 임플란트 주위골의 반응 등에 관해 많은 연구들이 이뤄지고 있다.

본 논문의 목적은 즉시기능임플란트와 관련된 최근의 문헌들을 고찰해보고 과학적인 사실에 입각하여 즉시기능임플란트에 영향을 주는 인자들과 성공률을 높이기 위한 방법들을 토의해보고자 한다.

1. Delayed loading and Submerged implant

치과임플란트들은 무치악 부위의 수복을 위하여 많이 사용되어오고 있다. 임플란트 식립후에 최소한 3~6개월동안 수술부위가 방해받지 않아야 임플란트와 골 사이에 골융합이 일어난다고 알려져 왔다(Adell 등 1981). 또한 임플란트의 골과 임플란트 사이에 기능적 힘이 전달되면 micromovement가 골과 임플란트 사이에 섬유성 조직을 형성하게 하여 결국 임플란트를 제거하게 된다고 주장하였다. 이전 논문들은 delayed load와 immediate load간의 상

반된 결과들을 보여 왔다. Akagawa 등(1986)은 골융합을 위태롭게 한다고 보고하였고, 또 다른 연구에서는 임플란트 주변에 섬유조직이 감싼다고 보고하였다(Brunski 등 1979). 또한 2-stage의 하중을 가하지 않은 조절군보다 1-stage 임플란트 군에서 더 많은 치조골능 소실을 보인다고 하였다. 이와 같은 이유는 임플란트와 골사이의 계면에서 형성된 새로운 골의 능력을 조기부하가 방해한다는 증거라고 추측된다(Albrektsson 등 1981). 기타 몇몇의 연구들은 상하악의 부분 무치악이나 완전무치악에서의 즉시 기능임플란트의 성공가능성을 보여줬다(Balshi TJ 등 1997, Chiapasco 등 1997, Tarnow 등 1997, Wöhrle 등 1998).

Animal studies : Immediate vs Delayed loading

식립 즉시 하중을 주는 동안 골융합의 가능성을 검사하고자 동물연구들이 실행되어왔다. Nkenke 등 (2005a)은 치아 발거 3개월 후에 9마리의 minipig에 6개의 XIVE 임플란트가 상악 한측에 osteotome과 drill로 심어졌다. Resonance frequency analysis로 임플란트 안정성이 측정되었다. 안정성은 1~3개월엔 감소하였다가 4개월째는 증가하였다. 1~3개월의 치유기간 후에 하중을 가하는 임플란트는 즉시기능임플란트와 비교하여 유의한 차이를 보이지 않는다. 이는 4개월이 될 때까지 임플란트의 안정성이 증가하지 않는 것이고 4개월의 시점부터가 기능적 부하를 적용하여 임플란트 생존율을 높일 수 있다는 것을 의미한다.

또한 Nkenke 등 (2005b)은 bone-to-implant contact (BIC) ratio, interthread bone area, peri-implant bone area를 측정하였다. 성공적인 즉시기능임플란트의 6개월 후의 histomorphometric data는 치유기간을 가

진 임플란트와 동일하게 보인다. 그러나 이전 연구에서 보이는 것과 같이 5개월의 치유기간후에 부하를 가한 임플란트의 실패율보다 상악의 즉시기능임플란트의 실패율이 유의하게 높다. 이들 실패들은 실험상의 과도한 교합과 관련 있어 보인다. 이런 상황에서도 불구하고 성공적으로 남은 상악 즉시하중 임플란트들은 치유기간을 가진 임플란트와 비교할 수 있는 임상연구가 필요하다고 보여진다. 사실 즉시하중임플란트에 대한 이전 연구들은 결과가 좋지 않은 것도 있다. 임플란트 주위의 fibrous encapsulation은 나쁜 임플란트 모양이나 재료, 임플란트 부하의 물리적 양상 등의 여러 이유에 의해 나타날 수 있기 때문이다(Brunski 등 1979).

Human studies : Immediate vs Delayed loading

인간에 대한 임상적 연구에서 immediate loading의 가능성에 대해 언급한 연구들이 최근까지 보고되고 있다. Chiapasco 등 (2001)은 immediate와 delayed loading을 비교한 임상연구에서는 10명의 환자에 각각 4개의 Brånemark MKII implant를 하악의 interforaminal 부위에 식립하였고 실험군은 식립 즉시 바를 장착하여 overdenture를 적용하였다. 대조군은 같은 부위에 같은 임플란트를 식립하고 4~8개월 후에 같은 보철물을 장착하였다. 하중을 가한 시점과 그 이후 6,12,24개월에 modified Plaque index, modified bleeding index, probing depth, periotest를 검사하였다. 변연골 흡수 정도는 12,24개월에 방사선 사진으로 검사하였다. 결과는 두 군간의 어떠한 유의한 차이를 보이지 않았으며 두 군 모두 성공률이 97.5%를 보였다. 이 결과는 즉시하중이 임플란트와 골의 융합에 어떠한 유해한 영향을 끼치지 않은 것으로 보이며 이로 인하여 환자들에게 만족할만한 짧은 치료기간을 제공할 수 있다고 하였다. Immediate 와 delayed loading을 비교한 논문들 중 bar를 이용하여 비슷한 성공률을 보이는 임상연구가 있었다. Gatti 등 (2000)은 임플란트지지 overdenture를 가진 21명의 환자에게 84개의 ITI screw-type TPS 임플란트를 턱의 정중부에 환자당 4개를 식립하고 U shaped gold or titanium bar로 고정하여 overdenture를 장착하였다. 25~60개월동안 조사에서 4%의 실패율을 보였으나 모든 임플란트와 보철물이 기능을 하고 있었다. 이 연구의 결과도 성

공울에서 즉시기능임플란트가 전통적인 임플란트의 경우와 비슷한 결과를 나타냈다.

완전 무치악 부위 뿐 아니라 1개 이상의 치아가 부분적으로 소실된 환자들에 대한 즉시기능 임플란트의 성공률에 대하여도 연구 되었다. Cannizzaro 등 (2003)은 14명의 부분 무치악 환자에게 92개의 spline twist implant를 식립하고 실험군은 즉시하중을 가하였으며 대조군은 통상적인 delayed loading을 주었다. 방사선사진과 periotest periodontal index들이 6개월마다 기록되었다. 실험군에서 어떤 임플란트도 소실되지 않았으며 대조군에서 기능을 하기 전에 1개가 소실되어 성공률은 98.9%였으며, 실험군은 100%를 보였다. 실험군과 대조군간의 특이할 만한 측정치는 보이지 않았다. 부분 무치악 환자에게 microtextured implant를 이용한 즉시기능임플란트는 유용한 효과를 보이며 24개월 후까지도 치주조직에 해로운 영향을 주지 않았다. 그러나 즉시기능 임플란트시술이 성공적이긴 하지만 변연골 수준에서는 유의한 차이가 난다고 하였다. 변연골 수준의 변화를 관찰한 다른 연구로서 Lorenzoni 등 (2003)은 하악 무치악을 가진 7명의 환자들에게 14개의 Frialit-2를 34,33,32,42,43,44 부위에 심었는데 33,43은 dolder-bar를 이용하여 overdenture를 장착하게 하였고, 28개의 비기능임플란트는 치유되도록 덮었다. 6개월후에 임플란트들의 변연골수준과 periotest를 하였다. periotest는 실험군이 -2.7이고 대조군이 -5.6이었다. 평균 골수준변화는 실험군이 0.9mm 이고 대조군이 0.33mm 였다(표 1). 두 수치 비교 모두 높은 유의한 차이를 보였으나 어떤 임플란트도 소실되지 않았다. 6개월 후의 변연골 소실의 정도 차이는 periotest에서의 차이를 더욱 명확하게 해준다. 이런 결과는 즉시기능임플란트가 통상적인 임플란트보다 골 소실에 관련이 있다고 보여지고 생존율도 높지만 변연골수준은 즉시기능임플란트에서 임상적 안정(PTV)와 마찬가지로 유의하게 낮게 나타났다. 하악의 즉시기능임플란트에 대한 변연골소실, periotest 수치, 임상적성공률은 더욱더 긴 관찰기간이 필요하다고 보여진다.

2. Loading timing : Term

임플란트에 하중을 가하는데 여러 논문이 나오는

표 1. Results of measurements six months after implant installation

		Number	Mean	St.Dev.	Median	Min.	Max.
Implant failures	loaded	0					
	non-loaded	0					
Periotest-value	loaded	14	-2.71	0.59	-3	-4	-2
	non-loaded	28	-5.58	0.58	-6	-6	-4
Countertorque at implant placement	loaded	14	1	0	1	1	1
	non-loaded	28	1.08	0.27	1	1	2
Difference of bone nevel	loaded	14	-0.91	0.40	-1	-2	-0.5
	non-loaded	28	-0.33	0.34	-0.5	-1	0

St.Dev, standard deviation.

보고되고 있는 것중에 가장 화제가 되고 있는 것이 하중 시점이다. 다양한 조건에 따라 하중을 가하는 때가 달라질 수 있는데 Cooper 등(2002)은 implant loading에 대해 정리한 논문에서 다음과 같이 분류를 하였다.

Immediate loading

초기안정을 가진 임플란트에 식립즉시 임시보철을 해주는 것으로서 일시적으로 골융합과는 무관하다. 생체적으로 초기안정성이 가장 중요하다. 즉시기능은 치유과정 초기에 중요한 혈병형성의 붕괴를 막는다.

Early loading

골융합이 나타나기 전에 임시보철물을 초기안정을 가진 임플란트에 장착하여 하중을 가하는 것이다. Early loading은 초기 치유과정인 혈병형성과 세포침윤과 상피화를 방해하지 않으며 생리적문헌에서 보고되는 물리적자극에 의한 골형성처럼 골형성을 시작하게 한다. 이는 식립후 약 3주정도에 주어진다.

Conventional loading

통상적인 loading 방법이며 non-submerged나 submerged된 임플란트식립후 3~6개월 후에 보철물을 장착해주는 방법이다. 이는 Brånema가 등(1977)과 Schroeder 등(1976)이 제안한 기존 방법에 의한

것으로 하중에 견딜수 있는 lamellar bone이 형성되는 시간을 주는 것이다. 최근에는 Rocuzzi 등(2001)과 Mazzara 등(1998)이 소개한 임플란트 표면처리방법의 발달로 6~8주로 짧아진 것도 나오고 있다.

Delayed-loading

이는 약 3개월 이상 치유기간을 가진 후에 보철물을 장착하는 것으로서 골이식을 하거나 골과 접촉하지 못하는 발치와에 식립하는 초기 안정성을 확보하지 못한 임플란트에서 사용된다. 보통 6~12개월의 기간을 잡고 있다.

3. Histologic and Histomorphometric analysis

최근 즉시기능임플란트의 임상적인 성공적인 결과들은 많은 반면에 조직학적 반응의 연구들이 미비한 실정이다. 즉시기능임플란트에서의 하중 중의 임플란트 표면의 골아세포의 기능은 매우 관심을 끌게 한다. 최근에 이러한 조직학적이고 histomorphometric 분석이 보고되어 소개해 보고자 한다.

Animal studies

여러 동물 실험에서 즉시기능임플란트 주위의 골조직의 반응을 실험하였다. Romanos 등(2002)은 원숭이의 하악 제2소구치와 두 대구치의 발치와와 치

표 2. Histomorphometric analysis.

	N	Mwean velue (%)	SD(%)	Minimum (%)	Maximum (%)
Bone-to-implant contact(test)	7	77.8	5.9	66.8	83.5
		p=0.917			
Bone-to-implant contact(control)	7	78.0	5.8	70.0	86.0
interthread bone area (test)	7	57.9	20.2	37.0	76.8
		p=0.735			
interthread bone area (control)	7	55.3	8.6	42.0	66.0
Peri-implant bone area (test)	7	64.6	9.9	49.0	80.5
		p=0.735			
Peri-implant bone are (control)	7	64.1	5.8	56.0	72.0

Test, immediately loaded implants

Control, unloaded implants

유된 발치와에 36개의 ankylos 임플란트를 식립하여 2달간 기능시켰다. 조직표본에서 모든 임플란트에서 골융합이 일어나 골과 임플란트간의 어떠한 gap이나 결합조직이 만들어지지 않았다. 특이한 점은 즉시기능임플란트의 나사선 사이의 골은 높은 골밀도를 나타냈다. 즉시부하를 위한 새로 디자인된 (conical screw type) 임플란트들이 실험되었는데 골아세포의 초기치유시 기능을 연구했다. Meyer 등 (2003)은 minipig 8마리의 하악에 총 32개중 16개의 임플란트로 즉시 하중을 가하였고 대조군은 그렇게 하지 않았다. 특별히 고안된 임플란트의 즉시하중은 골아세포의 생리기능의 방해나 타이타늄과 골의 계면의 파괴를 보이지 않았다.

Nkenke 등 (2003)은 bone mineral apposition rate (BMAR)를 관찰하였는데 7마리의 minipig들에게 하악좌측의 세 개 소구치와 첫 번째 대구치를 발치하고 3개월후 다섯 개의 임플란트를 식립하였다. 4개는 식립즉시기능임플란트를 적용하였다. 대부분의 전방 임플란트는 하중을 주지 않은 대조군으로 사용되었다. 4개월후 fluorescence microscopic and

histomorphometric analysis를 하였다. BMAR은 두 군간에 어떠한 차이도 보이지 않았다. 임플란트 식립 4개월후 실험군은 bone-to-implant contact이 77.8%이고 대조군은 78.0%였다(표 2). 즉시부하는 골광물 침착에 어떠한 영향도 주지 않는다고 보여진다. 이 실험에서 2개의 임시보철물이 상실되었고 한 개 임플란트는 고정이 상실되었다. 조절되지 않는 교합력은 임시보철물의 부분적 상실 후 임플란트 실패를 일으킬 수 있다. 임플란트의 성공에 있어서 견고한 splinting이 결정적인 요인으로 보여진다.

Human studies

Rocci 등(2003)은 다섯 명의 지원자에게 oxidized titanium implant인 TiUnite를 9개 심었는데 두개는 발치후 즉시 하중을 가하였고 일곱 개는 2달후 식립하여 기능후 5~9개월 후에 빼냈다. Resonance frequency analysis가 7개 임플란트에 시행되었고 시편은 light microscopic morphometry를 사용하여 검사하였다. 즉시하중임플란트와 조기하중 임플란트 모두 임플란트 주위로 골이 형성되어 있었다. 두개

의 즉시하중임플란트의 bone-to-implant contact는 92.9%이고 bone area value는 84.9%이었다. 전통적 방법의 임플란트는 81.4%와 77.1%였다. 표면처리가 다른 임플란트를 이용하여 Degidi 등 (2003a)은 즉하임플란트의 주위조직반응에 대해 분석하였다. 두 개는 HA coated, 한개는 sandblasted 되어 있는 임플란트가 6개월간 부하된 후 관찰되었다. 세 개의 임플란트 계면에 모두 골이 존재하고 있었다. 평균 bone-implant contact는 80.6%였다. 계면에 어떠한 gap나 결합조직이 존재하지 않았다. 그리고 어떠한 염증침윤도 관찰되지 않았다. 비슷한 결과를 보인 다른 논문도 있었다(Degidi 등 2003b).

4. Factors (influence the results of immediate implant loading)

즉시기능임플란트의 부위에 대한 연구들은 고무적인 결과들을 보여준다. 그러나 예측 가능한 결과들을 얻기 위해서는 어떤 원리에 의존해야 한다. 이런 원리는 과학적인 자료보다는 오히려 임상적인 경험에 더 기본을 두어왔다. 유용한 문헌들을 고찰하고 분석하며 과학적 증거를 기초로 이런 치료양식에 영향을 주는 요인의 분석이 요구되어진다. 최근에 즉시기능임플란트에 대하여 즉시부하임플란트의 결과에 영향을 주는 여러 인자들을 다음과 같이 분류하였다(Gapski 등 2003).

surgery-, host-, implant-, occlusion-related factors.

Surgery related factors는 여러 가지 변화를 함유하는데 임플란트의 초기안정과 외과적 기술에서의 thermal injury같은 외과적 이상의 과다, 골형성, 드릴의 날카로움과 모양을 들 수 있다. Host-related factors에서 가장 중요한 것은 골의 질과 양이고 창상치유도 있었다. 임플란트와 가장 관련된 것으로 디자인과 표면 coating, 길이를 들었다. Occlusion-related factors는 힘의 질과 양과 보철디자인이라고 보고하였다. 이런 요인들의 여러 변화들은 과학적인 조사에 문제시 되는데 즉시부하임플란트의 초기 안정에 영향을 주기 때문이다.

Host related factors

숙주와 관련하여 골질은 즉시기능임플란트의 결

과에 영향이 강한인자로 믿어진다. Misch(1990)는 대부분 즉시기능임플란트는 D1,D2골질에 적합하다고 하였고 골질의 분류를 다음과 같이 하였다. D1은 dense cortical bone, D2는 thick dense to porous cortical bone on crest and coarse trabecular bone, D3는 thin porous cortical bone on crest and fine trabecular bone D4는 fine trabecular bone.

하악에서 특히 interforaminal 부위는 상악보다 훨씬 나은골질을 갖고 있다고 잘 알려져 있고 이것은 왜 하악에서 즉시기능임플란트를 심었을때 훨씬 나은 생존율을 보이느냐를 잘 보여준다. 또한 완전무치악상악에서의 즉시기능임플란트는 믿음직한 결과를 갖고 있다. 이것은 상악과 하악 사이에 어떠한 유의한 차이를 발견할 수 없고 최소한 완전무치악에서는 상악도 즉시기능임플란트에 적합하다고 결론지을 수 있다.

Degidi 등(2005)은 5년간의 추적조사된 논문에서 213개는 치유후에 즉시식립후 즉시하중을 했고 175개는 발치와에 하였으나 98%의 생존율을보였다. 두 방법간의 차이를 보이지 않아서 발치후 자리에는 어떻게 하든 즉시기능임플란트는 유용하다고 보여지고 비슷한 결과가 2년동안의 조사연구에서도 나타났다(Grunder 등 2001). 장기적인 결과에서 부가적인 숙주관련인자들인 나이, 성별, 흡연 중 흡연은 치과임플란트의 즉시하중을 위한 완전한 비적응증이 아니라고 하고 긴기간의 생존율에 어떠한 해로운 영향을 찾을 수 없었다. 대신에 나이와 성별은 임플란트 생존에 영향을 주었다. 나이들수록 남성에서 높은 위험을 보였다.

Tarnow 등(1997)은 즉시하중에서 10mm 이상의 골양을 제시하였고 Calvo 등(2000)은 즉시부하의 방법을 위해서는 조건이 확실한 환자들을 고려했는데 type I, II의 적절한 골질을 가져야 하고 10mm이상의 임플란트가 식립될만한 수직적 골양이 하악의 양쪽으로 mental foramen의 뒤쪽으로 존재해야 한다고 보았다.

Implant related factors

최근에 동물과 사람에서의 조직학적, histomorphometric 연구들은 원래의 machined-surfaced 임플란트와 비교하여 어떤 표면의 특성을 혼합하여 만들어진 임플란트를 사용하여 더욱빠르고 높은 bone

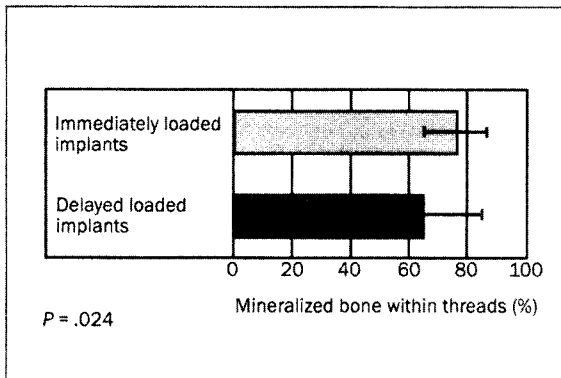


그림 1. Percentages of the mineralized bone within the threads of the implant.

-to-implant contact를 보여주고 있다. Lazarra 등 (1999)은 상악 구치부에 임플란트를 식립하여 6개월간 하중을 가하지 않은 상태에서 두 형태의 임플란트를 비교하였는데 평균 bone-to-implant contact이 threaded double acid-etched CP-titanium 임플란트가 72%를 보인데 반해 machined-surfaced 임플란트들은 34%를 보였다. 여러 가지 임플란트 모양의 발달이 통상적인 방법보다 기능적 부하에 매식체가 더 빨리 견딜 수 있도록 하여 즉시기능임플란트의 사용가능성을 높여준다고 생각된다.

Jaffin 등(2000)은 SLA implant를 23개의 하악과 4개의 상악에 하악은 최소 4개 상악은 최소6개를 식립하고 72시간내에 고정성 임시보철물을 장착하였다. 성공률은 95%로 delayed loading의 경우와 비슷하였다. SLA implant가 Machined titanium screw (MTS) implant보다 적게 소실되었다.

Romanos 등(2002)은 ankylos 임플란트의 즉시하중시 골반응을 조사하였는데 하악 구치부의 즉시기능 splinted Ankylos 임플란트는 delayed loading 임플란트와 비교해서 비슷한 임플란트 주위골 반응의 골융합을 보였다. 특히 즉시하중은 Ankylos 임플란트의 주위치조골의 골화를 증가시켰다(그림 1). cylindro-conical impalnt 디자인은 4주후에 porous surface로의 충분한 골이 성장하도록 한다고 보여주고있다(Deporter 등1986). 짧은 골융합기간은 표면상태가 시간과 융합의 양과 micromotion tolerance에서 중요한 역할을 하기 때문에 porosity와 관련이 있어 보인다. ankylos 임플란트의 sandblasted 표면은

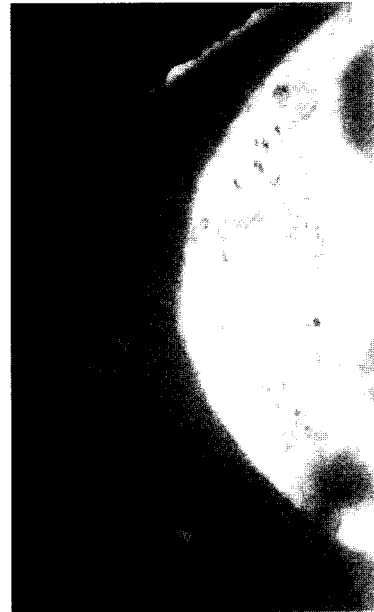


그림 2. The bone is in close contact with the implant surface, and no fibrous tissue is present. (Acid fuchsin-toluidine blue: original magnification, ×50)

높은 porosity 때문에 부하상태에서 골 융합에 긍정적인 영향을 주었다고 본다. 이것은 새로운 골형성과 활성적인 골개조가 골이 물리적으로 자극을 받을 때 나타난다는 것(Lanyon 등 1984, Rubin 등 1987)과 상통된다.

최근 새로운 porous anodized(양극산화처리) surface를 가진 임플란트(TiUnite)가 소개되었다. Degidi 등 (2002)은 TiUnite를 상악구치부에 식립하고 6개월간 기능시켰다. bone implant contact는 60%였다. 계면에는 조직학적으로 골광화조직이 발견되었다(그림 2). 계면에는 어떠한 gap이나 섬유조직, 염증침윤이 발견되지 않았다. 결과는 이런 임플란트의 즉시하중이 계면에 광화조직의 형성에 방해하는 영향을 미치지 않는다는 것을 보여준다. Oxidized titanium implant인 TiUnite와 관련된 다른 논문에서도 유의한 골형성을 보였다(Rocci 등2003).

Degidi 등(2003)은 Frialit-2, IMZ twin plus implant, IMZ cylindric implant를 사용한 논문에서 11개 임플란트를 10개월의 하중기간 후의 결과는 골이 계면에 다 차있었고 contact은 60-65%였다. 특이할만한 것은 cylindric implant에서 변연골 소실이 컸다. 이

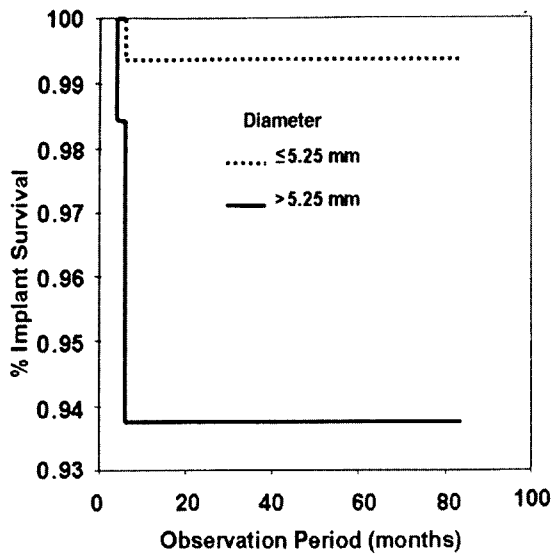


그림 3. Implant survival curve according to Kaplan-Meier product limit estimation: distribution for diameter: P value: 0.0018, log rank test.

것은 아마 *cylindric shape*에 따르는 변연골의 지속적인 흡수라고 보여진다(Watson 등1999, Watson 등 1998, Block 등 1996).

Degidi 등(2005)은 길이와 표면은 임플란트 생존에 특별한 문제를 보이지 않는다고 보고했다. 대신에 직경에서 특별한 차이를 보이는 생존율을 보였다. 직경 5.25mm 이하에서는 99.37%이고 5.25mm 초과에서는 93.75%이었다(그림 3). 직경이 큰 임플란트가 예후가 나쁜 이유는 아마 골질과 임플란트 직경 사이에 반대의 관계가 관련되는 것 같다.

임플란트의 갯수는 계획에 따르는 부가적 변수이다. 임플란트는 서로 가까울 수록 실패의 위험이 커지는데 임플란트를 위한 골의 적절한 양 때문이고 면적당 *drill*의 응력이 커지면 임플란트 사이에 감염의 확률이 커진다. 더욱이 많은 임플란트는 경계에 부담되는 것이다. 그러나 임플란트와 힘의 균등한 분배는 악궁에 임플란트가 심어지는 악궁의 길이가 길어질수록 무치악 상악에서는 최고로 중요해진다. Degidi 등(2005)은 양측 제2대구치 사이에서 8~9개의 임플란트를 추천하였다. 이전 논문들은 즉시기능임플란트를 위해 10개 이상을 제안했었다(Grunder 등 2001, Olsson 등 2003). 이런 모순은 외

과적 기술에 의존되는 것 같다. 결론적으로 직경이 항상 골질을 보상할 수는 없고 성공적인 구강회복을 위해서는 정밀한 임플란트 위치 계획이 가장 중요하다고 보여진다.

Occlusion related factors

초기안정은 *cross-arch implant splinting*이 형성되었을때 증가될 수 있다. 고정성보철물에 관해서는 치유기간에 대해 즉시하중과 *delayed* 기능임플란트에서 비슷한 성공률을 보이는 논문들은 기다리는 기간이 꼭 필요한 게 아니라 치료의 조건이라고 보기도 한다(Henry 등 1994).

여러 저자들이 조심스럽게 조절된 외과적 보철적 프로토콜에 따라 임플란트를 식립하고 즉시 하중을 가한 임플란트의 임상적 성공을 보고하고 있다.

Horiuchi 등 (2000)은 12개의 무치악 하악과 5개의 무치악 상악에 *screw-retained* 보철물을 이용한 즉시기능 브레인막임플란트를 식립하였다. 40Ncm 이상의 *torque*로 장착되는 임플란트들이 즉시하중되었고 136개가 8~24개월간의 검사에서 골융합을 보이며 97.2%의 생존율을 보였다. 이런 결과들은 무치악 환자들에게 즉시 식립된 임플란트에 즉시기능보철물이 *delayed loading*만큼 나은 결과를 상악 모두에게서 보인다. 하악에 고정성 즉시기능임플란트로 25개월동안 100% 가까운 생존율을 보이기도했다(Ganeles 등 2001).

방사선 검사로 골수준 정도를 검사한 논문들에게서도 비슷한 성공률과 골융합을 보였다(Colomina 등 2001, Cooper 등 2002). 이들 결과는 비슷한 연구들과 비슷한 결과를 보이며 *delayed loading* 임플란트와 비교하여 차이점을 보이지 않았다.

Tarnow 등(1997)은 *metal frame-enforced* 임시보철물을 즉시기능임플란트에서 최적의 안정성과 높은 성공률을 위하여 사용하였다. 그리고 필요없는 움직임을 회피하기 위하여 치유기간동안에 임시보철물이 들려지거나 제거되면 안된다고 제시하였다. 이와 같은 결과를 보인 최근의 연구가 있었다. Wolfinger 등(2003)은 무치악 하악에서 브레인막시스템으로 10명중 9명을 5년간을 평가하였다. 완전 무치악 하악을 가진 환자들 10명에게 발치적후와 치유된 곳에 130개의 브레인막 임플란트를 심었다. Developmental 군은 환자당 4개 임플란트가 아크릴



그림 4. The implants in the developmental group were spread as far as possible with unloaded implants both anterior and posterior to each loaded implant.

릭레진 고정성 보철물로 즉시부하되었다. 6주후에 전환 보철물을 장착하였고 이차수술시 최종보철물로 하였다(그림 4). 같은 적응증의 24명의 환자들에게 simplified protocol로 144개의 임플란트를 식립하고 3개월동안 아크릴레진보철물이 방해받지 않게 하였고 이 시술은 이전 그룹에서 부하된 임플란트보다 개수가 증가된 비율로 사용되었다(그림 5). 모든 보철물은 100% 생존율을 보였다. developmental 군에서 즉시부하임플란트의 5년간 생존율은 80%였으나 2-stage 임플란트는 96%였다. 골수준 측정은 두군사에 유의한 차이를 보이지 않았다. simplified 그룹은 생존율이 97%였다. 이 결과는 무치악 하악에서 즉시기능임플란트를 위한 simple concept의 가능성을 입증하였다. 3개월동안의 치유기간에 초기 임플란트 splinting를 유지하는 것과 mental foramina 사이의 임플란트 식립이 최적의 지지를 제공한다는 것이 가장 중요하다고 주장하였다. Simplified 치료는 한가지 중요한 차이가 있는데 초기치유기간동안 임시보철물을 바꾸지 않는다는데 있다. 이런 보철물을 바꾸는 것은 bone remodeling process의 과정에서 임플란트의 하중을 변화시킬 수 있다. 일반적인 과정인 5~6주후에 아크릴 레진보철물을 견고한 metal-reinforced 보철물로 바꾸는 것은 bone-to-implant interface에 micromotion을 감소시켜야 한다는 것(Brunski 등 1979)에 역행하는 것이다. 발사하는 1주후에 아크릴레진보철물을 제거하고 최종인상을 뜨고 다시 5~6주에 metal-reinforced 보철로 바




그림 5. Eventually all implants were loaded immediately for the simplified protocol.

꾸는 것은 초기치유기간동안 bone-to-implant interface에 과도한 micromotion을 야기한다고 보여지고 이는 즉시기능적부하임플란트의 조기상실의 원인이 된다.

즉시하중되는 임플란트들은 견고한 splinting이 이루어져야 초기 안정을 높일 수 있어서 다수치아의 회복에 많이 쓰였으나 단독 치아 상실에서도 많은 임상적 시도가 이루어지고 있다. 즉시하중된 single 임플란트도 실험이나 임상에서 만족할만한 결과를 보이고 있다(Caplanis 등 2000). 최근 연구들은 조기부하임플란트가 single tooth 보철에 성공적인 시술이라고 제시하고 있다.

Single tooth에서의 임상적이고 방사선적인 연구는 즉시기능임플란트가 좋은 결과를 보여준다. Ericsson 등(2000)은 14명에게 14개의 임플란트는 식립후 24시간 이내에 임시보철물을 장착하였고 대조군은 8개의 임플란트를 통상적으로 식립하였다. 실험군의 14개중 2개가 5개월내에 소실되었는데 나머지는 재내원시마다 안정되게 유지되었다. 대조군은 모두 안정되었다. 12개월 검사기간 동안 실험군은 대조군과 마찬가지로 변연골 소실이 약 0.1mm로 나타났다. Chaushu 등(2001)은 19개의 임플란트를 발치후 즉시 식립하여 즉시기능보철물을 장착하였고 9개는 발치와가 치유된 후에 식립하여 즉시기능 보철물을 장착하였다. 발치후 즉시 식립한 임플란트의 평균 13개월후의 생존률은82.4%였고 치유후 식립한 임플란트의 평균 16.4개월후의 생존률은 100%였다. 이 결과는 single tooth에서 즉시기능임플란트는 발치와치유후 식립하는 방법이 좋은 대안이

- titanium hexed screw-type implants in the edentulous patient: Case report. *Implant Dent* 2000;9:351-357
- Calandriello R, Tomatis M, Rangert B. Immediate functional loading of Brånemark system® implants with enhanced initial stability: a prospective 1- to 2-year clinical and radiographic study. *Clin Imp Dent Res* 2003;5(suppl 1):10-20
- Cannizzaro G, Leone M. Restoration of partially edentulous patients using dental implants with a microtextured surface: A prospective comparison of delayed and immediate full occlusal loading. *Int J Oral Maxillofac Implants* 2003;18:512-522
- Caplanis N, Hanisch O, Mees W et al. Immediate versus delayed loading of single tooth implants: An experimental study in non-human primates. 15th Annual meeting of the academy of osseointegration, March 9-11, New Orleans, LA, 2000
- Chaushu G, Chaushu S, Tzohar A, Dayan D. Immediate loading of single-tooth implants: immediate versus non-immediate implantation. A clinical report. *Int J Oral Maxillofac Implants*. 2001;16:267-272
- Chiapasco M, Gatti C, Rossi E, Haefliger W, Markwalder TH. Implant-retained mandibular overdentures with immediate loading. A retrospective multicenter study on 226 consecutive cases. *Clinical Oral Implants Research* 1997;8:48-57
- Chiapasco M, Abati S, Romeo E, Vogel G. Implant-retained mandibular overdentures with Brånemark system MKII implants: A prospective comparative study between delayed and immediate loading. *Int J Oral Maxillofac Implants* 2001;16:537-546
- Colomina LE. Immediate loading of implant-fixed mandibular prostheses: A prospective 18-month follow-up clinical study-preliminary report. *Implant Dent* 2001;10:23-29
- Cooper LF, Rahman A, Moriarty J. immediate mandibular rehabilitation with endosseous implants: simultaneous extraction, implant placement, and loading. *Int J Oral Maxillofac Implants*. 2002;17:517-525
- Degidi M, Petrone G, Iezzi G, Piattelli A. Histologic evaluation of a human immediately loaded titanium implant with a porous anodized surface. *Clin Imp Dent Res*. 2002;4(2):110-114
- Degidi M, Scarano A, Lezzi G, Piattelli A. Periimplant bone in immediately loaded titanium implants: Histologic and histomorphometric evaluation in human. A report of two cases. *Clin. imp. Dent. Rel. Res*. 2003a;5(3):170-175
- Degidi M, Scarano A, Petrone G, Piattelli A. Histologic analysis of clinically retrieved immediately loaded titanium implants: A report of 11 cases. *Clin Imp Dent Res* 2003b;5(2):89-94
- Degidi M, Piattelli A. Immediate functional and nonfunctional loading of dental implants: A 2- to 60-month follow-up study of 646 titanium implants. *J Periodontol* 2003c;74:225-241
- Degidi M, Piattelli A, Felice P, Carinci F. Immediate functional loading of edentulous maxilla: A 5-year retrospective study of 388 titanium implants. 2005;76(6):1016-1024
- Degidi M, Piattelli. Comparative analysis study of 702 dental implants subjected to immediate functional loading and immediate nonfunctional loading to traditional healing periods with a follow-up of up to 24 months. *Int J Oral Maxillofac Implants* 2005b;20:99-107
- Deporter DA, Watson PA, Pilliar RM, et al. A histological assessment of the initial healing response adjacent to porous surface: Titanium alloy dental implants in dogs. *J Dent Res* 1986;65:1064-1070
- Ericsson I, Nilson H, Lindh T, Nilner K, Randow K. Immediate functional loading of Brånemark® single tooth implants. An 18 months' clinical pilot follow-up study. *Clin Oral Impl Res* 2000;11:26-33
- Ganeles J, Rosenberg MM, Holt RL, Reichman LH. Immediate loading of implants with fixed restorations in the completely edentulous mandible: Report of 27 patients from a private practice. *Int J Oral Maxillofac Implants* 2001;16:418-426
- Gapski R, Wang HL, Mascarenhas P, Lang NP. Critical review of immediate implant loading. *Clin Oral Impl Res* 2003;14:515-527
- Gatti C, Haefliger W, Chiapasco M. Implant-retained mandibular overdentures with immediate loading: A prospective study of ITI implants. *Int J Oral Maxillofac Implants* 2000;15:383-388
- Glauser R, Rée A, Lundgren AK, Gottlow J, Hämmerle CHF, Schärer P. Immediate occlusal loading of Brånemark implants applied in various jaw bone regions: prospective, 1-year clinical study. *Clin Imp Dent Res* 2001;3:204-213
- Glauser R, Sennerby L, Meredith N, Rée A, Lundgren AK, Gottlow J, Hämmerle CHF. Resonance frequency analysis of implants subjected to immediate or early functional occlusal loading. Successful vs. failing implants. *Clin Oral Impl Res* 2004;15:428-434
- Grunder U. Immediate functional loading of immediate

- implants in edentulous arches: Two-year results. *Int J Periodontics Restorative Dent* 2001;21:545-551
- Henry P, Rosenberg I. Single-stage surgery for rehabilitation of the edentulous mandible: Preliminary results. *Pract Periodontics Aesthet Dent*. 1994;6:15-22
- Horiuchi K, Uchida H, Yamamoto K, Sugimura M. Immediate loading of bränemark system implants following placement in edentulous patients: A clinical report. *Int J Oral Maxillofac Implants* 2000;15:824-830
- Jaffin RA, Kumar A, Berman CL. Immediate loading of implants in partially and fully edentulous jaws: A series of 27 case reports. *J Periodontol* 2000;71:833-838
- Lanyon LE, Rubin CT. Static vs. dynamic loads as an influence on bone remodelling. *J Biomech* 1984;17:897-905
- Lazarra R, Testori T, Trisi P. A human histologic analysis of Osseosite and machined surfaces using two opposing surfaces. *Int J Periodontics Restorative Dent*. 1999;19: 117-129
- Lorenzoni M, Pertl C, Zhang K, Wegscheider WA. In-patient comparison of immediately loaded and non-loaded implants within 6months *Clin Oral Impl Res* 2003;14:273-279
- Nkenke E, Lehner B, Weinierl K, Thams U, Neugebauer J, Steveling H, Radesliel-Tröger M, Neukam FW. Bone contact, growth, and density around immediately loaded implants in the mandible of minipigs. *Clin. Oral Impl. Res.* 2003;14:312-321
- Nkenke E, Lehner B, Fenner M, Roman FS, Thams U, Neukam FW, Tröger MR. Immediate versus delayed loading of dental implants in the maxillae of minipigs: Follow-up of implant stability and implant failures. *Int J Oral Maxillofac Implants* 2005a;20:39-47
- Nkenke E, Fenner M, Vairaktaris EG, Neukam FW, Tröger MR. Immediate versus delayed loading of dental implants in the maxillae of minipigs. Part II : Histomorphometric analysis. *Int J Oral Maxillofac Implants* 2005b;20:540-546
- Mazzara RJ, Porter SS, Testori T, Galante J, Romanos GR, Toh CG, Siar CH, Swaminathan D. Histologic and histomorphometric evaluation of peri-implant bone subjected to immediate loading: an experimental study with macaca fascicularis. *Int J Oral Maxillofac Implants.* 2002;17:44-51
- Meyer U, Wiesmann HP, Fillies T, Joos U. Early tissue reaction at the interface of immediately loaded dental implants. *Int J Oral Maxillofac Implants.* 2003;18:489-499
- Misch CE. Density of bone: Effect on treatment plans, surgical approach, healing, and progressive bone loading. *Int J Oral Implantol* 1990;6:23-31
- Olsson M, Urde G, Andersen J, Sennerby L. Early loading of maxillary fixed cross-arch dental prostheses supported by six or eight oxidized titanium implants: Results after 1 year of loading, case series. *Clin Impl Dent Rel Res* 2003;5:81-87
- Rocci A, Martignoni M, Gottlow J, Rangert B. Immediate function of single and partial reconstructions in the maxilla using MK IV fixtures. A retrospective analysis. *Appl Osseointegration Res* 2001;2:22-26
- Rocci A, Martignoni M, Burgos PM, Gottlow J, Sennerby L. Histology of retrieved immediately and early loaded oxidized implants: light microscopic observations after 5 to 9 months of loading in the posterior mandible. *Clin Impl Dent Res* 2003;5(suppl.1):88-98
- Roccuzzp M, Bunino M, Prioglio F, Bianchi SD. Early loading of sandblasted and acid-etched (SLA) implants: A prespective split-mouth comparative study. *Clin Oral Implants Res* 2001;12:572-578,
- Romanos GR, Toh CG, Siar CH, Swaminathan D. Histologic and histomorphometric evaluation of peri-implant bone subjected to immediate loading: an experimental study with macaca fascicularis. *Int J Oral Maxillofac Implants.* 2002;17:44-51
- Rubin CT, Lanyon LE. Osteoregulatory nature of mechanical stimuli: Function as a determinant for adaptive remodeling in bone. *J Orthop Res* 1987;5:300-310
- Schroeder A, Pohler O, Sutter F. Gewebsreaktion auf ein Titan-Hohlzylinder implantat mit Titan-Spritzschichtoberfläche. *Schweiz Mschr Zahnheilk* 1976;86:16-23
- Tarnow DP, Emtiaz S, Classi A. Immediate loading of threaded implants at stage I surgery in edentulous arches. Ten consecutive case reports with 1- to 5-year data. *International Journal of Oral Maxillofacial Implants* 1997;12:319-324
- Watson CJ, Tinsley D, Ogden AR, Russell JL, Mulay S, Davison EM. A 3 to 4 year study of single tooth hydroxyapatite coated endosseous dental implants. *Br Dent J* 1999;187:90-94
- Watson CJ, Ogden AR, Tinsley D, Russell JL, Davison EM. A 3- to 6-year study of overdentures supported by hydroxyapatite-coated endosseous dental implants. *Int J Prosthodont* 1998;11:610-619
- Wolfinger GJ, Balshi TJ, Rangert B. Immediate functional loading of Bränemark system implants in edentulous mandibles: Clinical report of the results of developmental

- and simplified protocols. *Int J Oral Maxillofac Implants.* 2003;18:250-257
- Wöhrlé P. Single tooth replacement in the aesthetic zone with immediate provisionalization: fourteen consecutive case reports. *Practical Periodontics and Aesthetic Dentistry* 1998;9:1107-1114
- Zetterqvist L. Aprospective multicenter study evaluating loading of Osseotite implants two months after placement: One-year results. *J Esthet Dent* 1998;10:280-289

Reprint request to: Yun-Sang Kim, Maryeong Community Health Center, Jinan-gun 1004-2, Pyeongji-ri, Maryeong-myeon, Jinan-gun, Jeonbuk, Korea 567-872 fax:063-432-0812 den94@naver.com