

침습성 프로락틴 분비 뇌하수체 선종에서 Bromocriptine의 치료효과

연세대학교 의과대학 신경외과학교실,¹ 내과학교실,² 방사선과학교실,³ 뇌연구소⁴
양문술^{1,4} · 김선호^{1,4} · 임승길² · 이승구³

The Effect of Bromocriptine Treatment for Invasive Prolactinoma

Moon Sool Yang, M.D.,^{1,4} Sun Ho Kim, M.D.,^{1,4} Seung Gil Lim, M.D.,² Seung Koo Lee, M.D.³
*Departments of Neurosurgery,¹ Endocrinology,² Diagnostic Radiology,³ Brain Research Institute,⁴
Yonsei University College of Medicine, Seoul, Korea*

Objective : The prolactinoma is the most common pituitary tumor and sometimes shows severe invasiveness to the adjacent cavernous sinus, especially in the male patient. The dopamine agonist can be used as an alternative treatment modality to surgery. But, the transsphenoidal or transcranial approach for tumor removal has been more preferred treatment option of neurosurgeons in invasive prolactinoma. Especially rapid decompression of mass effect and resolution of the neurologic deficit is demanded. The prospective study is done in order to identify the therapeutic efficacy of bromocriptine as an initial treatment option for the invasive prolactinomas.

Methods : Twenty patients with invasive prolactinoma were studied. Preoperative neurological and endocrinological evaluations were done, and size and invasiveness of the tumor was estimated on MRI. Bromocriptine was administrated by increasing dose planning reaching maximum dose at 1month of treatment, with close neurological and endocrinological monitoring. At 3months after treatment, MRI was taken and decision was made whether to continue bromocriptine or to have surgical intervention.

Results : Thirteen patients showed excellent result with only bromocriptine treatment. These patients showed not only marked reduction of tumor volume and prolactin level, but also, improving clinical symptoms and other hormonal deficits. 13patients who had visual field defect and decreased visual acuity had all improved visual symptoms. But, the remaining 4patients required surgical treatment due to insufficient reduction of tumor size inspite of normalized prolactin level within 3months. Remaining 2patients had 20~30% of tumor size reduction, but prolactin level was not normalized. One patient required radiation therapy.

Conclusion : Bromocriptine can be used as initial treatment for the invasive prolactinomas with careful monitoring of the neurological and endocrinological status. It should be carefully followed up for tumor size reduction within 3 months after initiation of treatment.

KEY WORDS : Invasive prolactinoma · Bromocriptine · Cavernous sinus.

서 론

뇌하수체 선종은 전체 뇌종양의 10~15% 정도를 차지하며, 그 중 프로락틴 선종이 제일 흔하여 뇌하수체 선종의 약 25~40% 정도를 차지하는 것으로 알려져 있다^{4,5,10}. 뇌하수체 선종의 치료방법으로는 경접형동 접근법 또는 경두개 접근법을 이용한 수

술적 치료, 약물 치료, 방사선 치료의 방법이 있으며, 최근에는 감마 나이프를 이용한 방사선 수술(radiosurgery)이 소개되어 단독으로 또는 병합되어 사용되고 있다. 대부분의 뇌하수체 선종에는 일차적으로 경접형동 접근법을 이용한 수술적 치료가 시행되고 있는데 여러 연구결과에서 보면 경접형동접근법을 이용한 수술방법은 재발률, 완치율, 합병증, 증상호전 등을 고려해 볼 때 여전히 가장 우선적이고 효과적인 치료법이다^{20,21}. 그러나, 뇌하수체 선종의 약 25~40% 정도를 차지하는 프로락틴 분비선종의 경우 1970년대 수술적 치료방법의 대안으로 도파민 항진제(dopamine agonist) 치료법이 소개된 후 부터는 종양의 크기, 환자의 나이와 건강 상태, 터키안 외부로의 확장 정도에 따라서 bromocriptine, pergolide 등의 약물 치료방법 만을 사용하거나 수술 전 종양의 크기를 감소

• Received : July 2, 2004 • Accepted : October 26, 2004
• Address for reprints : Sun Ho Kim, M.D., Department of Neurosurgery, Brain Research Institute, Yonsei University College of Medicine, 134 Shinchon-dong, Seodaemun-gu, Seoul 120-752, Korea
Tel : 02) 361-5620, Fax : 02)393-9979
E-mail : sunkim@yumc.yonsei.ac.kr

시킴을 위한 방법으로 bromocriptine을 먼저 투약하는 등 수술과 병용하여 약물을 투여하는 치료 방법이 쓰이고 있다^{3,8,10,13,14}. 특히 급속히 악화되는 신경학적 이상증상을 보이거나 약물치료에 효과가 없는 경우 또는 약물에 대해 심한 부작용을 보이는 경우를 제외하고는 종양의 크기에 관계없이 즉 미세선종과 거대선종 모두의 경우에서 일차적으로 약물 치료를 시도하는 것이 좋다는 임상적 비교 연구 결과도 발표되고 있다^{1,3,9,14,19}. 그러나, 위와 같은 연구결과에도 불구하고 현재까지 침습성 프로락틴 선종(invasive prolactinoma) 중 종괴의 압박에 의한 신경학적 이상증상을 보이는 환자에서는 많은 신경외과 의사들이 종괴 효과의 빠른 호전을 위해 약물 치료 보다는 수술적 방법을 선호하고 있다. 하지만 침습성 프로락틴 선종의 경우, 최근 들어 많이 시행되고 있는 뇌기저 접근법을 적용하여 뇌신경장애가 발생할 가능성을 감소하고 종괴를 제거하더라도 수술 후에도 대부분의 환자가 약물 치료를 필요로 한다⁶. 본 연구에서는 지난 12년간 20예의 침습성 프로락틴 분비선종에 대하여 수술적 치료대신 bromocriptine을 이용한 약물적 치료를 일차적인 치료방법으로 사용하였다. 그 결과 13예에서 침습성 프로락틴 선종의 종괴크기 감소, 고프로락틴 혈증의 교정, 호르몬 부족현상의 회복, 신경학적 증상의 개선 등의 치료효과를 경험하였기에 그 결과에 대해 분석하였다.

대상 및 방법

대상

1992년부터 2004년 1월까지 본원에서 한 명의 신경외과 의사에게 치료 받았던 침습성 프로락틴 선종환자를 대상으로 하였고, 추적 관찰이 가능했던 환자 20명의 치료결과를 분석하였다.

환자 군의 선택기준으로는

- 가. 혈중 프로락틴치가 150ng/ml이상인 경우
- 나. MRI상 해면정맥동 침범이 있는 경우
- 다. Mixed tumor가 아닌 경우(성장호르몬 분비선종 또는 부신피질자극호르몬 분비선종을 동반하지 않은 경우)
- 라. 혈중 프로락틴치가 올라갈 수 있는 다른 질환이나 약물 투여의 과거력이 없는 경우
- 마. MRI와 호르몬 수치의 추적 관찰이 가능했던 경우로 환자 군의 선택범위를 제한하였다. 추적 관찰기간은 2~60개월로 평균 23.9개월이었다.

방법

약물 치료 전, 후의 임상증상, 종양의 크기, 혈중 프로락틴치의 변화를 분석하였다. 특히 약물 투여 후 약물 투여 전에 있었던 다른 호

르몬 즉 Thyroid 호르몬, Testosterone, LH(Latinizing homone), FSH(Follicle stimulating hormone) 결핍증의 회복 정도를 알아 보았다.

본 연구의 대상 환자로 MRI상 해면정맥동을 비롯한 터키안 주변구조로의 침습이 매우 심한 경우, 즉 수술적 완전적출이 어렵고 수술의 합병증 발생 가능성이 많은 환자들을 선택하고, 환자에게 약물 투여가 증상경감에 시간이 걸릴 수 있고, 효과가 없을 수 있으며, 약물 투여 시 부작용이 생길 수 있음을 모두 설명한 후 환자가 약물 치료에 동의할 경우 시행하였으며, 약물 치료 과정에서 약물에 반응이 없는 경우 수술적 치료를 고려할 때 섬유화에 의한 수술의 어려움 등을 감안하여 3개월 동안의 약물투여 후 반응이 없을 경우에는 수술적 치료를 해야함을 인지하도록 하였다. 약물 투여를 시작하는 시점에서 bromocriptine을 2.5mg/day부터 시작하여 환자의 혈중 프로락틴치에 따라 3~7일 간격으로 용량을 증가시켰으며, 1주 간격으로 혈중 프로락틴치를 측정하여 약물의 용량조절에 참고하였다. 약물의 최대용량은 13예에서 20~25mg/day까지 사용되었으며, 1예에서는 27.5mg까지 사용되었고 6예에서는 10~15mg/day의 비교적 적은 용량이 투여 되었다. 종양의 크기 감소 후에는 프로락틴치를 추적검사하면서 약 5mg 정도씩 감소시켜 20예 모두에서 5~10mg 정도로 용량을 감소시켰다. 약물 투여 시작 시점으로부터 1개월 내에 최대량의 약물투여가 가능하도록 용량을 조절하였으며, 3개월 경과 후 MRI를 시행하여 종괴의 감소 효과를 관찰하고 더 이상의 약물 치료를 시행할 것인지, 수술적 치료를 시행할 것인지를 결정하였다. 종양크기의 측정은 3mm 두께의 MRI 관상면을 Scion image Beta 4.02(Scion Co, Maryland, USA) 또는 GE Centricity PACS system(GE Medical system, Crontoville, New York, USA)을 이용하여 면적을 측정한 다음 그 합을 구하여 부피를 계산하였다.

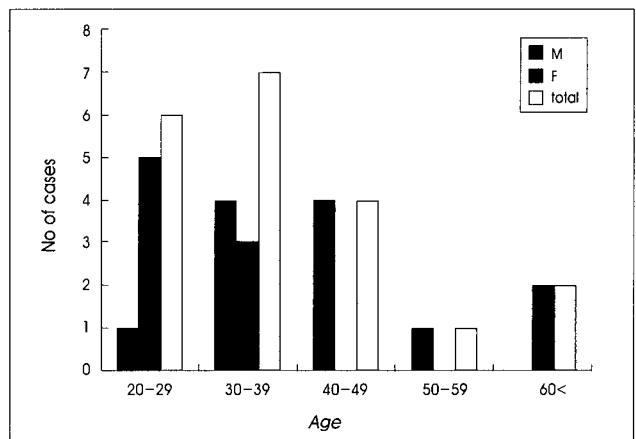


Fig. 1. Age and sex distribution of twenty patients with invasive prolactinoma.

통계 분석

종양 감소의 정도, 혈중 프로락틴치 등 수치의 평균, 표준편차를 계산하였고 약물 투여 전, 후의 비교는 paired t-test를 이용하였다. 유의 수준은 p<0.05로 하였다.

결 과

연령분포, 성별 및 임상증상

전체 뇌하수체 선종 환자 521명 중 침습성 프로락틴 분비선종의 범위로 분류되었던 환자는 20예였으며 남녀의 비는 1:1이었다. 연령은 평균 38.7세(23~70세)였으며 평균연령은 남자에서 41세, 여자에서는 36.3세였고 30대가 가장 많았다(Fig. 1).

약물 투여 전, 후 환자의 증상

주 증상으로는 시력장애 및 시야결손이 13명(65%)으로 가장 많았고, 그 외의 증상으로는 여자의 경우에는 월경장애, 불임이 7명(70%), 남자의 경우에는 발기부전, 조루, 사정장애 등의 성기능장애가 5명(50%)이었다. 그 외 두통이 7명에서, 대뇌신경 마비에 의한 안구운동장애가 2명에서 있었다(Table 1). 신경학적 증상이 1주 내에 반응이 없는 경우에는 수술적 치료를 고려하고 환자에게 인지하도록 하였으나 내원시 호소하였던 임상증상 중 시력장애 및 시야결손은 약물투여 후 1주일 내에 모든 환자에서 호전되었고 특히 증상이 심하여 양측성 전맹이었던 환자 1명은 약물 투여 후 1주일 내에 30cm정도의 거리에서 손가락 개수를 구별할 수 있을 정도로 시력이 회복되었다(증례 17). 뇌신경장애를 보였던 2명의 환자들도 3일 내에 호전되었다(Fig. 2). 호르몬 장애에 의한 증상 또한 1명(증례 19)을 제외하고는 모두 호전을 보였다. 부작용으로는 오심 등의 소화기 장애가 2예에서 있었고, 뇌척수액 비루가 1예에서 의심되었다.

약물 투여 전, 후의 혈중 프로락틴 수치 변화 및 종양크기 변화

약물 투여 전 혈중 프로락틴은 평균 1805.4ng/ml로 정상범위(0~25)의 100배 이상으로 높아져 있었으며 약물 투여 후 적어도 투여 1주일 간격으로 추적검사를 시행하였고 그 결과에 따라 약물을 증량하였다. 대부분 투여 3~7일 안에 환자의 증상이 호전되었고, 투여 1주 후부터 프로락틴치는

Table 1. Clinical feature of twenty patients with invasive prolactinoma before medication

Symptom & Sign	Female	Male
Mass effect		
Visual acuity, visual field defect	6	7
Headache	3	4
Cranial nerve palsy (3rd, 4th, 6th)	2	0
Hormone effect		
Amenorrhea, infertility	7	0
Sexual dysfunction	1	5

감소되기 시작하여 약물 투여만 시행하였던 13예에서는 3개월 내에 혈중 프로락틴치가 감소되고 3개월 후 MRI 추적검사상 16.5~85%의 종괴 감소효과를 보였다. 약물치료의 지속여부는 종괴크기의 현저한 감소와 프로락틴치의 정상화로 결정하였으며 3개월 이내에 결정하였다. 3예에서는 혈중 프로락틴치는 정상화되었으나 종괴의 감소효과가 미약해(4.8~10.9%) 3개월 후 수술을 시행하였다. 종괴의 크기는 13.4% 감소하였으나 프로락틴치가 300ng/ml 이상으로 정상화되지 못하였던 1예에서는 수술을 거부하다가 약물투여 7개월 뒤 종양제거 수술을 시행하였다(증례 10). 종양의 크기는 20.2% 감소하여 시신경이 감압되었고 거의 실명상태에서 정상적인 시력을 되찾을 정도로 시력의 호전을 보이고 있으나 투여 3개월째 혈중 프로락틴치가 211.7ng/ml로 감소되지 않은 1예는 환자의 수술거부로 지속적인 약물치료를 하고 있고(증례 17), 1예에서는 종양의 크기는 35.5% 감소하였으나 프로락틴치가 치료 2년반 뒤 45.4ng/ml로 정상보다는 약간 높았고, 치료 2년반 뒤 종양이 일부 커지는 소견(26.7cm³에서 27.2cm³로 증가)을 보여 수술을 권유하였으나 거부하여 방사선치료를 4500cGy 시행하였다(증례 18, Table 2).

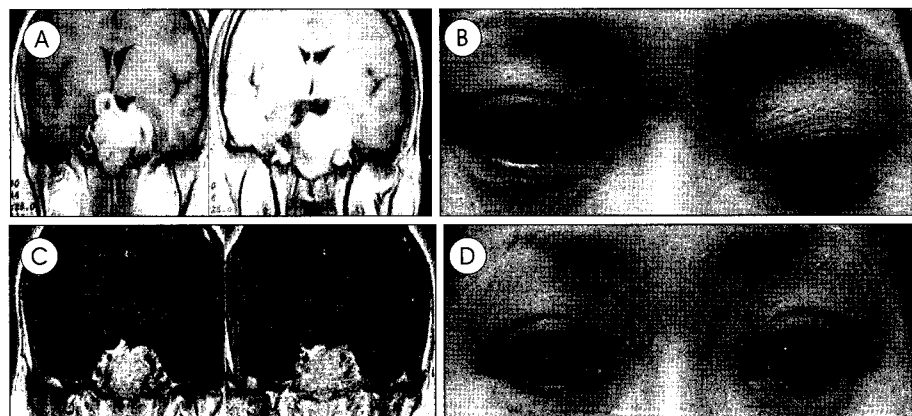


Fig. 2. Case 16 : Comparison of a patient with 3rd nerve palsy before and after bromocriptine treatment. A, B : T1 enhanced coronal image and photo of patient before bromocriptine treatment C, D : T1 enhanced coronal image and photo of patient after bromocriptine treatment for 3months. Third nerve palsy was improved after bromocriptine treatment and tumor size was also shrunken.

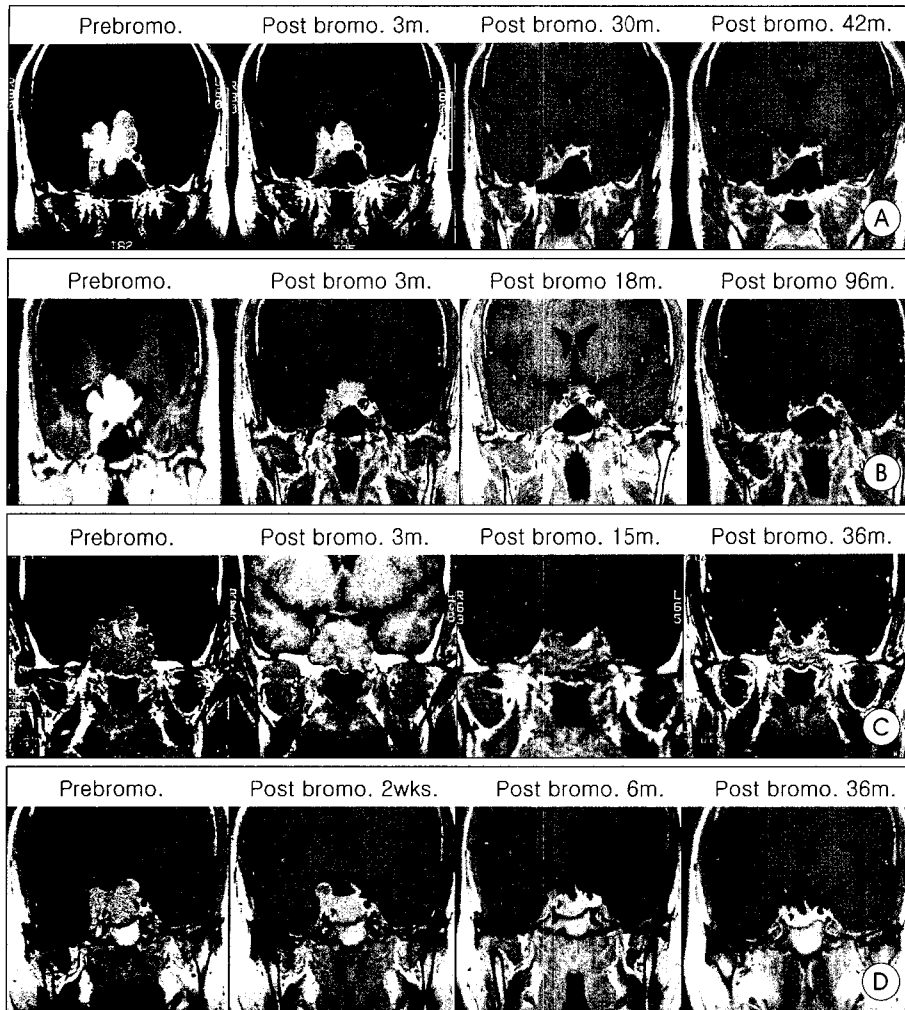


Fig. 3. Serial magnetic resonance images showing shrinkage of tumor mass in the four patients (from the left to the right). A : Case 3, B : Case 4, C : Case 8, D : Case 14.

프로락틴치가 정상화되지 않은 또 다른 1예에서는 종양이 23.8% 감소되고 증상이 호전되어 약의 용량을 조절하며 추적관찰 중이다(증례 9). MRI는 약물 투여 후 최소 3개월 내에 추적검사를 시행하였으며, 종양크기가 감소된 경우에는 6개월, 12개월 간격으로 추적검사를 시행하였다(Fig. 3). 약물 투여 전 종양의 평균크기는 20.6cm³(1.3~52.4) 약물 투여 3개월 후에 시행한 MRI 상에서는 20명 전체 환자로 볼 때는 14.7cm³ (1.2~41.8)로 평균 28.6%의 감소를 보였고 bromocriptine 투여 만으로 치료하였던 13예에서 3개월 후 MRI에서의 종양부피의 평균은 11.3cm³(1.2~23.1)로 투여전의 17.8cm³에 비해 36.5%의 현저한 종괴감소 효과를 보였으며 통계적으로도 유의한 감소를 보였다(p value 0.00038). 약물 투여 전, 후의 종양의 크기와 프로락틴 수치는 유의한 통계학적 상관관계를 보이지는 않았다(투여 전 p value 0.288, 투여 후 p value 0.2487).

약물 투여 전, 후 호르몬의 변화

수술 전 호르몬 검사상 프로락틴을 제외한 다른 호르몬 수치는 남자의 경우 7예에서 testosterone이 정상 수치(20~49세 : 245~ 1836ng/dl, 50세 이상 : 181~772)이하 또는 낮은 수치(lower normal)로 측정되었고 (78.06~251.02ng/dl), 4명에서 T3나 T4, fT4가 낮은 수치로 측정되었다. Testosterone 결핍을 보였던 환자 중 추적검사를 시행하였던 7예에서는 호르몬 보충 없이 bromocriptine만을 투여함으로써 testosterone 수치가 증가하여 4예에서는 정상 수치를 보였고, 2예에서는 정상 수치는 아니었으나 증가를 보였으며, 1예에서는 변화가 없었다. 낮은 수치의 T3, T4, fT4를 보였던 4예의 남자환자에서는 모두 증가하여 정상수치를 보였다. 여자의 경우에는 10예 중 9예에서 Estradiol이 감소되어 있었으며(8~ 295.67pg/ml), 6예에서 LH, FSH의 감소를 보였고, 6예에서는 T3또는 T4, fT4에서 낮은 수치를 보였다. 여자 환자 중 약물 치료만 받았던 환자는 6예였으며 그 중 3예에서 estradiol

증가를 보였고, 3예에서는 변화가 없었다. LH, FSH의 감소를 보였던 5예 중에서는 4예에서 호르몬 수치의 증가를 보였고, 수술 받지 않은 5예 중 3예에서 T3 또는 T4, fT4 수치의 증가를 보였다 (Fig. 4, Table 2).

고찰

프로락틴 선종에서 혈중 프로락틴치와 종양의 크기는 비례관계에 있다고 보고되고 있다. 특히 침습성 프로락틴 선종의 경우에는 혈중 프로락틴치가 1000ng/ml 이상으로 증가되는 경우가 많은 것으로 알려져 있다^{2,11}. Kwon 등¹⁰은 거대선종 24예의 프로락틴치를 조사한 결과 혈중 프로락틴치가 200ng/ml 이상인 경우가 88.9%를 차지해 종양의 크기와 혈중 프로락틴 사이에 상관관계가 있음을 보고하였고, Jung 등⁹의 연구에서도 거대선종 18예 중 67%

에서 혈중 프로락틴치가 200ng/ml 이상이었음을 보고하였다. 혈중 프로락틴치가 1000ng/ml 이상으로 증가된 경우는 종양이 해면정맥동까지 침범됨을 유추할 수 있는 경우가 많은 것으로 알려져 있으며^{17,18)}, 본 연구에서는 20예의 침습성 거대선종 모두에서 200ng/ml 이상으로 혈중 프로락틴치가 증가되어 있었고, 평균 1805.4ng/ml로 높아져 있었으며 1000ng/ml 이상이 14예로 70%를 차지했다. 그러나 종양의 크기와 혈중 프로락틴치가 비례관계를 보이지는 않았으며, 오히려 1예에서는 종양의 크기는 5cm³ 이하로 작았으나 프로락틴 수치는 1000ng/ml 이상으로 해면정맥동을 침범한 경우에는 종양의 크기가 크지 않더라도 프로락틴치가 높을 수 있음을 보여주었다(증례 8).

프로락틴 분비선종의 임상증상은 여성의 경우 무월경, 유루증 및 생식 기능 장애를 보이며, 남성의 경우 성욕감퇴, 발기부전, 불임증 및 유루증을 나타내는 경우가 많아 다른 종류의 기능성 선종보다 젊은 나이에 빨리 진단이 되는 경우가 많다. 또한 프로락틴 분비선종에서는 종양이 종괴효과를 나타낼 정도로 커지는 경우가 많아 두통, 시야장애, 뇌신경압박에 의한 증상이 나타나는 경우가 빈번하다.^{8,9)} 이와 같이 호르몬 이상에 의한 증상 이외에도 신경학적 이상을 자주 동반하게 되는 침습성 프로락틴 분비선종의 경우에는 많은 신경외과 의사들이 빠른 신경감압 효과를 위해 경첩형동이나 경두개 접근법을 이용한 수술을 시행하게 된다^{11,15,18)}. 최근 프로락틴 분비선종의 수술 후 장기추적 검사상 재발률을 12~15%로 보고하는 문헌도 있었으나²¹⁾ 많은 문헌에서는 아직도 프로락틴 분비선종의 경첩형동 접근법을 이용한 수술은 26~50%의 높은 재발률이 보고되고 있다^{15,16,18,19)}. 그 외에도 뇌척수액 비루, 뇌수막염, 요붕증등의 여러 가지 수술합병증의 가능성을 가지고 있다^{17,19)}. 또한 침습성 프로락틴 분비선종의 경우에는 경첩형동 종양절제술을 시행한다 하더라도 종양전적출이 불가능해 경첩형동 절제술 후 추가로 경두개 접근법을 시행해야 하는 경우가 있으며 이 경우에도 고프로락틴혈증이 완치될 가능성이 적고 수술할 경우 경막하수종, 시신경손상, 동안신경손상, 뇌부종 등의 부작용이 있을 수 있다.

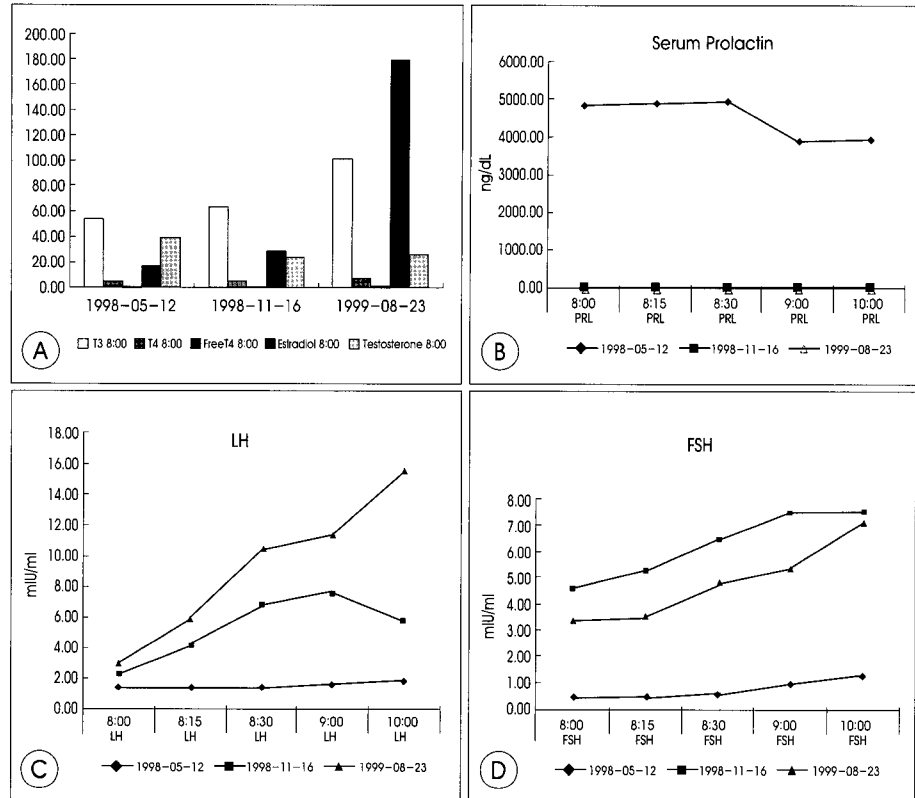


Fig. 4. Case 14 : Combined pituitary hormone test before and after bromocriptine treatment. A : Thyroid hormone and testosterone, B : Serum prolactin level, C : LH, D : FSH.

1970년대 이후 사용되어온 프로락틴 분비선종의 대표적인 치료 약물인 bromocriptine은 도파민의 분비를 항진시킴으로써 프로락틴의 생성과 분비를 방해하여, 고프로락틴혈증에 치료효과가 있고 그 치료효과는 약 80% 이상으로 알려져 있다¹⁶⁾. 이는 bromocriptine이 뇌하수체에서 프로락틴 mRNA의 합성 및 프로락틴의 분비를 억제하게 되며, 또한 cytotoxic effect를 나타내지는 않으나 종양 세포내의 세포 내 소기관의 감소로 인하여 세포질 용적이 줄어들면서 종양 크기가 감소하는 것으로 알려져 있다^{3,8)}. 그러나 이러한 연구결과에도 불구하고, bromocriptine 치료는 투약을 중지하면 선종이 다시 커지고, 혈중 프로락틴의 수치가 다시 상승하게 되는 등의 부작용이 있을 수 있으며 3개월 이상 투여 시에는 선종 주위에 섬유화를 초래하여 3개월 이상 투여하고 수술하는 경우, 종양의 적출이 어려워져 bromocriptine을 사용한 군과 사용하지 않은 군 사이의 수술적 완치율의 차이를 보이게 된다. Landolt 등¹¹⁾은 3개월 이상 bromocriptine을 투여한 21명과 그렇지 않은 control군의 수술 후 프로락틴 분비선종에서 종양 주위의 섬유화를 정량 분석하였고 그 결과 두 군 사이에서 유의한 차이를 보임을 기술하였다. 본 연구에서도 이러한 섬유화의 위험성 때문에 약물치료 3개월째 종괴의 크기감소와 프로락틴치의 정상화되는 정도를 기준으로 삼아 수

Bromocriptine for Prolactinoma

Table 2. Tumor size, serum prolactin level and hormone deficiency of 20 patients with invasive prolactinoma before and after bromocriptine treatment

Case No.	Age	Sex	Initial tumor size (cm ³)	Tumor size			Tumor size shrunken (months)	Initial PRL (ng/dl)	PRL after 3months (ng/dl)	Final PRL (ng/dl)	Initial hormone deficiency	Final hormone	etc.	
				Tumor size after 3m (cm ³)	shrunk offer 3m(%)	Final tumor size (cm ³)								
1	35	M	16.6	12.2	26.5	7.3	45.8	8	2741	15	16	Test. def	Normal	
2	35	M	12	9.9	17.5	6.2	48.3	4	4356	1	1	Test. def	Test. ↑	
3	33	M	17	14.2	16.5	2.5	85.3	30	340	52.6	3.5	Test. def, T3, fT4 def	Test., T3, fT4 ↑,	
4	28	M	28.2	23.1	18.1	0	100	36	200.8	9.87	1	Test. def	Normal	
5	46	M	19.2	13.1	31.8	8.7	54.7	3	2488	21.2	21.2	Test. def T4, fT4 def	Normal	
6	46	M	23.1	16	30.7	5.4	76.6	31	1000	11.43	2.8	Test. def	No change	
7	45	M	15.2	7.4	51.3	3.8	75	60	4000	2.1	18.3	T4, fT4 def	Normal	
8	47	M	23.3	3.5	85	0	100	24	2000	41.0	1	Test., T3, T4, fT4 def.	Normal	
9	39	M	10.5	8	23.8	8.3	21	18	1722.5	245.3	238.5	Normal	Normal	
10	56	M	38	32.9	13.4	24.6	35.3	33	1000	300	300	Normal	Normal	Op
11	23	F	13.4	11.9	10.9	3.5	73.8	4	4829	16.5	1.2	E2 def	E2 ↑	Op
12	33	F	5.7	5.3	7.1	1.4	75.4	8	166.6	1	1	E2, fT4 def	Normal	Op
13	29	F	20	21	4.8	0	100	24	1849	1	17.4	E2, LH, FSH, fT4 def.	No change	Op
14	28	F	23	16.5	28.3	2.4	89.6	60	4820	1.75	3.9	E2, LH, FSH, T3 def.	Normal	
15	31	F	17.6	5.6	68.2	3.2	81.8	18	1150	1.62	16.1	LH, FSH, T3, T4 def.	Normal	
16	37	F	29.4	19.6	33.3	16.1	45.2	27	1134	1	2	E2, LH, FSH, T4, fT4 def.	E2, LH, FSH ↑	
17	61	F	52.4	41.8	20.2	20.4	61.1	36	400	211.7	102.1	E2, LH, FSH def.	LH, FSH ↑	
18	67	F	41.4	26.7	35.5	27.2	34.3	44	200	147.1	45.4	E2, fT4 def.	fT4 ↑	RTx
19	26	F	1.3	0.9	30.8	0.8	38.5	7	500	34.3	10.2	E2, FSH, LH def.	No change	
20	28	F	5.3	4.2	20.8	4.2	20.8	2	1111.6	2.1	2.1	E2 def.	E2 ↑	

PRL: prolactin, Test.: testosterone, def.: deficiency, ↑: hormone level elevated but not to normal range, RTx: Radiotherapy

술적 치료의 시행 여부를 결정하였는데 1예(중례 10)에서 혈중 프로락틴치가 떨어지지 않고 종괴가 13.4% 정도 감소하여 수술을 권유하였으나 환자가 거부하여 약 7개월 만에 수술을 하게 되었고, 수술 중 종양주위의 섬유화가 심하여 제거하기가 무척 어려웠다. 이에 반해 3개월 이내에 수술했던 3예에서는 이러한 어려움이 없었다.

위와 같이 bromocriptine은 일차적 치료방법이라기 보다는 수술 전 투여로 종양의 크기를 감소시켜주거나 종양의 완전적출이 어려운 거대선종의 경우 수술 후 보조적 치료법으로서 쓰이는 경우가 많았다. 그러나, 1985년 Mark 등¹³⁾의 연구에서는 프로락틴 거대선종에서 일차적인 치료법으로 bromocriptine을 사용하였고, 27례의 프로락틴 거대선종에서 46%의 환자에서 50% 이상의 종괴감소 효과를 나타내었고, 18%의 환자에서 50% 가량의 종괴감소를 보였으며, 나머지 36%에서도 종양 크기의 감소를 관찰할 수 있었다. 위 연구에서는 최소 6개월 이내에 종양의 크기 감소를 관찰할 수 있었고, 또한 그 후 6개월 동안에도 감소속도는 느렸으나 크기의 변화가 있었음을 보고하였다.

최근 Acquati 등¹⁾은 132명의 후향적 연구결과에서 89%의 환자에서 bromocriptine만으로 혈중 프로락틴치의 정상화를 보였고

82%에서 종괴감소 효과가 있었음을 보고하였다. 본 연구에서는 90%에서 혈중 프로락틴치를 낮추는 효과가 있었고 80%에서 종괴감소 효과를 보였다.

Bromocriptine 복용환자의 5~10%에서는 부작용으로 오심, 구토, 기립성 저혈압 등이 있으며, 드물게 뇌척수액 비루와 같은 증상이 나타날 수 있다. 그 외에 두통, 피로, 복통 등의 부작용이 보고되고 있다³⁾. 본 연구에서는 2예에서 오심 등의 소화기 부작용과 1예에서 뇌척수액 비루가 의심되는 소견이 있었으나 모두 별다른 치료 없이 소실되었다. Bromocriptine 투여 시 그 치료효과를 예측할 수 있는 방법으로 혈중 프로락틴치만을 측정하였던 연구결과가 있었으나 본 연구 중 3예에서는 투여 3개월 후 혈중 프로락틴치가 유의하게 감소하였으나 종괴의 감소는 7.1~10.9%로 미약하였다(중례 11-13). 그러므로 bromocriptine 투여 시 혈중 프로락틴치만 보고 3개월 이상의 약물 치료를 계속하는 것은 적당한 수술적 치료시기를 놓칠 수 있는 위험성이 있고 반드시 빠른 기간, 즉 적어도 섬유화가 초래되는 기간으로 알려진 3개월 이내에 MRI를 시행하여 종괴감소의 효과가 있는지 확인하여 수술적 치료의 여부를 판단하여야 할 것이다.

결론

킴 습성 프로락틴 분비선종 환자 20예에서 일차적 치료방법으로 수술적 방법을 선택하지 않고 bromocriptine 투여를 일차적 치료법으로 선택하여 추적 검사를 하였고, 13예에서 bromocriptine 투여만으로 증상의 호전, 종괴감소 효과 및 혈중 프로락틴 농도의 정상화되는 결과를 얻어 65%의 치료 성공률을 보였다. 그러나, 7예에서는 종괴감소 효과가 충분치 않거나 프로락틴치가 약물치료만으로도 정상화되지 못하였고 그 중 5예에서는 부가적인 치료를 필요로 하였다. 결론적으로 bromocriptine은 침습성 프로락틴선종의 일차적인 치료에 있어 수술적 치료에 우선하여 사용될 수 있는 효과적이고, 위험성이 적은 치료방법으로 사료된다. 그러나 반드시 치료시작 3개월 내에 MRI와 혈중 프로락틴치를 추적검사하여 종괴감소 정도나 프로락틴치의 정상화 정도로 수술적 치료 여부를 고려해야만 한다.

References

1. Acquati S, Pizzocaro A, Tomei G, Giovanelli M, Libe R, Faglia G, et al : A comparative evaluation of effectiveness of medical and surgical therapy in patients with macroprolactinoma. **J Neurosurg Sci** **45** : 65-69, 2001
2. Barrow DL, Mizuno J, Tindall GT : Management of prolactinoma associated with Very high serum prolactin levels. **J Neurosurg** **68** : 554-558, 1988
3. Enrica C, Franco C : Diagnosis and drug therapy of prolactinoma. **Drugs** **51** : 954-963, 1996
4. Franks S, Jacobs HS, Nabarro JDN : Studies of prolactin in pituitary disease. **J Endocrinol** **67** : 55, 1975
5. Hubbard JL, Scheithauer BW, Abboud CF, Laws ER Jr : Prolactin-secreting adenomas. The preoperative response to bromocriptine treatment and surgical outcome. **J Neurosurg** **67** : 816-821, 1987
6. Iwai Y, Hakuba A, Khosla VK, Nishikawa M, Kazuyama J, Inoue Y, et al : Giant basal prolactinoma extending into the nasal cavity. **Surg Neurol** **37** : 280-283, 1992
7. Jeon WY, Kim OL, Kim SH, Bae JH, Cho SH : The Surgical Result of Pituitary Adenoma by Transsphenoidal Approach. **J Korean Neurosurg Soc** **30** : 1278-1283, 2001
8. Joseph JP, Laurence K, Daniel CD, Donna KP, Caleb SM, Anne K : Primary medical therapy of micro-and macroprolactinomas in Men. **J Clin Endocrinol Metab** **85** : 3053-3057, 2000
9. Jung TY, Kim JH, Kim IU, Kim TS, Jung S, Kim SH : Surgical Outcome of Pituitary Prolactinomas. **J Korean Neurosurg Soc** **32** : 307-311, 2002
10. Kwon TH, Chung YG, Cho TH, Park JY, Park YK, Chung HS, et al : Prolactinoma : Surgical Treatment and Outcome. **J Korean Neurosurg Soc** **27** : 357-362, 1998
11. Landolt AM, Vance ML, Reilly PL : Pituitary adenomas. ed 1. New York : Churchill Livingstone : 1992
12. Lee KH, Kim DH, Kim IS : Transcavernous Approach for invasive pituitary adenoma. **J Korean Neurosurg Soc** **35** : 53-59, 2004
13. Mark EM, Richard LE, Richard EB, Burton C, Chang RJ, Robert J, et al : Bromocriptine as Primary Therapy for Prolactin-Secreting macroadenomas, Results of a Prospective Multicenter study. **J Clin Endocrinol Metab** **60** : 698-705, 1985
14. Naokatsu S, Michio N, Kenro S, Akira Y : Surgical indication after bromocriptine therapy on giant prolactinoma: Effects and limitation of the medical treatment. **Endocrine journal** **45** : 529-537, 1998
15. Nelson PB, Goodman M, Maroon JC, Martinez AJ, Moossy J, Robinson AG : Factors in predicting outcome from operation in patients with prolactin secreting pituitary adenomas. **Neurosurgery** **13** : 634-641, 1983
16. Raj KS, Marc SA, Wesley AK, Kalmon DP : Giant prolactinomas : clinical management and long-term follow up. **J Neurosurg** **97** : 299-3063, 2002
17. Schcart WA : Implication of very high prolactin levels associated with pituitary tumors. **J Neurosurg** **52** : 226-228, 1980
18. Schlechte J, Sherman B, Halmi N, VanGilder J, Chapler F, Dolan K, et al : Prolactin-secreting pituitary tumors in amenorrhic women : a comprehensive study. **Endocri Rev** **1** : 295-308, 1980
19. Serri O, Rasio E, Beauregard H, Hardy J, Somma M : Recurrence of hyperprolactinemia after selective transsphenoidal adenectomy in women with prolactinoma. **N Eng. J Med** **309** : 280-283, 1983
20. Tindall GT, McLanahan S, Christy JH : Transsphenoidal microsurgery for pituitary tumors associated with hyperprolactinemia. **J Neurosurg** **48** : 849-860, 1978
21. Tyrrell JB, Lamborn KR, Hannegan LT, Applebury CB, Wilson CB : Transsphenoidal microsurgical therapy of prolactinomas : initial outcomes and long-term results. **Neurosurgery** **44** : 254-257, 1999