

골다공성 척추체 골절에서 척추 후만변형 복원술의 치료효과

가톨릭대학교 의과대학 신경외과학교실
박춘근 · 김동현 · 류경식 · 손병철

Therapeutic Effects of Kyphoplasty on Osteoporotic Vertebral Fractures

Chun Kun Park, M.D., Dong Hyun Kim, M.D., Kyung Sik Ryu, M.D., Byung Chul Son, M.D.
Department of Neurosurgery, Kang Nam St Mary's Hospital The Catholic University of Korea, Seoul, Korea

Objective : Percutaneous kyphoplasty using a balloon-catheter is an widely accepted method which achieves the restoration of vertebral height and the correction of kyphotic deformity with little complication in osteoporotic vertebral compression fractures. The authors assess the results of 59 patients who underwent kyphoplasty, and analyze the factors that could affect the prognosis.

Methods : From December 2001 to May 2003, fifty-nine patients underwent kyphoplasty. The patients included 49 women and 10 men aged 52-85 years. Average t-score on bone marrow density was -3.58. About 7cc of polymethylmethacrylate(PMMA) was injected into the fractured vertebral body using Kyphon® under local anesthesia. The vertical height of all fractured vertebrae was measured both before and after surgery. Outcome data were obtained by comparing pre- and post-operative VAS score and by assessing postoperative satisfaction, drug dependency and activity. Various clinical factors were analyzed to assess the relationship with the outcome.

Results : The VAS score improved significantly, and the mean percentage of restored vertebral height was 53%. The mean improvement in kyphosis was 3.6°. Eighty-nine percent of the patients gained excellent or good results. Any of the clinical factors including the interval between fracture and operation, the degree of height loss, the degree of the vertebral height restoration or the correction rate of kyphosis did not affect the clinical results.

Conclusion : Kyphoplasty is associated with a statistically significant improvement in pain and function with little complication. The clinical results are not affected by any clinical parameters. Further follow-up study is needed to determine whether the restoration affects the long-term clinical results.

KEY WORDS : Osteoporosis · Vertebral compression fractures · Kyphoplasty.

서 론

최 근 가속화되고 있는 인구의 고령화는 노인 질환의 증가를 초래하고 있다. 이들 노인 질환 중 골다공증은 상당히 많은 인구에게 문제가 되고 있는 노인 질환으로 역시 그 숫자가 급증하고 있다.

골다공증은 체내 여러 곳에서 골절을 유발시키는데 이들 중 척추 골절의 발생빈도가 가장 높아 미국의 경우 1년에 10만명 당 117명,

약 700,000명의 골다공증성 척추골절이 발생하는 것으로 보고되고 있다⁵⁾. 특히 노인 환자에서 연령에 따른 골밀도의 감소는 골다공증성 골절의 위험을 더욱 크게 한다. 이들 노인 환자에서 척추골절로 인한 장기간의 침상 고정상태와 만성 통증은 환자 자신 뿐 아니라 가족들의 삶의 질을 떨어뜨리게 함으로써 사회적 그리고 경제적 문제가 되고 있다.

최근 노인 환자들의 골다공증성 척추골절에 대한 비침습적 치료로서 골시멘트를 사용한 경피적 척추성형술이 국내에 소개된 바 있으며, 수상 후 불과 수일 내에 침상고정상태에서 보행이 가능한 상태로 회복시켜줄 수 있는 획기적 치료법으로서 광범위하게 환자들의 치료에 적용되고 있다^{17,20)}. 그러나 이와 같은 경피적 척추성형술의 임상적 유용성에도 불구하고 주입된 골시멘트의 척추체의 유출과 관련된 합병증, 특히 골시멘트의 척추강내 유입과 척수 압박에 의한 신경증상의 발생은 큰 문제점으로 대두되고 있다^{1,26)}. 척추

• Received : July 2, 2004 • Accepted : September 13, 2004
• Address for reprints : Dong Hyun Kim, M.D., Department of Neurosurgery, Kang Nam St. Mary's Hospital The Catholic University of Korea, 505 Banpo-dong, Seocho-gu, Seoul 137-701, Korea
Tel : 02) 590-2800, Fax : 02) 594-4248
E-mail : kdh9805@catholic.ac.kr

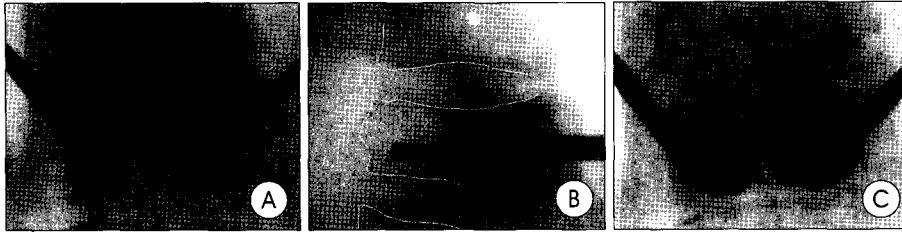


Fig. 1. (A) Anteroposterior fluoroscopic images obtained during the procedure, demonstrating a needle trajectory, while a balloon catheter has been already inserted into the right side of the body. (B) Lateral fluoroscopic images obtained during the procedure, demonstrating drill trajectory. (C) Anteroposterior fluoroscopic images shows inflation of the Inflatable Bone Tamps.




Fig. 2. Photograph showing the KyphX Inflatable Bone Tamp.

골절에 의한 통증의 완화뿐 아니라 골 시멘트의 척추체의 유출과 같은 심각한 합병증의 발생 위험성을 감소시키고 일반 척추성형술에서는 기대할 수 없는 척추체 압박과

관련된 척추 후굴 변형 정도 함께 개선할 수 있는 치료법으로 소개된 것이 척추 후만변형 복원술(kyphoplasty)이다^{18,12,16,18,24,25)}.

척추후만변형 복원술과 관련된 다양한 임상연구결과는 국제학술지 등에 이미 보고된 바 있으나 국내에서는 아직 그 임상효과 등에 대하여 보고된 바 없었다.

본 교실에서는 2001년 11월부터 2003년 5월까지 59명의 환자에서 척추 후만변형 복원술을 시행하고 추적 관찰하여 그 임상효과와 예후에 영향을 미칠 수 있는 인자 등을 후향적으로 분석하고 그 결과를 보고하는 바이다.

대상 및 방법

대상

척추 후만변형 복원술 시행의 임상적 기준은 극심한 배부 통증을 호소하는 환자로서 단순 X-선 검사상 통증 호소와 일치하는 부위의 척추체에 압박소견이 관찰되고 골 밀도 검사에서 요추 부 평균 T-score -2.5 이하의 골다공증이 관찰되는 환자들 중 관련 척추체에서 척추 MRI T1강조 영상에서 저 신호 강도 소견 혹은 골 동위원소 검사상 증가된 동위원소 음영이 관찰되는 환자들로 하였으며, CT 혹은 MRI 상 골절된 척추체 후방 골피질의 결손이나 후방 전위에 의한 척추강 협착과 척수병증을 동반한 방출성 척추골절 환자들은 제외하는 것을 원칙으로 하였다.

수술방법

전 예를 수술실에서 국소마취 하에 시행하였는데 환자를 복외위 자세로 한 후 심전도와 혈압 및 혈중 산소분압을 지속적으로 감시 관찰하였고, 시술 직전 Demerol 25ml 정맥 주사로 시술에 의한 통증 유발을 감소시키려 시도하였다. 수술기기가 삽입될 피부면과 척추체 골피질부를 2% Lidocaine으로 국소마취한 후 먼저 추체 좌

측의 피부를 약 0.5cm 절개하였다. 이후 C-arm 투시기로 관찰하며 척추경을 통하여 추체부 양측에 Jamshidi needle을 삽입하였는데, 먼저 좌측 척추경의 외측 11시 방향 골피질을 삽입구로 하고 삽입된 바늘이 척추경을 통과하여 추체 후방에 이르는 동안 척추경 내측의 골피질이 바늘에 의하여 관통되지 않게 함으로써 바늘이 척추관 내로 통과되지 않도록 유의하였다. 또한 바늘이 척추경을 통과하는 동안 바늘 끝이 골절된 척추체 전하방의 중양을 겨냥케 함으로써 풍선팽창 시 풍선이 최대한으로 확장될 수 있도록 하였다 (Fig. 1). 삽입하였던 바늘이 척추경을 지나 추체 후방을 통과하였음을 C-arm 측면상에서 확인하고 Jamshidi needle의 소식자(stylet)를 제거한 후 바늘을 통하여 K-wire를 삽입하여 추체에 고정시켰다. 이어서 내경 3.63mm의 working channel을 K-wire를 통하여 삽입하여 추체 후방 골피질을 통과하였음을 확인하고 working channel의 끝을 추체 후방에 고정시킨 후 K-wire를 제거하였다. 다음 단계로서 working channel을 통하여 수동 천공기(drill)를 삽입하여 풍선도관(balloon catheter)이 위치할 곳을 확보하였는데 천공기가 추체 전하방 골피질의 약 2mm 전방까지 가까이 가도록 하되 골피질이 관통되지 않도록 유의하였다. 위와 같은 풍선도관 위치 확보의 시술 중 C-arm 투시기로 삽입된 바늘과 K-wire 및 천공기의 끝이 골절된 척추 전하방의 중양을 향하도록 지속적으로 감시하였다. 삽입하였던 천공기를 뺀 후 바늘 끝이 평평하고 무딘 bone void filler를 삽입하고 반복적으로 움직임으로써 천공기에 의한 골조각을 분쇄 제거하여 풍선도관이 삽입될 수 있는 공간이 확보되도록 하였다. 이후 풍선이 끝에 달린 특수 도관(KyphX inflatable bone tamp, Kyphon Inc. USA)을 확보된 추체 내 공간에 삽입하였는데 이 풍선도관은 삽입된 풍선의 압력과 주입할 조영제의 용적을 함께 측정할 수 있는 특수 주사기가 연결되어 있다 (Fig. 2). 삽입한 풍선도관 내에 소량의 조영제를 주입하여 압력을 약 20psi로 팽창시켜 추체 내에 우선 고정시킨 후 반대측인 우측 척추체에 풍선을 삽입하기 위한 시술을 좌측과 동일하게 시행하였다. 우측의 경우 우측 척추경 외측 1시 방향의 골피질을

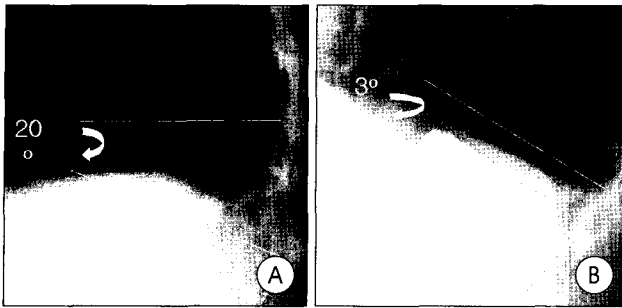


Fig. 3. Preoperative(A) and postoperative(B) lateral views. After balloon kyphoplasty, the kyphotic angulation of L1 vertebra was corrected from 20° to 3°.

삽입구로 하고 추체의 전하방 증앙을 겨냥하여 좌측과 동일한 방법으로 다른 하나의 풍선도관을 삽입하는 시술을 시행하였다. 풍선도관의 우측 추체 내 삽입이 완료된 후 조수와 함께 동시에 양측 풍선의 팽창을 시행하였다.

풍선팽창은 조영제를 천천히 주입함으로써 풍선 내 압력을 서서히 증가시키며 시행되었는데 C-arm 투시기 상에서 풍선의 팽창에 의하여 압박되었던 압박골절된 추체 높이와 척추후굴변형이 복원되는 것을 확인할 수 있었다 (Fig. 3).

풍선 내 압력을 통상 100에서 300 psi로 증가시켰으며 편측에 각각 3 내지 4.5cc의 공동이 형성되게 하였다. 추체 내 풍선을 팽창시킨 상태로 유지하며 주입할 골시멘트를 제조하였는데, 제조된 골시멘트(Vertebroplastic Radiopaque Resinous Material, DePuyAcroMed, Inc. USA)를 bone void filler라는 특수 바늘 내에 채워 넣은 후 골시멘트의 점성도가 높아지기를 기다렸다. 골시멘트의 점성도는 수술장갑에 골시멘트가 묻지 않을 때까지로 하였다. 원하는 골시멘트의 점성도가 확인된 후 팽창되었던 풍선에서 조영제를 빼내어 수축시킨 후 풍선도관을 추체에서 제거하였다. 풍선팽창을 위하여 소요되었던 조영제의 양을 기준하여 bone void filler 내에 골시멘트를 채웠는데 한 개의 bone void filler에 1.5cc의 골시멘트가 채워졌다. C-arm 모니터로 골시멘트의 유출 여부를 지속적으로 감시하며 형성된 공동 내에 working channel을 통하여 두 개 내지 세 개의 bone void filler를 반복적으로 삽입하여 주입함으로써 편측 3 내지 4.5cc, 양측 합하여 6 내지 9cc 정도의 골시멘트를 추체 공동 내에 주입하였는데, 골시멘트 주입은 bone void filler의 소식자를 천천히 낮은 압력으로 밀어 넣음으로써 높은 점성도의 골시멘트가 추체 공동의 전방에서부터 후방으로 채워지도록 하는 충전식 주입방법을 사용하였다.

공동에 채워진 골시멘트가 돌처럼 경화되기를 기다린 후 working channel과 함께 bone void filler를 제거함으로써 시술을 종료하였다.

Table 1. Outcome related to the age (p=0.209) (n=56)

Age	Outcome				Total
	Excellent	Good	Fair	Poor	
50-55	1	1	0	0	2
56-60	0	2	0	0	2
61-65	5	6	1	0	12
66-70	7	3	0	1	11
71-75	3	7	1	0	11
76-80	4	6	0	3	13
>80	2	3	0	0	5

Table 2. Outcome related to the restoration rate (p=0.246) (n=56)

Restoration rate(%)	Outcome				Total
	Excellent	Good	Fair	Poor	
<25	6	8	0	3	17
<50	3	5	1	1	10
<75	5	6	0	0	11
<100	6	3	0	0	9
100	2	6	1	0	9

임상분석

임상분석은 수술 전후의 측면 척추사진을 통해 척추체 높이와 척추 후만곡 변형의 정도를 비교하였으며, 전 예에서 수술 후 전산화 단층 촬영을 시행하여 골시멘트의 추체 외 유출여부를 확인 하였고, 변형되었던 척추체의 복원 정도는 Liberman 등²¹⁾에 의해 이용된 것으로 골절된 척추체 바로 위의 정상 척추체 높이를 복원기준으로 측정된 방법으로서 척추체 압박 정도에 대한 복원의 정도를 백분율로 표시하였다.

$$\text{회복된 척추체 높이(A)} = \text{시술 후 척추체 높이} - \text{시술 전 척추체 높이}$$

$$\text{손실된 척추체 높이(B)} = \text{상부 정상 척추체 높이} - \text{시술 전 척추체 높이}$$

$$\text{척추체 복원율} = A/B \times 100 (\%)$$

또한 수술 후의 임상결과 분석은 먼저 visual analogue scale(VAS)를 사용하여 수술 전후의 통증 완화 정도를 평가하였다. 그리고 환자의 기능성 평가는 환자의 동통감소, 수술 후 진통제 의존도 및 일상적인 활동능력을 평가하기에 적절한 White 등²⁹⁾의 방법으로 구분하였는데, 90% 이상의 동통감소를 보이며 약물 의존 없이 일상생활에 복귀한 경우를 'excellent', 70~90%의 동통감소를 보이며 간헐적인 약제복용과 약간의 활동제한을 보이는 경우를 'good', 70% 이하의 동통감소를 보이며 약물복용을 장기적으로 의존하고 활동에도 제한이 있는 경우를 'fair', 그리고 수술 후 동통의 호전이 없고 활동의 제한과 약물 의존도가 높은 경우를 'poor'로 각 군으로 분류하였다. 이 두 결과를 바탕으로 환자의 연령, 골절 후

Table 3. Outcome related to the interval between accident and kyphoplasty (n=56)

interval	Outcome				Total
	Excellent	Good	Fair	Poor	
<1 mon	5	12	1	3	21
<3 mon	9	9	1	0	19
<6 mon	3	5	0	0	8
< 1 yr	4	1	0	1	6
< 2 yr	0	1	0	0	1
<3 yr	1	0	0	0	1

Table 4. Relation between the interval and restoration rate (p=0.158) (n=56)

interval	Restoration rate					Total
	<25	<50	<75	<100	100	
<1 mon	6	5	2	5	3	21
<3 mon	6	1	5	2	5	19
<6 mon	3	1	3	0	1	8
< 1 yr	0	3	1	2	0	6
< 2 yr	1	0	0	0	0	1
<3 yr	1	0	0	0	0	1

시술의 시간 간격, 시술 전 척추체 높이의 감소정도, 시술 후 척추체 높이 복원정도, 합병증 유무 및 골밀도상의 골다공증 정도 등의 임상 요소들과 비교 분석함으로써 이들 요소와 예후의 연관성 여부를 관찰하였다. 예후 추적기간은 21개월에서 3개월(평균 12.3개월)이었다. 통증정도의 수술 전후 및 추적기간 동안의 비교결과는 Student's t-test(paired)로 검정하였으며 예후에 미칠 수 있는 인자들의 분석은 4군의 분류에 환자의 만족도를 고려하여 최고 10점에서 최저 2점으로 점수 환산 뒤 선형회귀분석(Linear Regression)을 이용하여 분석하였으며 p<0.05를 의의 있는 것으로 하였다.

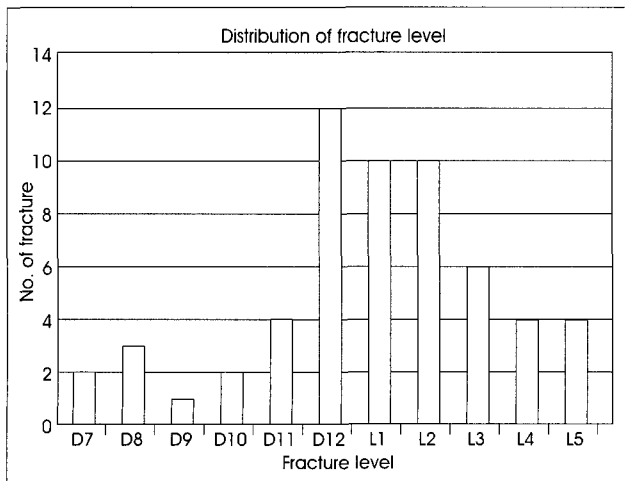


Fig. 4. Distribution of fracture levels.

결 과

총 59명의 환자 중 외래에서 지속적으로 추적 관찰된 예는 56명(94%)이었는데, 이중 50명(89%)이 여성이었다. 연령은 52세에서 85세의 분포를 보였고 평균 연령은 70.4세였다. 골절에서 시술까지의 시간 간격은 평균 4개월이었으나 1예서는 18개월에 시행되었다. 대부분 타 병원이나 집 등에서 대증적 치료 후에 온 환자들로 입원 후 추가적인 대증적 치료는 하지 않았다. 특별한 원인 없이 발생한 자발적 골절이 54%였으며 나머지는 실족 등 외상에 의한 골절이었다. 골절부위의 분포를 보면 제7흉추에서 제5요추에 이르기까지 다양하였으며 이중 흉요추부 이행 부위와 상부 요추부위가 76.5%로 대부분을 차지하였다(Fig. 4). 수술 전 환자의 VAS 점수는 평균 7.46이었으나 수술 후 약 2주에는 평균 2.51로 4.95의 의미 있는 VAS 점수 감소가 관찰되었으며 (p<0.05), 수술 후 약 3개월 뒤에도 평균 1.59로 지속적인 VAS 점수 감소 소견이 관찰되어 시술 후 골절에 의한 통증이 시간이 경과하며 더욱 완화된 모습을 보여주었다(Fig. 5). 환자의 임상결과를 보면 'excellent'군이 39%, 'good'군이 50%로서 50명(89%)의 환자에서 시술결과에 만족과 일상생활복귀를 보였으며, 나머지 11% 중 4명(7.5%)의 환자들은 'fair'군으로 치료결과에 다소 만족하였으나 동통감소 정도가 약하여 약물 복용이 지속적으로 요구되었고, 2명(3.5%)의 환자들은 'poor'군이었다. 수술 전 척추체 높이의 감소 정도는 4%에서 67%까지 다양하였고 평균 29%이었다. 척추체 높이의 회복정도는 평균 53%이었는데 이중 90~100%의 회복을 보인 경우도 25%나 되었다(Fig. 6). 척추후만변형은 11°에서 7.4°로 약 3.6° 정도의 회복을 보였다. 분석되었던 예후인자에서 나이는 고령일수록 만족도나 활동력이 약해지는 경향을 보였으나 예후와 관련된 통계적인 의의를 보이지 않았고 (Table 1), 골다공증 검사에서 T-score는 -1.1에서 -5.2까지 다양하였는데, 골다공증 정도를 예후와 비교시 -4 이하의 심한 골다공증 경우도 대부분 만족한 결과를 보여 예후와 연관성은 관찰되지 않았다. 시술 후 척추체의 회복정도에 따른 예후를 분석해보면 회복정도가 적은 경우 예후가 안좋은 경향이 의심되었으나 통계적 의의가 보이지 않아 단기적인 예후의 연관성은 없는 것으로 나타났다(Table 2). 또한 골절과 수술 사이의 시간 간격 차이도 예후에 영향을 주는 것으로 관찰되지 않았다(Table 3). 골절과 수술사이의 시간 간격 차이와 척추체 회복정도는 통계학적인 의의를 보이지 않았지만 (p=0.158) 고도의 척추체 회복을 보이는 경우는 대부분 6개월 이내에 집중되어 있는 경향을 보였다(Table 4). 시술 직후의 CT상 미세한 추체의 유출까지 관찰하여 분석한 결과 32%에서 추체의 골시멘트 유출이 관찰되었으나 대부분 미량의 유출로서 결손된 골피질을 통하여 추체의 혹은 인접 추간판으로 유

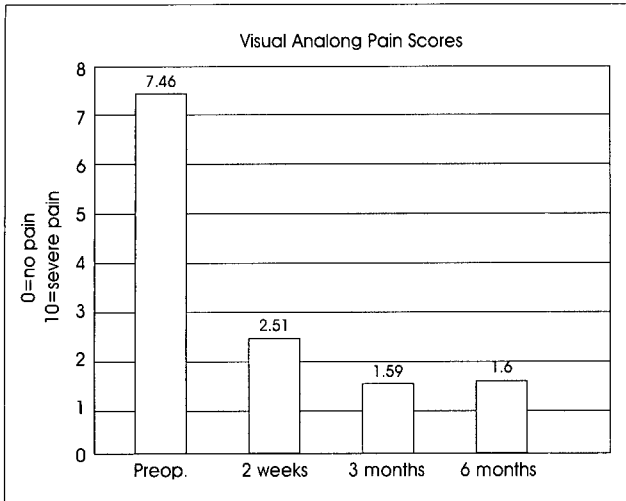


Fig. 5. Visual analogue scale(VAS) scores obtained during follow-up period (0, no pain and 10, the worst imaginable pain).

출되는 양상을 보였으며, 척수강내 유출과 같이 임상적으로 의의있는 소견은 16%로서 관련 임상증상을 동반한 예는 없었다. 그의 골시멘트의 폐색증이나 수술 후 창상감염 등 다른 수술적 합병증은 발생하지 않았다. 시술중 풍선이 파열되는 빈도는 약 5%(3/59)로 비교적 높게 나타났는데, 정확한 파열 원인은 알 수 없었다. 그러나 이러한 파열은 척추체내 공동을 어느 정도 형성하는 과정에서 일어나 시술자체에는 문제를 유발하지 않았다.

평균 12개월간의 추적기간 중 2예(3.5%)에서 다른 척추체에 새로운 자발성 압박골절이 인접 척추체에 발생하여 1예는 kyphoplasty의 재 시술을, 그리고 다른 1예는 척추성형술을 시행하였다.

고 찰

골다공증성 척추골절이 장기간 지속되었을 때 나타날 수 있는 결과에서 가장 중요한 것은 척추 압박과 후굴변형의 진행 등 척추골절의 상태악화이다^{7,15,21}. 척추 후굴 변형의 악화는 폐기능을 저하시키게 되는데 폐기능의 저하 정도는 척추 후굴변형의 중증 정도와 상호관계를 갖는다²⁷. 이와 같은 유병률의 증가와 더불어 사망률의 증가도 초래하게 되는데 Mayo Clinic의 보고⁴)에 의하면 노인에서 척추골절이 발생할 경우 5년 생존율이 78%에서 61%로 감소하였다.

최근까지 통증을 유발하는 골다공증성 척추압박골절에 대한 주된 치료는 고식적 치료이었다. 대부분이 고령의 노인들인 이들 환자에서의 수술적 치료는 수술치료 고유의 위험성과 침습성 및 골다공증에 의한 저질의 골조직으로 인하여 신경학적 이상을 동반하거나 불안정증을 보이는 환자들에서만 극히 제한적으로 시행되어 왔

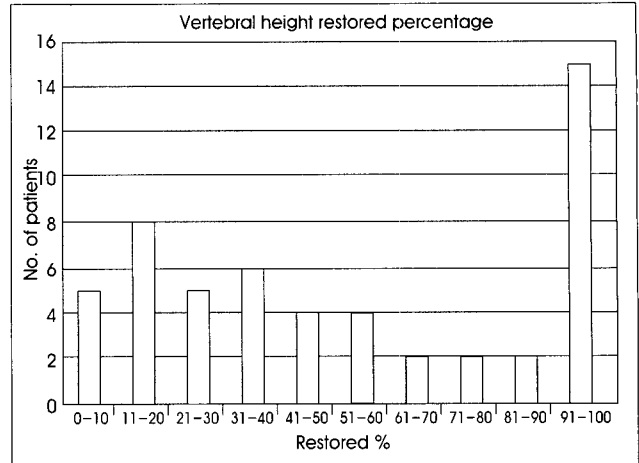


Fig. 6. Distribution of the percentage in height restoration of the compressed vertebral body.

다⁹). 안정된 골다공증성 척추골절 환자들에서의 고식적 치료에는 침상안정, 보조구에 의한 기능회복치료, 진통소염제의 복용 및 장기간의 치료기간이 요구되었으나 고령의 환자들에게 이러한 치료법이 적용되는 경우 근육이나 골조직의 소실과 이로 인한 상태악화 등 치료법 자체에 의한 합병증의 병발이 우려되어 왔다³). 경피적 척추성형술은 비침습적 시술법으로서 골시멘트 등 생체적합물질을 경피적으로 병적 골절부위에 주입함으로써 골절부를 안정시키고, 골절에 의한 통증을 감소시킬 뿐 아니라 기능적 향상을 골절 후 조기에 얻을 수 있다. 그 동안 발표되었던 골다공증성 척추골절에서의 척추성형술에 의한 초기 임상경험들에 의하면 70 내지 95%의 환자에서 골절에 의한 통증을 완화시킬 수 있는 것으로 보고되고 있다^{1,10,13,22,23}). 그러나 이와 같은 경피적 척추성형술의 팔목할만한 통증 완화효과에도 불구하고 본 시술과 관련된 많은 위험성과 합병증이 보고되고 있다^{1,6,10,11,26,28}). 이들 중 가장 두려운 잠재적 합병증은 골시멘트의 척추관 내 유출과 정맥계의로의 유입이다. 최근의 보고에 의하면 159명의 골다공증성 척추골절 환자의 347 척추체에서 시행되었던 경피적 척추성형술 직후의 CT 검사결과 무려 64명 40.3%의 환자에서 골시멘트의 척추관 내 유출이 관찰되었다고 하였다²⁶). 골시멘트를 척추체에 주입시 골시멘트가 척추체 주변의 정맥계로 유입되어 발생하는 합병증에는 폐색전증¹⁴) 과 개방성 난원공(patent foramen ovale)을 가진 환자에서의 역설적 뇌동맥색전증(paradoxical cerebral artery embolization)²⁸) 등이 보고된 바 있으며, 최근에는 17명의 척추성형술 환자에서 시술 직후의 CT상 48%에서 추체 주변 경막의 정맥 내에 골 시멘트가 관찰되었다고 보고된 바 있다⁹). 이와 같이 임상적으로 우려되는 잠재적 합병증의 발생 가능성이 높은 것은 경피적 척추성형술의 시술 기법상 Jamshidi needle을 통하여 골시멘트를 척추체 육주(trabecular

내에 주입하기 위하여는 낮은 점성도 골시멘트의 사용과 중등도 내지 고도의 주입 압력이 요구되는 반면, 정맥동의 역할을 하는 추체 내 육주들이 추체 주변의 정맥동 및 연이어 대정맥과 연결되어 있어 고도의 압력으로 골시멘트가 주입될 때 추체 외 정맥동을 거쳐 대정맥과 폐정맥으로 골시멘트가 유입될 수 있기 때문이며, 일부는 고도의 골시멘트 주입 압력에 의하여 추체 후방의 basivertebral foramina를 통하여 척추관내 경막외 정맥으로 유입되어 골시멘트의 경막외 유출 합병증을 유발하기 때문이다^{14,26)}. 또한 골절에 의하여 파괴된 추체 전후방의 골피질 결손부를 통하여도 골시멘트가 유출될 수 있을 것이다.

척추 후만변형 복원술은 골다공증성 척추골절의 또 다른 경피적 시술법으로서 저자들의 연구결과에서 관찰된 바와 같이 89%의 환자들에서 척추골절에 의한 통증의 완화효과에 만족감을 표시하였으며 이는 본원에서 시행하였던 척추성형술의 만족도 87%에 필적되는 통증의 완화효과를 가지고 있었다¹⁷⁾. 또한, 척추 후만변형 복원술의 수술방법에서 이미 전술된 바와 같이 팽창식 풍선으로 추체 내에 공동을 만들고 높은 점성도의 골시멘트를 공동 내에 낮은 압력으로 천천히 밀어 넣는 충전식 주입방법이기 때문에 골시멘트를 압력의 조절 없이 고도의 압력으로 주입하는 척추성형술에서와 달리 골시멘트가 우발적으로 정맥 내로 유입되거나 결손된 골피질을 통하여 척추관 내로 유출되어 신경학적 문제를 야기할 가능성이 매우 낮다. 저자들의 경우 56명의 환자들 중 9명(16%)에서 임상증상을 동반하지 않는 매우 소량의 골시멘트 척추관 내 유출이 관찰되었으며, 추체 주변 정맥동 내로의 골시멘트 유입이나 폐색전증 등의 전신적 합병증은 한 예도 관찰되지 않았다. 이는 저자들이 과거에 주로 시행하였던 척추성형술의 척추관내 유출률 40.3%와 비교할 때 임상적으로 중대한 합병증의 발병률이 매우 낮음을 확인할 수 있었다²⁶⁾. 또한 저자들의 연구결과 골시멘트의 경막외 유출을 포함한 척추체의 유출 총 예는 32%로서 Liberman 등¹⁸⁾의 8.6%와 비교할 때 매우 높았는데 이는 Liberman 등의 연구방법과는 달리 시술 직후 전 예에서 CT를 촬영하여 관찰되었던 미세한 유출까지도 함께 포함하였기 때문이며, 저자들이 경험한 대부분의 추체 외 유출 예들은 풍선의 팽창으로 압박된 골절부가 확장 복원되며 분쇄된 골편이 분리됨으로써 골편 사이의 결손부가 확대되고 골시멘트의 충전 중 미량의 골시멘트가 확대된 결손부를 통하여 인접 디스크나 추체 외 공간으로 유출되었기 때문이었던 것으로 추정되었다. 그러나 이와 관련된 임상증상의 호소가 없었고 예후에도 영향을 주지 않는 것으로 관찰되어 임상적 의의가 없을 것으로 사료되었다.

척추성형술의 또 다른 문제점은 이 시술로서 시상적 균형(sagittal balance)이나 골절에 의하여 발생한 척추 후만변형을 개선시킬 수 없다는 것이다. 척추 후만변형에 의하여 발생할 수 있는

폐기능 저하의 임상적 중요성에 대하여는 이미 전술한 바 있다. 더욱 중요한 것은 흉추 압박골절에 대하여 적절히 치료를 하지 않는 경우 통상 수상 후 약 3개월간 후만변형의 정도가 진행되며 이후 3년간 관련된 임상증상이 더욱 악화되는 반면 후만변형에 대하여 적절히 복원시키는 경우 폐기능이 개선되고 이와 관련된 임상증상의 악화를 피할 수 있다는 것이다⁷⁾.

골다공증성 척추압박골절에서 척추 후만변형 복원술은 척추 성형술에 비해 상당히 의미있는 추체 높이 복원과 후굴변형 교정이 가능하다. Belkoff 등²⁾은 척추 후만 복원술 경우 시술 환자의 97%에서 의미있는 추체회복을 보인 반면 척추 성형술 경우는 약 30%에서만 미미한 추체회복을 보였다고 하였고 Fourny 등¹¹⁾과 Lieberman 등¹⁸⁾은 척추 후만변형 복원술 경우 추체 높이회복 정도가 각각 평균 42%와 47%로 나타난 반면 척추성형술은 그 교정 정도가 일부에서만 미미하게 나타났다고 하였다. 본 저자의 척추 후만변형 복원술에 의한 추체 높이 회복 정도는 53%이었다. 척추 후굴변형교정 정도는 평균 3.6°로 교정이 안된 경우에서 많게는 14°의 교정을 보인 경우 등 다양하였는데 문헌에서는 평균 4.1°의 평균 후굴변형 교정이 보고되고 있어 상당히 만족할만한 결과로 생각되었다¹¹⁾. 저자들의 예에서는 척추 추체 높이의 복원정도에 비해 척추 후굴변형에 대한 교정 정도는 다소 낮은 교정효과가 관찰되었는데 이는 저자들의 예들이 대부분 흉요추부와 요추부 골절 환자들로서 상대적으로 췌기형 흉추부 압박골절보다 편평형(flat)인 요추부 압박골절이 많았기 때문인 것으로 추정되었다. 편평형 골절의 빈도는 전체의 54%(32/59)였으며 이중 56%(18/32)가 요추부였다. 이 경우 시술 후 척추체 중간부위를 기준으로 한 척추체 높이의 회복을 보이겠지만 척추체 전반적인 척추체 높이 회복이 비교적 고르게 일어나 후굴 변형교정 효과는 크지 않았던 것으로 생각된다.

본 시술의 평균 12개월 경과관찰시기 중 시술 후 새로운 골절률을 3.5%로서 각각 제4 요추 골절 후 제5 요추, 제11 흉추 골절 후 제12 흉추 골절로 인접 척추체에 신생골절이 발생하였지만, 저자들이 경험하였던 척추성형술의 시술 후 새로운 골절 발생을 19%에 비교하여 뚜렷하게 적었다¹⁹⁾. 이는 척추성형술과 비교하여 추적관찰 기간이 짧아 직접적 비교는 어려웠으나 척추성형술이 척추체 압박과 척추 후굴변형의 상태를 고착화한 상태인 반면 척추 후만변형 복원술은 추체 압박과 척추변형을 일부 복원시킨 상태이므로 주변 척추체에 생체역학적으로 위대한 영향을 적게 미침으로써 새로운 골절의 발생 가능성이 적음이 고려될 수 있을 것이다.

본 연구에서는 척추 후만변형 복원술의 시술결과에 영향을 줄 수 있는 환자의 연령, 골다공증의 정도, 골절과 시술의 기간 차이, 시술 전후의 추체 압박정도와 추체 복원정도 및 골시멘트 추체 외 유출 여부 등 다양한 요소들을 후향적으로 분석하였으나 뚜렷한 예후

인자를 발견할 수 없었다. 골절과 시술의 기간 차이가 예후에 영향을 주지 못하였던 것으로 관찰되었으나 이는 적은 시술 예에서 분석된 결과이므로 다양한 기간의 차이를 포함한 보다 많은 시술 예에서 분석되어야 할 것으로 사료되었다. 골시멘트의 추체 외 유출 특히 척추강 내 유출 여부 등이 예후에 영향을 주지 못하였는데 소량의 골시멘트 유출이 이와 같은 척추골절 환자에서 척추체 강화시술의 예후에 큰 영향을 주지 못한다는 결과가 이미 보고된 바 있다²⁶⁾. 분석된 예후인자들 중 압박된 추체와 척추 후굴변형의 복원정도와 예후의 연관성에 대하여는 복원된 변형이 척추성형술과 비교하여 척추 생체역학적으로 보다 안정을 유지할 수 있음을 고려할 때 시술 후 새로운 척추골절 발생을 감소 여부의 확인을 포함하여 예후인자로서의 가능성에 대한 보다 장기적 추적이 요구될 것이다. 또한 골시멘트의 척추강 내 흡수나 대정맥 유입에 의한 하지마비, 신경근 병변에 의한 신경인성 통증 및 폐색전증 등 잠재적 중대 합병증의 병발 가능성이 적음이 척추 후만변형 복원술의 예후 분석에 고려되어야 할 것으로 사료되었다.

척추 후만변형 복원술의 단점은 구경이 큰 바늘과 working channel을 사용함으로써 상대적으로 척추경의 구경이 작은 중상부 흉추체 골절의 치료 시 본 연구에서 사용하였던 척추경 경유 시술법을 적용할 수 없어 외척추경 경유 접근법(extrapedicular approach)과 같은 수정된 시술법을 사용하여 하는 등 시술법의 난이성과, 풍선도관과 특수 주사기 등 시술기기의 가격이 척추성형술용 Jamshidi needle과 비교하여 고가라는 것이다. 그러나 시술법의 난이성은 비교적 짧은 학습곡선이 요구되며 특히 척추외과의 사에게는 단기간의 연수과정을 통하여 쉽게 극복할 수 있을 것이고, 고가의 시술기기는 최근 편측 접근만으로 two balloon technique의 효과를 얻을 수 있는 one balloon technique의 기술이 개발되어 향후 보다 적은 가격으로 시술할 수 있을 것으로 기대된다.

결론

고 다공성 척추압박골절 환자에서 척추 후만변형 복원술은 시술법의 난이성과 고가의 시술기기는 단점에도 불구하고 골절에 의한 통증감소와 환자의 만족도를 향상시키는 점에 있어 척추성형술과 필적할 수 있었을 뿐 아니라 압박된 척추체와 척추 후굴변형의 복원효과도 뚜렷하였고 잠재적 중대 합병증의 병발 가능성도 적은 것으로 관찰되었다. 그러나 척추 후만변형 복원술의 가장 큰 장점인 척추 복원효과의 예후에 대한 영향 여부를 확인하기 위하여는 많은 시술 예를 통한 보다 장기적 추적관찰과 분석이 요구될 것이며 추후 복원된 척추 후굴변형의 복원이 폐기능 등 전신

적 기능에 미치는 영향에 대하여도 연구되어야 할 것으로 사료되었다.

References

1. Barr JD, Barr MS, Lemley TJ, McCann RM : Percutaneous vertebroplasty for pain relief and spinal stabilization. **Spine** 25 : 923-928, 2000
2. Belkoff SM, Mathis JM, Fenton DC, Scribner RM, Reiley ME, Talmadge K : An ex vivo biomechanical evaluation of an inflatable bone tamp used in the treatment of compression fracture. **Spine** 26 : 151-156, 2001
3. Convertino V, Bloomfield S, Greenleaf J : An overview of the issues : physiological effects of bed rest and restricted physical activity. **Med Sci Sports Exerc** 29 : 187-190, 1997
4. Cooper C, Atkinson EJ, Jacobsen SJ, O'Fallon WM, Melton LJ III : Population based study of survival after osteoporotic fractures. **Am J Epidemiol** 137 : 1001-1005, 1993
5. Cooper C, Atkinson EJ, O'Fallon WM, Melton LJ III : Incidence of clinically diagnosed vertebral fractures : a population-based study in Rochester, Minnesota, 1985-1989. **J Bone Miner Res** 7 : 221-227, 1992
6. Cortet B, Cotton A, Boutry N, Flipo R, Duquesnoy B, Chastanet P, et al : Percutaneous vertebroplasty in the treatment of osteoporotic vertebral compression fractures : an open prospective study. **J Rheumatol** 26 : 2222-2228, 1999
7. Cortet B, Roches E, Logier R, Houvenagel E, Gaydier-Souquieres G, Puisieux F, et al : Evaluation of spinal curvatures after a recent osteoporotic vertebral fracture. **Joint Bone Spine** 69 : 201-208, 2002
8. Coumans JV, Reinhardt MK, Lieberman IH : Kyphoplasty for vertebral compression fractures : 1-year clinical outcomes from a prospective study. **J Neurosurg (Spine)** 99 : 44-50, 2003
9. Denis F : The three column spine and its significance in the classification of acute thoracolumbar spinal injuries. **Spine** 8 : 817-831, 1983
10. Evans AJ, Jensen ME, Kip KE, DeNardo AJ, Lawler GJ, Negin GA, et al : Vertebral compression fractures : Pain reduction and improvement in functional mobility after percutaneous polymethylmethacrylate vertebroplasty : retrospective report of 245 cases. **Radiology** 226 : 366-372, 2003
11. Fourney DR, Schomer DF, Nader R, Chlan-Fourney J, Suki D, Abrar KS, et al : Percutaneous vertebroplasty and kyphoplasty for painful vertebral body fractures in cancer patients. **J Neurosurg (Spine)** 98 : 21-30, 2003
12. Garfin SR, Yuan HA, Reiley MA : New technologies in spine : Kyphoplasty and vertebroplasty for the treatment of painful osteoporotic compression fracture. **Spine** 26 : 1511-1515, 2001
13. Grados F, Depriester C, Cayrolle G, Hardy N, Deramond H, Fardellone P : Long-term observations of vertebral osteoporotic fractures treated by percutaneous vertebroplasty. **Rheumatology (Oxford)** 39 : 1410-1414, 2000
14. Jang JS, Lee SH, Jung SK : Pulmonary embolism of polymethylmethacrylate after percutaneous vertebroplasty : a report of three cases. **Spine** 27 : E416-418, 2002
15. Keller TS, Harrison DE, Colloca CJ, Harrison DD, Janik TJ : Prediction of osteoporotic spinal deformity. **Spine** 28 : 455-462, 2003
16. Ledlie JT, Renfro M : Balloon kyphoplasty : one-year outcomes in vertebral body height restoration, chronic pain, and activity levels. **J Neurosurg (Spine)** 98 : 36-42, 2003
17. Lee JU, Ryu KS, Park CK : Percutaneous polymethylmethacrylate vertebroplasty in thoracic and lumbar vertebral body compression fracture. **J Korean Neurosurg Soc** 30 : 173-179, 2001
18. Lieberman IH, Dudeney S, Reinhardt MK, Bell G : Initial outcome and efficacy of "kyphoplasty" in the treatment painful osteoporotic vertebral compression fractures. **Spine** 26 : 1631-1638, 2001
19. Nakano M, Hirano N, Matsuura K, Watanabe H, Kitagawa H, Ishihara H, et al : Percutaneous Transpedicular vertebroplasty with

- calcium phosphate cement in the treatment of osteoporotic vertebral compression and bursting fractures. **J Neurosurg** **97** : 287-293, 2002
20. Park CH, Lee KS, Choi YG, Ryu KS, Park CK : percutaneous vertebroplasty with polymethylmethacrylate in the treatment of osteoporotic vertebral body compression fractures : preliminary report **J Korean Neurosurg Soc** **29** : 365-371, 2000
 21. Patel U, Skingle S, Campbell G, Crisp A, Boyle I : Clinical profile of acute vertebral compression fractures in osteoporosis. **Br J Rheumatol** **30** : 418-421, 1991
 22. Peh WC, Gilula LA, Peck DD : Percutaneous vertebroplasty for severe osteoporotic vertebral body compression fractures. **Radiology** **223** : 121-126, 2002
 23. Perez-Higueras A, Alvarez L, Rossi RE, Quinones D, Al-Assir I : Percutaneous vertebroplasty : long-term clinical and radiologic outcome. **Neuroradiology** **44** : 950-954, 2002
 24. Phillips FM, Ho E, Campbell-Hupp M, McNally T, Wetzel FT, Gupta P : Early radiographic and clinical results of balloon kyphoplasty for treatment of osteoporotic vertebral compression fractures. **Spine** **28** : 2260-2265, 2003
 25. Phillips FM, Wetzel FT, Lieberman I, Campbell-Hupp M : An In vivo comparison of the potential for extravertebral cement leak after vertebroplasty and kyphoplasty. **Spine** **27** : 2173-2179, 2002
 26. Ryu KS, Park CK, Kim MC, Kang JK : Dose-dependent epidural leakage of polymethylmethacrylate after percutaneous vertebroplasty in patients with osteoporotic vertebral compression fractures. **J Neurosurg** **96** : 56-61, 2002
 27. Schlaich C, Minne HW, Bruckner T, Wagner G, Gebest HJ, Grunze M, et al : Reduced pulmonary function in patients with spinal osteoporotic fractures. **Osteoporos Int** **8** : 261-267, 1998
 28. Scroop R, Eskridge J, Britz GW : Paradoxical cerebral arterial embolization of cement during intraoperative vertebroplasty : Case report. **AJNR** **23** : 868-870, 2002
 29. White AH, von Rogov P, Zucherman J, Heiden D : Lumbar laminectomy for herniated disc ; Comparative controlled comparison with internal fixation system. **Spine** **12** : 305-307, 1987