

Amlodipine으로 인한 임플란트 주위 조직의 비대

유장배¹ · 김일규¹ · 최진호¹ · 이재관² · 엄홍식² · 장범석²

¹인하대학교 의과대학 치과학교실, ²강릉대학교 치과대학 치주과학교실

I. 서론

Amlodipine, nifedipine, felodipine 등은 dihydropyridine 계열의 칼슘 통로 차단제로서 심장과 평활근의 세포막에 작용하여 칼슘의 세포 내 이동을 차단한다. 따라서 심장의 관상동맥을 확장시켜 심근에 산소 공급을 증대시킬 뿐만 아니라 체내 혈관을 확장시켜 높아진 혈압을 강하시킨다. 이러한 칼슘 통로 차단제는 베타-차단제나 이뇨제에 비해 질환의 조절과 부작용 면에서 유리하기 때문에 고혈압, 협심증, 부정맥 같은 심혈관계질환에 널리 쓰이고 있다.¹

1984년 Ramon 등²이 nifedipine으로 인한 자연치 주위의 치은비대를 보고한 이래 최근에는 dihydropyridine 계열의 다른 약물인 felodipine³과 amlodipine⁴ 또한 그 부작용으로 치은비대가 보고되고 있지만 아직 그 원인은 확실하게 밝혀져 있지 않다.

약물성 치은비대의 일반적인 임상적 특징은 전치부 순면에서 호발하고, 치간유두에서 시작하여, 유리치은을 침범하면서 자연치 치관을 덮는 양상을 보인다. 또한 대부분 치아가 있는 곳의 부착치은에서 발생하고 그 치아를 벗겨 하면 그 부위의 치은비대는 사라진다고 알려져 있다. 조직학적으로는 확연한 상피의 증식, 치은

섬유아세포의 증식, 그리고 결합조직 내 교원질 섬유증의 증가 등을 볼 수 있다.⁵ Van der Wall 등⁶의 nifedipine에 관한 보고와 Wysocki 등⁷의 cyclosporin A에 관한 보고에서 무치악 부위에는 약물로 인한 치은비대가 결코 발생하지 않는다고 기술하였다. 이에 반해, Dreyer 등⁸은 phenytoin을 복용하는 무치악 환자의 저작점막에서 치은비대를 보고하였고, Silverstein 등⁹은 nifedipine을 복용하는 환자의 임플란트 주위조직의 비대를 보고하는 등, 사람에게서 무치악 부위 혹은 임플란트를 식립한 부분 무치악 부위의 약물로 인한 치은비대가 적을 수 있지만 계속 보고 되고 있다.^{8,9,10,11}

그동안 amlodipine으로 인한 임플란트 주위 조직의 비대에 대한 관련 문헌이 없었던 바, 이 증례의 환자는 임플란트 치료를 받고 유지하던 중 혈압 조절을 위해 amlodipine을 복용한 후 임플란트 주위 조직의 비대가 일어난 증례이다.

II. 증례

2004년 9월 65세의 여성 환자가 임플란트 지대치 주변에 생긴 치은비대 소견으로 인하대병원 치주과에 의뢰되었다. 이 환자는 2000년 1월 상실된 좌측 하악

교신저자 : 김일규, 인천광역시 중구 신흥동 3가 7-206 인하대병원 치과, 우편번호: 400-711
E-mail : kik@inha.ac.kr

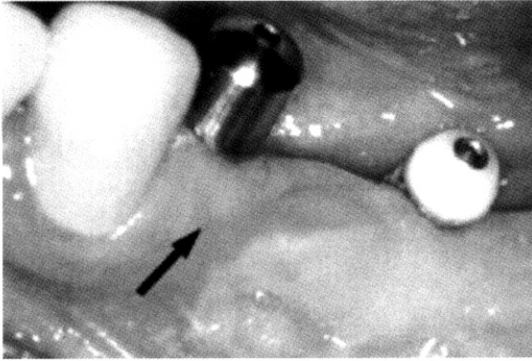


Figure 1. Normal appearance of peri-implant tissue before taking of amlodipine

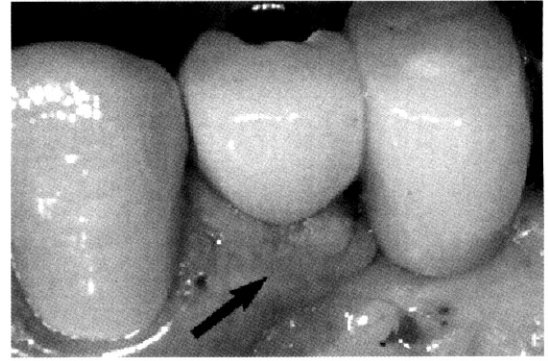


Figure 2. Amlodipine-induced gingival overgrowth around dental implants

구치부의 수복을 위해 인하대병원 치과에 내원하여 2000년 6월 하악 좌측의 제일소구치, 제일대구치, 제이대구치부위에 임플란트 식립 수술을 받았다. 수술 당시 혈압 약은 복용하고 있지 않았고 무치악 상태였던 하악 좌측 제일소구치 부위 치은비대 또한 없었다 (Figure 1).

2000년 9월에 2차 수술을 시행하면서 하악 좌측 제일소구치 부위의 협착 소대 당김 현상의 제거를 위해 구개측 치은을 공여부로 하는 유리치은 이식술을 함께 시행하였다. 최종 보철물은 2000년 11월에 장착하였다. 환자는 혈압 조절을 위해 2003년 8월부터 amlodipine(NORVASC)을 하루에 5mg씩 복용하기 시작하여 검사일 현재, 약을 복용한 지 13개월이

었다. 2004년 9월 정기적 검사를 위해 내원 시 구강 내 검사에서 임플란트로 수복한 하악 좌측 제일소구치 주변이 비대 되어 있는 것을 관찰 할 수 있었다. 비대 된 조직은 옅은 분홍색을 띠고 단단하였으며 소엽화된 양상을 보였다(Figure 2).

이식한 치은과 하악 좌측 제일대구치 및 제이대구치 부위의 임플란트 주위 조직에는 치은비대가 보이지 않았다. 하악 좌측 제일소구치와 제이소구치 사이 협착의 비대조직을 치은절제술로 생검하였다. H&E 염색 후 광학 현미경으로 관찰한 결과 치은상피의 두께가 확연하게 증가되어있고, 결합조직내의 만성 염증세포의 침윤과 교원질 섬유가 증가된 양상을 보인다(Figure 3).

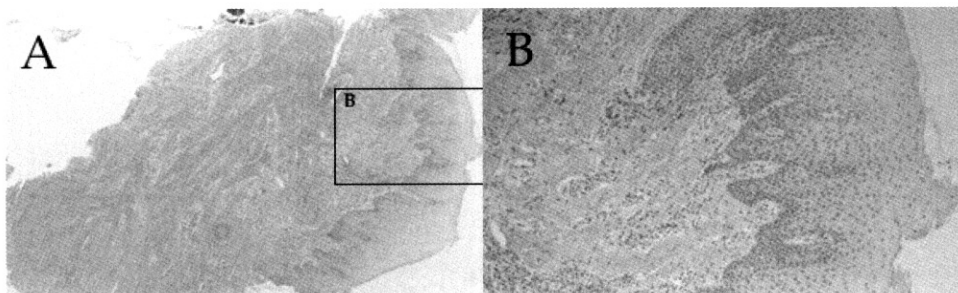


Figure 3. Light Microscopic views

A: Hyperplastic epithelium and Elongated rete peg(H&E stain, Original magnification x40)

B: Inflammatory cell infiltration in connective tissues(H&E stain, Original magnification x100)

III. 고안

Ramon 등²이 nifedipine에 의한 자연치 주변의 치은 비대를 보고한 이래, Seymour 등⁴이 amlodipine에 의한 치은비대를 보고하는 등 자연치에서는 약물성 치은비대에 대한 다수의 연구가 있었다. 그러나 무치악부 혹은 임플란트 식립부의 치은비대에 대한 연구 및 보고는 그 수가 자연치에 대한 것 보다 적다. Nery 등¹²은 nifedipine을 복용한 무치악 환자 39명중 4명(10.3%)에게서 치은비대가 일어났다고 보고하였으며, 약의 용량에 의존한다고 알려진 동물 실험¹³에서도, Fu 등¹⁴은 상악 구치를 발치한 쥐에게 cyclosporin A를 투여하여 무치악 부위에서 실험적으로 치은의 상피와 결합조직의 증식을 증명하였다. 임플란트 주위 조직에 있어서도 Silverstein 등⁹은 nifedipine을 복용한 환자의 임플란트 주위 조직에서 치은비대를 보고하였고, Chee와 Jansen¹¹은 phenytoin 을 복용한 환자의 임플란트 주위 조직에서 치은비대를 보고하였다. 우리의 증례에서는 amlodipine을 복용 중인 환자의 임플란트 주위 조직에서 치은비대를 관찰할 수 있었다.

많은 연구자들은 치은비대의 원인이 되었던 약 복용을 중단하였을 때 비대 된 치은이 수주일 내에 감소하였음을 보고하였으며, 나아가서 치은비대가 원인 약물의 혈중농도와 연관되어있을 것이라고 주장하였다. 그러나 대부분의 경우에 있어서, 질환의 조절 및 예방을 위해 약의 복용 중단은 가능하지 않으므로 현실적으로 약복용의 중단을 통한 치은비대의 제거는 불가능할 경우가 많다.^{15,16,17} 약의 복용 중단이 어렵다면, 동일한 효과를 가지면서 치은비대가 덜 일어나는 약으로 대체할 수도 있다. Camargo 등¹⁸은 nifedipine의 경우 치은비대의 발현빈도가 44%까지 되므로 상대적으로 낮은 발현빈도를 보이는 diltiazem(20%)이나 verapamil(4%)로 바꾸는 것도 고려할 수 있다고 제안하였다. 우리의 증례에서는 임플란트 주변의 비대 된 조직을 임플란트 주위염으로 의심할 만한 징후가 보이지 않았고, 치은비대의 소실을 위해 약 복용의 중단을 권하기에는 혈압 상승의 위험

부담으로 가능하지 않았다. 또한 치은비대 발현 빈도가 낮은 대체약물의 투여는 담당 내과의사와의 협진이 필요할 것으로 사료된다. 자연치에서 치은비대로 인한 문제점으로, 그 부위의 치태 조절이 어려워지고, 치아의 맹출 장애가 생길 수 있으며, 교합면까지 자라오를 경우 저작에 문제를 일으킬 수 있고, 발음, 심미 등에 영향을 줄 수 있다는¹⁸ 점 등이 지적되고 있다. 임플란트 주위 조직의 경우, 그동안 보고된 증례^{9,11}에 의하면 조직의 비대 정도가 심하지 않으므로 발음이나 저작 장애 등이 문제 되지는 않는 것 같다. 그러나 심미적인 문제를 일으키거나, 치태 조절 실패로 인하여 임플란트 주위염을 일으키는 요인이 될 가능성은 있을 것이다.

Nishikawa 등¹⁹은 일단 약물로 인한 치은비대가 생기면 보통 치태조절이나 치석제거, 치근 활택술 등에 잘 반응하지 않으므로 증식된 치은은 외과적으로 제거해야 한다고 하였다. 그리고 술 후, 확실한 치태 조절이 이루어진다면 계속된 칼슘 통로 차단제의 복용에도 불구하고 치은비대는 재발하지 않는다고 하였으며, Ilgenli 등²⁰ 또한, 술 후 유지관리 치료가 약물로 인한 치은비대의 재발을 방지하는데 가장 중요하다고 주장하였다. 자연치와 마찬가지로 임플란트 주위를 둘러싸고 있는 치은 조직의 비대는 그 자체가 치태조절을 어렵게 만든다. 더구나 임플란트는 자연치와 같은 연조직 방어벽이 없으므로 세균성 치태에 의한 염증의 확산과 조직 파괴가 자연치에 비해 훨씬 더 빠를 수 있다. 따라서 칼슘 통로 차단제를 복용하는 환자에서는 임플란트 치료계획 단계에서부터 이런 점을 고려해야 할 것이며, 치료 후에도 자연치에 비해 더 높은 수준의 구강위생관리와 유지관리치료가 필요할 것이다.

Silberstein 등⁹은 nifedipine으로 인한 임플란트 주위 조직의 비대 증례에서 조직학적으로 상피의 증식 및 결합조직의 섬유성 증식을 보고하였다. 특히, 염증세포가 침윤되고, 극세포증이 있으며, 교원질 섬유가 치밀한 결합조직 양상을 보고하였다. Chee와 Jansen¹¹은 phenytoin 을 복용한 환자의 비대 된 임플란트 주위조직에 대한 조직학적 관찰에서 상피의

변화는 발견할 수 없었지만, 결합조직에서는 앞서 Silverstein 등이 언급한 바와 동일한 소견을 보고하였다. 우리의 증례에서도 과도하게 증식된 상피조직과 극세포증을 동반한 상피돌기의 증식, 결합조직 내 치밀한 교원질 섬유 다발 사이로 만성 염증세포가 침윤된 조직 소견을 확인할 수 있었다. 그러나 비대된 조직이 임플란트에 부착한 상태에서 생검하지 않았기 때문에 임플란트 표면과 비대된 치은 조직간의 상호관계는 알 수 없었다. 이에 대한 추가적 연구가 필요할 것으로 사료된다.

IV. 참고문헌

1. Heijl L, Sundin Y. Nitrendipine-induced gingival overgrowth in dogs. *J Periodontol* 1989 ;60:104-112.
2. Ramon Y, Behar S, Kistrin Y, Engelberg IS. Gingival hyperplasia caused by nifedipine : a preliminary report. *Int J Cardiol* 1984;5: 195-204
3. Lombardi T, Fiore-Donno G, Belser U, Di Felice R. Felodipine-induced gingival hyperplasia: a clinical and histologic study. *J Oral Pathol Med.* 1991;20:89-92.
4. Seymour RA, Ellis JS, Thomason JM, Monkman S, Idle JR. Amlodipine-induced gingival overgrowth. *J Clin Periodontol* 1994;21:281 -283.
5. Butler RT, Kalkwarf KL, Kaldahl WB. Drug-induced gingival hyperplasia: phenytoin, cyclosporine, and nifedipine. *J Am Dent Assoc* 1987;114:56-60.
6. Van der Wall EE, Tuinzing DB, Hes J. Gingival hyperplasia induced by nifedipine, an arterial vasodilating drug. *Oral Surg Oral Med Oral Pathol* 1985;60:38 -40.
7. Wysocki GP, Gretzinger HA, Laupacis A, Ulan RA, Stiller CR. Fibrous hyperplasia of the gingiva: a side effect of cyclosporin A therapy.. *Oral Surg Oral Med Oral Pathol.* 1983;55:274-8.
8. Dreyer WP, Thomas CJ DPH-induced hyperplasia of the masticatory mucosa in an edentulous epileptic patient. *Oral Surg* 1978;45 :701
9. Silverstein LH, Koch JP, Lefkove MD, Garnick JJ, Singh B, Steflik DE. Nifedipine-induced gingival enlargement around dental implants: a clinical report. *J Oral Implantol* 1995;21:116-120.
10. McCord JF, Sloan P, Qualye AA, Hussey DJ. Phenytoin hyperplasia occurring under complete dentures: A clinical report. *J Prosthet Dent* 1992;68:569-572.
11. Chee WW., Jansen CE. Phenytoin Hyperplasia Occurring in Relation to Titanium Implants: A Clinical Report *Int J Oral Maxillofac Implant* 1994;9:107-109
12. Nery EB, Edson RG, Lee KK, Pruthi VK, Watson J. Prevalence of nifedipine-induced gingival hyperplasia. *J Periodontol* 1995;66 :572-578.
13. Fu E, Nieh S, Chang HL, Wang SL. Dose-dependent gingival overgrowth induced by cyclosporin in rats. *J Periodontol* 1995;66 :594-8.
14. Fu E, Yao-Dung Hsieh, E-Chin Shen, Shin Nieh, Tai-Kum Mao, and Cheng-Yang Chiang. Cyclosporin-induced gingival overgrowth at the newly formed Edentulous ridge in Rats:A morphological and histometric Evaluation. *J Periodontol* 2001;72:889-894
15. Tavassoli, S., Yamalik, N., Caglayan, F., Caglayan, G. & Eratalay, K. The clinical

- effects of nifedipine on periodontal status. *J Periodontol* 1998;69: 1081-12.
16. Hiroshi Ishida, Tamotsu Kondoh, Masatoshi Kataoka, Seiji Nishikawa, Tadashi Nakagawa, Ichijiro Morisaki, Jun-ichi Kido, Takami Oka, and Toshihiko Nagata. Factors Influencing Nifedipine-Induced Gingival Overgrowth in Rats. *J Periodontol* 1995;66:345-350
 17. Lederman D, Lumerman H, Reuber S, Freedman PD. Gingival hyperplasia associated with nifedipine therapy. Report of a case. *Oral Surg Oral Med Oral Pathol* 1984; 57:620-622.
 18. Camargo PM, Melnick PR, Pirih FQ, Lagos R, Takei HH. Treatment of drug-induced gingival enlargement: aesthetic and functional considerations. *Periodontol* 2000 2001;27:131-8.
 19. Nishikawa S, Tada H, Hamasaki A, et al. Nifedipine-induced gingival hyperplasia: A clinical and in vitro study. *J Periodontol* 1991;62:30-35.
 20. Tun Ilgenli, Gl Atilla, and Haluk Baylas. Effectiveness of Periodontal Therapy in Patients With Drug-Induced Gingival Overgrowth. Long-Term Results *J Periodontol* 1999;70:967-97

Amlodipine–induced gingival overgrowth around dental implants

Jang-Bae Yoo¹ · Il-Kyu Kim¹ · Jin-Ho Choi¹ ·
Jae-Kwan Lee² · Heung-Sik Um² · Beom-Seok Chang²

¹Department of Dentistry, College of Medicine, Inha University

²Department of Periodontology, College of Dentistry, Kangnung National University

Amlodipine, nifedipine, and felodipine are calcium channel blocking agents, which are cause of unwanted gingival overgrowth around natural teeth. Many studies has been performed about this unwanted effects. However, the exact etiology remains uncertain. Few reports and investigations can be found in the literature on drug-induced gingival overgrowth around dental implants. The present case reports that amlodipine-induced gingival overgrowth occurred in peri-implant sites, confirms clinical and histological features in hyperplastic peri-implant tissues. Clinical and histological features of amlodipine-induced gingival overgrowth around dental implants were similar to that of tissue around natural teeth.

Key words : Calcium channel blocking agents, amlodipine, Gingival hyperplasia, Peri-implant tissue