영남의대학술지 제22권 제2호
Yeungnam Univ. J. of Med.
Vol.22 No.2 p253-258, Dec. 2005

□ 증례 □

전신성 홍반성 루푸스에서 고용량 경정맥 당질코르티코이드로 치료된 단백질 소실성 장질환 1예

이규형 · 권창모 · 김현도 · 윤대영 · 이재웅 · 홍영훈 · 이충기
영남대학교 의과대학 내과학교실

A Case of Protein-losing Enteropathy Treated with High Dose Intravenous Glucocorticoid Therapy in Systemic Lupus Erythematosus

Kyu Hyung Lee, Chang Mo Kwon, Hyun Do Kim, Dae Young Yun,
Jae Yoong Lee, Yeong Hoon Hong, Choong Ki Lee

Division of Rheumatology, Department of Internal Medicine,
College of Medicine, Yeungnam University, Daegu, Korea.

－Abstract－

Generalized edema and hypoalbuminemia are relatively common presenting manifestations in many clinical situations. The differential diagnosis of hypoalbuminemia include: Kwashiorkor, synthetic dysfunction of the liver, and excessive protein loss as in nephrotic syndrome. In systemic lupus erythematosus (SLE), hypoalbuminemia and generalized edema are most commonly due to protein loss associated with lupus nephritis; gastrointestinal involvement is uncommon, and therefore protein loss through the gastrointestinal tract is quite rare.

We report a case of a protein losing enteropathy (PLE) associated with SLE. The patient was referred to our hospital for generalized edema, arthralgia and facial rash. After clinical evaluation, the patient met the criteria for the SLE diagnosis; hypoalbuminemia with general edema was consistent with a protein losing enteropathy. After two weeks of therapy with parenteral high dose glucocorticoid, the patients was improved in laboratory findings as well as clinical symptoms.

Key Words: Protein losing enteropathy (PLE), Systemic lupus erythematosus (SLE), Hypoalbuminemia, Edema.

책임저자 : 이충기, 대구시 남구 대명동 317-1, 영남대학교 의과대학 내과학교실,
Tel: (053) 620-3841, Fax: (053) 654-8386, E-mail: cklee@med.yu.ac.kr

서 론

저알부민혈증에 의한 전신 부종은 흔한 임상양상 중 하나이다. 불충분한 단백질 섭취, 간에서 단백질 합성 감소 또는 신증후군 같은 질환에서 단백질 소실 증가 등은 저알부민혈증의 원인이 된다. 드물지만 소화기관을 통한 과도한 단백질 소실이 가능하며, 이는 여러 가지 감염, 염증성 질환, 소화기관의 림프관 확장증 또는 악성종양, 심혈관계의 전신적 질병, 저감마글로불린혈증, 아밀로이드증, 전신적 림프종증 같은 다양한 질병과 연관이 있다.[1-4)]

전신성 홍반성 루푸스도 신염에 의한 단백질 소실의 결과로 전신 부종을 동반한 저알부민혈증을 초래할 수 있다. 전신성 홍반성 루푸스의 경우 다양한 임상양상에도 불구하고 소화기관 침습은 흔하지 않고, 단백질 소실성 장질환은 아주 드물기 때문에 단지 소수의 증례만이 보고되었다. 저알부민혈증과 전신 부종을 가진 전신성 홍반성 루푸스 환자에서 발생한 단백질 소실성 장질환 한 증례를 보고한다.

증 례

5개월 전부터 탈모와 간헐적으로 나타나는 안면 발진, 전신 부종이 있던 30세 여자가 최근 1개월 동안 증상이 악화되어 병원을 방문하였다. 환자는 5개월 전까지는 건강했으며 과거력 상 특이 질환이 없었고 1년 전 특이 소견 없이 남자아이를 분만했다.

입원 시 환자는 발열과 오한, 권태감, 호흡곤란, 앞으로 기대면 완화되는 흉통, 복부 팽만, 관절통과 체중증가, 광과민성, 구강궤양을 호소했으며 두통, 시력저하, 기침, 가래, 좌위호흡, 배뇨곤란, 설사 등은 없었다.

신체검사 상 만성적인 안면 발진, 구강궤양, 경부 림프절증, 최근에 진행하는 하지 함요부종, 감소된 호흡음, 급속호흡 그리고 변위탁음을 가진 유체파동이 있었으며, 심잡음, 흉부 마찰음, 경정맥 확장 등은 없었다. 양 뺨, 이마, 턱에 발진이 있었으나 통증이나 소양증은 동반하지 않았고 여러 군데의 아프타성 궤양이 혀와 잇몸에서 발견되었다. 양쪽 경부체인을 따라 여러 개의 작고 움직일 수 있는 림프절 종대가 있었고 경하게 압통이 있었다. 양쪽 폐하의 호흡음 및 성음진탕이 감소되어 있었고 탁음은 증가되어 있었다. 양측 하지에 홍반성 병변과 함요부종이 있었으며, 근육통과 관절통은 있었으나 근위부 근육 허약, 압통, 관절 팽창 또는 운동 제한 등은 없었다.

혈액검사에서는 백혈구 7900 /㎕, 혈색소 12.1 g/dL, 혈소판 142000 /㎕, 호중구 5.6%, 림프구 31.1%, 호산구 0.1%, ESR 90 mm/H, CRP 0.466 mg/dL, 총단백질 4.2 g/dL, 알부민 1.4 g/dL, BUN/Cre 5.7/0.5 mg/dL, AST/ALT 31/17 U/L, 그리고 혈청 아밀라제, 리파제, 갑상선기능 검사는 정상이었고 임신 반응 검사는 음성이었으며, 대변 지방 검사, 소변 알부민 검사는 음성이었다. 혈청 항핵항체(ANA)는 강하게 양성(speckled positive)이었고, 항ds DNA 항체역가는 33.1 IU/mL(정상; <15 IU/mL)이었다. 검사 결과 저알부민혈증이 전신 부종을 유발하였고 이는 전신성 홍반성 루푸스와 연관이 있다고 진단하였다. 소변 알부민 검사는 음성이었고 24시간 소변 총단백량은 100 mg으로 측정되었으며, 심각한 저알부민혈증이 간질환이나 흡수장애가 없는 질병상태에서 생겼으므로 소화기관 등을 통한 단백질 소실로 인한 것으로

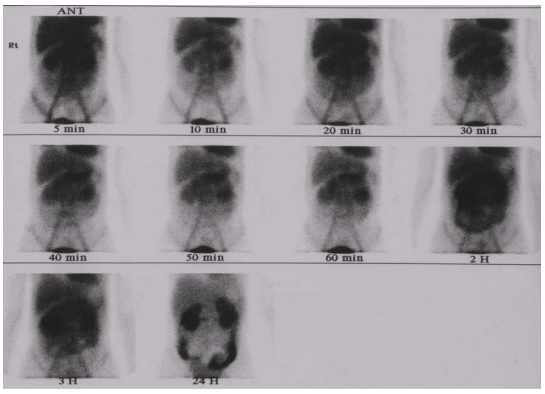

Fig. 1. In Tc^{99m}- albumin scan to trace the site of losing protein, tracer excreted through the small bowel is seen.

생각하고 단백질, 특히 알부민 소실의 위치를 검사하기 위한 정밀검사를 시행하였다. Tc^{99m}-알부민 스캔에서 트레이서가 소장을 통해서 분비되는 것이 관찰되었으며(fig.1) 위내시경과 대장내시경을 시행한 결과 상부 공장과 하부 회장 그리고 대장에서 홍반성의 점막과 비특이적 염증소견이 보였다(fig.2). 복부컴퓨터단층촬영에서 흉막 삼출액이 있었고 위, 십이지장, 상부 공장과 말단 회장에 복수를 동반한 국한된 장부종이 있었다(fig.3).

전신성 홍반성 루푸스에 의한 단백질 소실

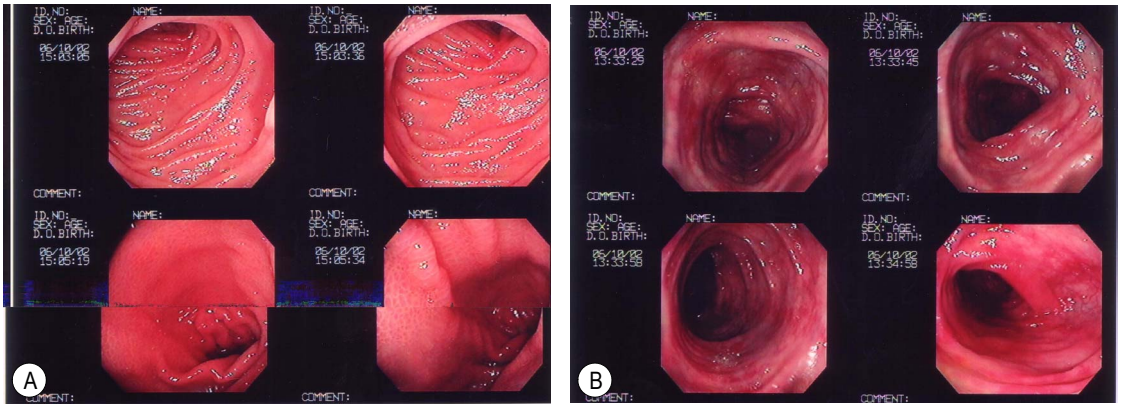

Fig. 2. Esophago-gastro-duodeno-jejunoscopy(A) and colonoscopy(B) show erythematous mucosa and nonspecific inflammation in upper jejunum, lower ileum and colon.

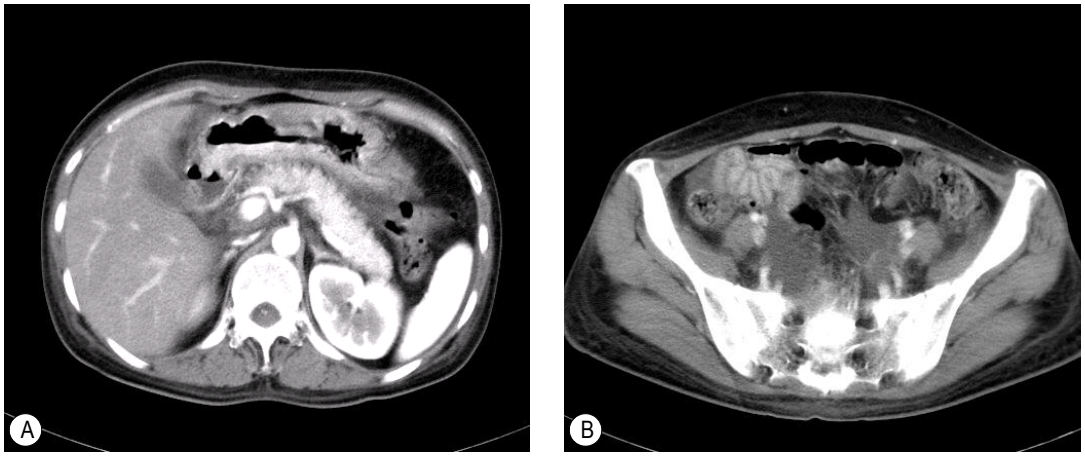

Fig. 3. Small amount of ascites is seen in upper abdomen(A) and pelvis(B).

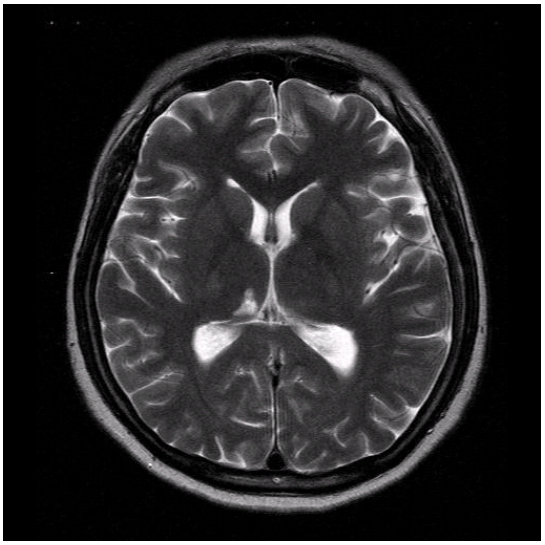

Fig. 4. On T2-weighted MR image, high signal intensity lesion with edema indicating vasculitis is seen in right thalamus.

성 장질환을 확진한 뒤 저용량 경구 당질코르티코이드를 투여하였다. 수일간의 치료에도 불구하고 저알부민혈증과 전신 부종은 진행하면서 악화되었고 불안과 수면장애가 나타났다. 뇌자기공명영상법에서는 우시상부위에 혈관염을 시사하는 부종을 가진 병변이 있었고(fig.4) 위장관 병증을 가진 전신성 홍반성 루푸스에 동반된 중추신경 혈관염으로 경구 약물투여는 약물의 흡수와 효과가 불충분할 수 있어 경정맥 메틸프레드니솔론 충격 요법(1 g/day for 3 days)과 고용량 유지요법(1 mg/kg/day)을 시행하였다. 비경구 투여 후 혈청 알부민은 증가하기 시작하여 치료 3일째에는 2.2 g/dL까지 증가되었고, 하지 함요 부종, 복수, 불안과 수면장애는 감소되었다. 이후 경구 당질코르티코이드 20 mg/day를 유지하면서 현재는 특이 증상과 징후 없이 외래에서 추적 관찰중이며, 불안감, 정신과적 문제, 복수, 안면홍조, 함요부종은 없으며, 마지막 검사실 소견 상 총단백량 7.3 g/dL, 알부민 4.1 g/dL이었고, 추적 뇌자기공명영상법에서 이전에 보이던 활동성의 혈관염 병변은 비활동성으로 호전되었다.

고 찰

단백질 소실성 장질환은 소화기관을 통한 과도한 단백질 소실을 나타내는 질환이다. 소화기관의 미란성-궤양성 질환을 포함한 점막세포손상 또는 표피박락, 림프관 폐색, 순환기 질환 및 림프종증 등은 혈관 투과성을 증가시켜 단백질 소실을 유발할 수도 있다.[1-4] 전신성 홍반성 루푸스 환자에서 저알부민혈증과 전신 부종은 주로 루푸스 신염 특히 사구체 신염과 연관되어 나타나는 임상양상이지만 드물게 소화기관을 침범하여 저알부민혈증과 전신 부종을 보일 수 있는데 매우 드물고 루푸스에 동반된 단백질 소실성 장질환은 단지 몇 예만 보고되고 있다.[2, 3, 5, 7] 원인미상의 저알부민혈증을 보이는 경우 소화기관의 과도한 단백질 소실을 반드시 고려하여 조사해야할 것이다.[2-6] 류마티스 관절염, 전신성 홍반성 루푸스와 같은 자가면역질환에서 소화기관을 통한 단백질 소실은 림프관 확장증, 혈관염 그리고 순환 면역 복합체 침착과 아나필라톡신에 의한 증가된 모세혈관 투과성에 의해서 발생할 것으로 생각된다.[6-8] 단백질 소실성 장질환에서 소화기관을 통해 대변으로 분비되는 I^{125}, Cr^{51}-알부민 트레이스의 정량, 그리고 α1-항트립신의 정량은 진단을 위한 통상적인 검사이지만, 소변에 의해 오염되거나 변비가 있으면 잘못된 결과를 나타낼 수 있다. 최근에는 Tc^{99m}-HSA (human serum albumin), Tc^{99m}-MDP (methylene diphosphonate) 스캔에 의해서 편리할 뿐만 아니라 빠르고 정

확한 진단이 가능하다.[1-5, 9] 단백질 소실성 장질환의 치료는 저지방, 고단백 그리고 중형분지 중성지방 같은 식이조절, 당질코르티코이드나 옥트레오타이드 같은 약물치료, 염증성 질환이 의심되는 경우의 수술적 치료 등이 있다.[10] 전신성 홍반성 루푸스와 연관된 단백질 소실성 장질환은 저용량 당질코르티코이드, 시클로스포린, 시클로포스파마이드 치료에 반응이 우수하여 양호한 예후를 보이지만 중증인 경우 또는 혈관염이 동반된 경우에는 경정맥 메틸프레드니솔론 충격요법이나 고용량 당질코르티코이드 치료가 더욱 효과적이다.[4, 6, 7, 9, 11, 12] Wood 등[7]은 단백질 소실성 장질환을 가진 29세 여자 전신성 홍반성 루푸스 환자에서 혈청보체(C3)로부터 기인하는 활동성 물질에 의해서 혈관 알부민 투과성이 증가되어 과도한 단백질 소실이 일어난다고 보고하였다. Molina 등[5]은 복통, 설사 그리고 부종을 호소하는 단백질 소실성 장질환을 가진 13세 흑인 전신성 홍반성 루푸스 환자를 보고했다. 그들은 불명확한 원인의 저알부민혈증과 전신부종을 가진 환자에서 단백질 소실성 장질환을 조사해야한다는 것을 강조하였다. Aoki 등[6]은 항핵항체 양성이고 전신부종을 호소하는 45세 여자환자를 전신성 홍반성 루푸스로 인한 단백질 소실성 장질환으로 진단하였으며 당질코르티코이드에 좋은 치료반응을 보였다고 보고했다. Gottorno 등[11]은 부종과 혈소판감소증을 호소하는 단백질 소실성 장질환을 가진 전신성 홍반성 루푸스 환자에게 경정맥 메틸프레드니솔론 충격 요법과 고용량 당질코르티코이드 등의 치료를 시행하였으며, 성인에서는 저용량 경구 당질코르티코이드, 소아와 몇몇 중증인 경우에는 적극적인 면역억제치료가 필요하다고 보고했다. 단백질 소실성 장질환이 저보체혈증, 항dsDNA 양성과 관계있다는 몇몇 보고가 있다.[3, 8] 본 증례는 단백질 소실성 장질환과 중추 신경계 혈관염을 가진 전신성 홍반성 루푸스로 진단하고 경정맥 메틸프레드니솔론 충격요법과 고용량 당질코르티코이드 치료를 시행하여 완전 관해를 유도할 수 있었다.

설명되지 않는 저알부민혈증과 전신부종을 가진 환자, 특히 전신성 홍반성 루푸스같은 염증성 질환을 가진 환자에서는 소화기관 등을 통한 과도한 단백질 소실을 고려해야만 한다. 최근에 Tc^{99m}-HSA, Tc^{99m}-MDP 스캔으로 단백질 소실성 장질환을 빠르고 정확하며 편리하게 진단할 수 있다. 일반적으로 저용량 경구 당질코르티코이드 치료에 반응이 있지만 몇몇 중증이고 활동성 질환일 경우 경정맥 메틸프레드니솔론 충격요법과 고용량 당질코르티코이드 치료가 더욱 효과적이다.

참 고 문 헌

1. Seok JW, Kim S, Lee SH, Kim IJ, Kim YK. Protein-losing enteropathy detected on Tc^{99m}HSA and Tc^{99m}MDP scintigraphy. Clin Nucl Med 2002 Jun:27(6):431-3.
2. Chang JM, Hwang SJ, Chen HC, Lai YH. Edema due to protein-losing enteropathy -a disorder rarely considered by nephrologists. Clin Nephrol 2002 May:57(5):392-7.
3. Northcott KA, Yoshida EM, Steinbrecher UP. Primary protein-losing enteropathy in anti-double-stranded DNA disease: The initial and sole clinical manifestation of occult systemic lupus erythematosus? J Clin Gastroenterol 2001 Oct:33(4):330-41.
4. Feldman M, Friedman LS, Sleisenger MH,

Sleisenger and Fordran's Gastro -intestinal and liver disease. 7th ed. Philadelphia: Saunders; 2002. pp446.

5. Molina JF, Brown RF, Gedalia A, Espinosa LR. Protein losing enteropathy as the initial manifestation of childhood systemic lupus erythematosus. J Rheumatol 1996 Jul:23(7): 1269-71.
6. Aoki T, Noma N, Takajo I, Yamaga J, Otsuka M,Yuchi H et al. Protein-losing gastropathy associated with autoimmune disease: successful treatment with prednisolone. J Gatroenterol 2002:37(3):204-9.
7. Wood ML, Foulds IS, French MA. Protein losing enteropathy due to systemic lupus erythematosus. Gut 1984 Sep:25(9):1013-5.
8. Nakajima A, Ohnishi S, Mimura T, Kubo K, Suzuki A, Yazaki Y et al. Protein losing enteropathy associated with hypocomplementemia and anti-nuclear antibodies. J Gastroenterol 2000:35(8):627-30.
9. Takeda H, Nishise S, Furukawa M, Nagashima R, Shinzawa H, Takahashi T. Fecal clearance of alpha1-antitrypsin with lansoprazole can detect protein-losing gastropathy. Dig Dis Sci 1999 Nov:44(11):2313-8.
10. Landzberg BR, Pochapin MB. Protein losing enteropathy an gastropathy. Curr Treat Options Gastroenterol 2001 Feb:4(1):39-49.
11. Gattorno M, Buoncopagni A, Barabino A, Barbano G, Loy A, Toma P et al. Severe hypoalbuminemia in a systemic lupus erythematosus -like patient. Eur J Pediatr 2002 Feb:161(2): 84-6.
12. Weisman MH, Weinblatt ME, Louie JS. Treatment of the Rheumatic Diseases. 2nd ed. Philadelphia: Saunders; 2001. pp 281.