대한임상신경생리학회지 7(1):34~36, 2005 ISSN 1229-6414

뇌성마비 편마비 환아의 체성감각피질 활성화에 대한 fMRI 연구 -증례 보고-

대구가톨릭대학교 의과대학 재활의학교실

이 지 인

Cortical Activation of the Somatosensory Hand Area in Hemiplegic Cerebral Palsy Patients. : fMRI Study. -Case Reports-

Zee Ihn Lee, M.D.

Department of Rehabilitation Medicine, School of Medicine, Catholic University of Daegu.

Two hemiplegic cerebral palsy patients were studied to investigate the cortical mechanisms underlying preserved somatosensory capacity, using functional MRI(fMRI). Tactile stimulation was performed by brushing of palm, during fMRI study. By the affected hand stimulation, contralateral primary somatosensory cortex was activated in patient 1 and cortical area anterior to the lesion site was activated in patient 2. We suggest that reorganization of the somatosensory cortex after brain injury can be induced by recruitment of undamaged areas adjacent to lesion site.

Key Words: Functional MRI, Cerebral palsy, Somatosensory cortex

서 론

뇌 손상 후 신경기능의 회복이 가능한 것이 뇌가소성에 의한 것이라는 것은 최근 다양한 기능적 뇌 영상 방법들이 개발되고 이를 이용한 뇌가소성에 대한 연구들이 활발히 이루어지면서 잘 알려지고 있으나 이러한 연구들은 주로 뇌 손상 후 운동신경기능 자체의 회복에 집중되어 왔다. 일반적으로 뇌 손상 시에는 운동신경과 함께 감각신경의 손상이 동반되는 경우가 많고 또한 이러한 감각신경기능의 손상이 뇌 손상 후 운동신경기능의 회복에도 중요한 영향을 주는 것은 잘 알려져 있다. 그러나 현재까지 이러한 뇌 손상 후 감각신경기능의 회복기전에 대한 연구는 미미한 실정이다.

저자들은 뇌성마비 편마비 환아 2명을 대상으로 기능적 뇌 자기공명영상을 이용하여 체성감각기능에 대한 뇌지도화를 시행한 결과 뇌 손상 특히, 미성숙한 뇌 손상 후의 감각신경기능 회복기전 중 병변 주위 대뇌 피질의 재구성을 경험하여 문헌고찰과 함께 이를 보고하고자 한다.

Address for correspondence
Zee-Ihn Lee, M.D.,
Department of Rehabilitation Medicine, School of Medicine, Catholic University of Daegu 3056-6 Daemyung 4-dong, Nam-gu, Daegu, 705-718, Korea
Tel: +82-53-650-4688 Fax: +82-53-622-4688
E-mail: zilee@cu.ac.kr

증 례

기능적 뇌 자기공명영상(Functional MRI)은 1.5T 자기공명영상장치(Vision Plus, Siemens, Erlangen, Germany)에서 두부코일을 사용하여 시행하였고 경사 자장 반향 (gradient echoplanar imaging) 기법을 적용하였다. EPI 기법의 변수는 TR/TE=2000/60, matrix=64×64, FOV=210 mm, 절편두께 5 mm로 하여 10개의 횡단면 영상을 획득하였다. 해부학적 영상은 고식적 스핀반향기법을 사용하여 T1 강조영상을 획득하였다. 체성감각자극은 딱딱한 솔을 이용하여 1 Hz의 주기로 손바닥의 일정한 면적에 심부촉각자극을 주었고 15초의 자극기와 15초의 휴식기를 각각 3회식 반복하여 60개의 영상을 획득하였다. 활성화 화소들의 지도는 기능적 자기공명영상 분석용 소프트웨어인 SPM-99을 이용하여 분석하였다.

증례 1.

생후 19개월에 넘어진 후 뇌출혈과 함께 우측 편마비

소견을 보이는 7세 남자 환아로 사고 이전까지는 정상적인 성장 및 발달양상을 나타내었다. 실내에서 짧은 거리의 독립적 보행은 가능하나 보행 시 우측 고관절의 외회전과 첨족 보행 양상을 보였다. 우측 상지 근위부의 보상적 양상을 동반하여 손가락과 손바닥 전체를 이용한 물건 잡기는 가능하나 섬세한 손가락 사용은 어려운 상태이었다. 우측(병변 측) 손바닥에서 촉각자극을 인지하기는 하나 좌측에 비하여 감소된 소견을 보였다. 일반 뇌 자기공명영상 검사에서는 좌측 두정엽의 뇌연화증 소견을 보였고 기능적 뇌 자기공명영상 검사에서는 손바닥에 촉각자극을 주었을 때 각각 반대 측 일차 체성감각 피질에서 활성화 소견을 보였으나 병변 측 자극에 의한 활성화 정도가 건 측 자극에 의한 활성화 정도에 비해 감소되어 있었다(Fig. 1).

증례 2.

좌측 편마비 소견을 보이는 5세 여자 환아로 만삭아로 출생하였으며 특별한 주산기 병력은 없었다. 현재 독립적 보행은 가능하나 보행 시 좌측 하지의 첨족 보행 양상과 좌측 팔의 고정된 양상을 나타내었다. 좌측 엄지손가락이 내전된 양상을 나타내어 양손 사용과 미세 운동조절에 장애가 있었다. 좌측(병변 측) 손바닥에서 감각 자극을 인지할 수 있으나 우측에 비하여 감소된 소견을 나타내었다. 일반 뇌 자기공명영상 검사에서는 우측 일차 체성감각 피질을 포함하여 전두엽과 두정엽의 뇌 연화증 소견을 보였고 기능적 뇌 자기공명영상 검사에서는 우측 손바닥에 감각자극을 주었을 때는 반대 측 일차 체성감각 피질에서 활성화 소견을 보였으나 좌측 손바닥에 감각자극을 주었을 때는 반대 측 이차 체성감각 피질에서 활성화 소견을 보였다(Fig. 2).

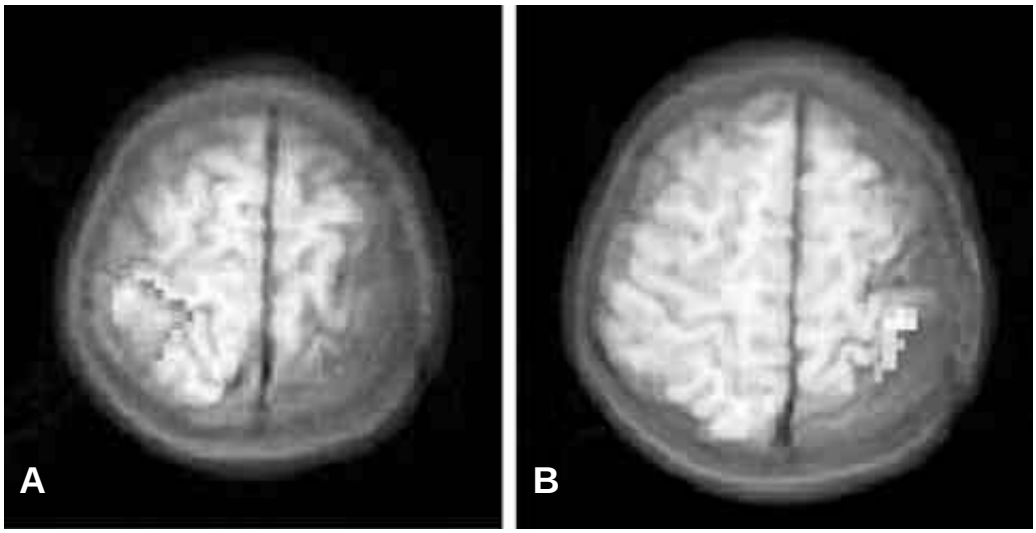

Figure 1. Functional Magnetic Resonance Imaging showed that the contralateral primary somatosensory cortices were activated by unaffected (**A**) and affected (**B**) hands stimulation, respectively. However, the amount of cortical activation during affected hand stimulation was reduced than that of nonaffected hand.

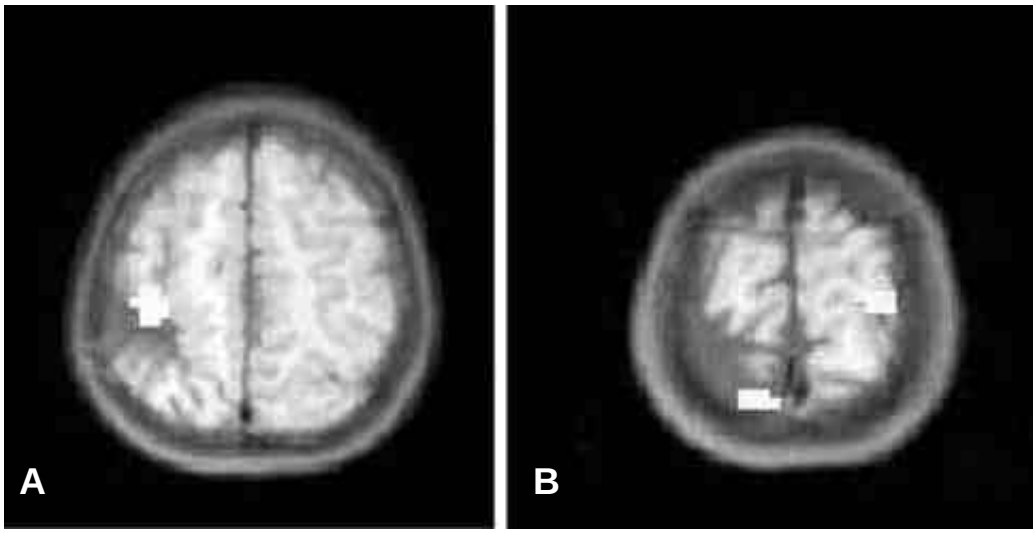

Figure 2. The fMRI showed activation of the perilesional contralateral cortex, by the affected hand stimulation (**A**). But, the contralateral primary somatosensory cortex was activated for the unaffected hand stimulation (**B**).

고 찰

최근 기능적 자기공명영상(fMRI), 단일광자방출 단층촬영(SPECT), 양전자방출 단층촬영(PET), 경두부 자기자극(TMS) 및 자기뇌파검사(MEG) 등의 다양한 기능적 뇌 영상 방법들이 발달하면서 생체 내에서 뇌 기능의 역동적 상태를 관찰하는 연구가 활발히 이루어지고 있다. 이러한 연구방법들 중 기능적 자기공명영상기법은 뇌신경의 활동성에 의한 국소적인 뇌 혈류량의 변화를 자기공명의 신호변화로 나타내는 것으로서 뇌신경의 활동 시 혈액 내 탈산소혈색소(deoxyHb)의 감소를 T2 신호강도의 증가로 영상화하는 방법으로 방사선 조사의 위험이 없고 비침습적이며 반복적인 검사가 가능하고 또한 우수한 공간적 분해능을 가지고 있어 특히 많이 이용되고 있다. 그러나 이러한 기능적 뇌 영상방법들을 이용한 현재까지의 연구들은 주로 뇌 신경망의 연구와 뇌 손상 후 운동신경기능 회복기전에 대한 연구에 집중되어 왔다.[1,2] Cramer 등[3]이 뇌경색 후 운동신경기능의 회복기전으로 병변주위 대뇌피질의 재조합, 동측 운동신경경로의 활성화, 그리고 보조운동영역의 활성화 등을 밝힌 것이 대표적인 연구 성과로 알려지고 있다.

반면 기능적 뇌 영상방법을 이용한 감각신경에 대한 연구로는 주로 통증의 인식이나 체성감각의 자극 종류에 따른 뇌 신경망에 대한 연구들이 일부 진행되어 왔을 뿐[4,5] 뇌 손상 후 뇌 가소성에 의한 감각신경기능의 회복이나 그 기전에 대한 연구는 거의 시행되지 않았다. 다만 Duffau 등[6]이 운동신경기능의 회복기전과 유사하게 일차 체성감각피질의 손상 후 회복기전으로 일차 체성감각피질 내 다른 부위의 활성화, 병변주위 재조합, 동측 신경경로의 활성화 등을 주장하기도 하였고 2001년 Cioni 등[7]은 초기 뇌 손상으로 인한 편마비 환아를 대상으로 기능적 뇌 자기공명영상을 이용하여 뇌 손상 후 감각신경기능의 회복기전으로 병변 주위 대뇌피질의 재조합과 동측 일차 체성감각피질의 활성화를 보고하기도 하였다.

한편 우측 대뇌반구 뇌경색 환자를 대상으로 자기뇌파검사를 이용한 Forss 등[8]의 연구와 대뇌반구 제거술을 받은 환자를 대상으로 기능적 뇌 자기공명영상을 이용한 Olausson 등[9]의 연구로부터 정상적으로는 촉각 자극 시 반대 측 대뇌반구 내에서 일차 체성감각 피질과 이차체성감각피질이 순차적으로 활성화되는 반면 일차체성감각피질로부터의 정상적인 연결이 없다면 병변 동측의 이차 체성감각피질은 말초로부터 직접적인 연결을 가질 것이라는 피질 하 재조합의 기전이 보고되기도 하였다.

성인의 뇌 손상 뿐만 아니라 특히 미성숙한 뇌의 손상을 가진 뇌성마비 환자들은 이러한 뇌 손상으로 인하여 비정상적인 자세 및 운동 양상을 가질 뿐 아니라 정상적인 뇌 발달 특히, 감각-운동발달 과정에 심각한 영향을 받게 된다. 그러므로 뇌 손상 후 감각신경기능의 회복기전을 규명하는 것은 뇌 손상 환자들에 있어서 향후 과학적인 재활치료법을 개발하거나 환자의 예후 예측에 활용되는 등 중요한 임상적 의의를 가질 것이다.

운동 장애 뿐만 아니라 감각 장애의 동반을 가진 뇌성마비 편마비 환아들을 대상으로 기능적 뇌 자기공명영상을 이용하여 감각자극 시 체성감각피질의 활성화를 알아보고자 한 본 증례들과 문헌고찰로부터 병변주위 대뇌피질의 활성화가 뇌 손상 후 감각신경기능 회복기전 중의 일부가 될 수 있을 것으로 생각된다.

REFERENCES

1. Carr LJ, Harrison LM, Evans AL, Stephens JA. Patterns of central motor reorganization in hemiplegic palsy. *Brain* 1993; 116: 1223-1247
2. Papanicolaou AC, Simos PG, Breier JI, et al. Brain plasticity for sensory and linguistic functions: a functional imaging study using magnetoencephalography with children and young adults. *J Child Neurol* 2001; 16: 241-252
3. Cramer SC, Moore CI, Finklestein SP, Rosen BR. A pilot study of somatotopic mapping after cortical infarct. *Stroke* 2000; 31: 668-671
4. Gasser TG, Sandalcioglu EI, Wiedemayer H, et al. A novel passive functional MRI paradigm for preoperative identification of the somatosensory cortex. *Neurosurg Rev* 2004; 27: 106-112
5. Nelson AJ, Staines WR, Graham SJ, McIlroy WE. Activation in SI and SII; the influence of vibrotactile amplitude during passive and task-relevant stimulation. *Brain Res Cogn Brain Res* 2004; 19: 174-184
6. Duffau H, Capelle L. Functional recuperation following lesions of the primary somatosensory fields. Study of compensatory mechanisms. *Neurochirurgie* 2001; 47: 557-563
7. Cioni G, Montanaro D, Tosetti M, Canapicchi R, Ghelarducci B. Reorganization of the sensorimotor cortex after early focal brain lesion: a functional MRI study in monozygotic twins. *NeuroReport* 2001; 12: 1335-1340
8. Forss N, Hietanen M, Salonen O, Hari R. Modified activation of somatosensory cortical network in patients with right-hemisphere stroke. *Brain* 1999; 122: 1889-1899
9. Olausson H, Ha B, Duncan GH, Morin C, et al. Cortical activation by tactile and painful stimuli in hemispherectomized patients. *Brain* 2001; 124: 916-927