

## 폐실질 내에 발생한 고립성 섬유성 종양

— 1예 보고 —

김건일\* · 이재웅\* · 조태준\* · 이동석\* · 이원용\* · 흥기우\* · 엄광석\*\* · 민수기\*\*\*

### A Case of Intrapulmonary Solitary Fibrous Tumor

— A case report —

Kun Il Kim, M.D.\*, Jae Woong Lee, M.D.\*, Tae Jun Jo, M.D.\*, Dong Seok Lee, M.D.\*  
Weon Yong Lee, M.D.\*, Ki Woo Hong, M.D.\*, Kwang Seok Eom, M.D.\*\*, Soo Kee Min, M.D.\*\*\*

Solitary fibrous tumor is an uncommon submesothelial mesenchymal neoplasm that arises primarily from the pleura. Extrapleural solitary fibrous tumors are rare. Solitary Fibrous tumors are often asymptomatic and discovered incidentally but may become symptomatic when vital structures are involved or they grow large. In general, solitary fibrous tumor is diagnosed on the basis of radiologic findings and its histologic features, with immunohistochemistry serving to support the diagnosis. Most solitary fibrous tumors pursue a benign course, and the single most important predictor of clinical outcome is the ability to excise the entire lesion. We experienced a case of intrapulmonary solitary tumor arising from the right lower lobe which was treated with wedge resection. We report this case of the patient.

(Korean J Thorac Cardiovasc Surg 2005;38:168-171)

**Key words:** 1. Fibrous neoplasm  
2. Lung neoplasm

### 증 례

70세 남자환자로 5년 전 폐에 종괴음영이 있다는 이야  
기 들은 후 특별한 증상이나 치료 없이 지내다 추적 관찰  
위해 내원하였다. 과거력상 2년 전 고혈압으로 진단 받고  
혈압약을 복용 중이었고 사회력상 흡연력은 없었다. 이학  
적 소견, 검사실 소견 및 폐 기능 검사 상 천식 소견을 보  
이는 것 외에 특이 소견은 없었다. 흉부 전산화 단층 촬영

상 우하엽에 2.5×3 cm 크기의 주위와 잘 구별되는 등근  
종괴가 있었으며 기관지 내로 돌출되는 소견은 보이지 않  
았다(Fig. 1). 이학적 소견과 흉부 전산화 단층 촬영 소견  
상 타 암의 전이 혹은 과오종같은 양성 종양의 의심 하에  
흉부 전산화 단층 촬영하 생검을 시행하여 중간엽 종양으  
로 진단되었고 면역조직화학검사서 CD34는 강한 양성,  
SMA (smooth muscle actin)는 약 양성, CK (cytokeratin)는  
음성, S-100은 음성의 결과를 보여 우하엽 내부에 위치한

\*한림대학교 의과대학 흉부외과학교실

Department of Thoracic and Cardiovascular Surgery, College of Medicine, Hallym University

\*\*한림대학교 의과대학 내과학교실

Department of Internal Medicine, College of Medicine, Hallym University

\*\*\*한림대학교 의과대학 병리학교실

Department of Pathology, College of Medicine, Hallym University

논문접수일 : 2004년 11월 28일, 심사통과일 : 2004년 12월 8일

책임저자 : 이재웅 (431-070) 경기도 안양시 평촌동, 한림대학교 성심병원 흉부외과

(Tel) 031-380-3815, (Fax) 031-380-1900, E-mail: ljw@hallym.or.kr

본 논문의 저작권 및 전자매체의 지적소유권은 대한흉부외과학회에 있다.

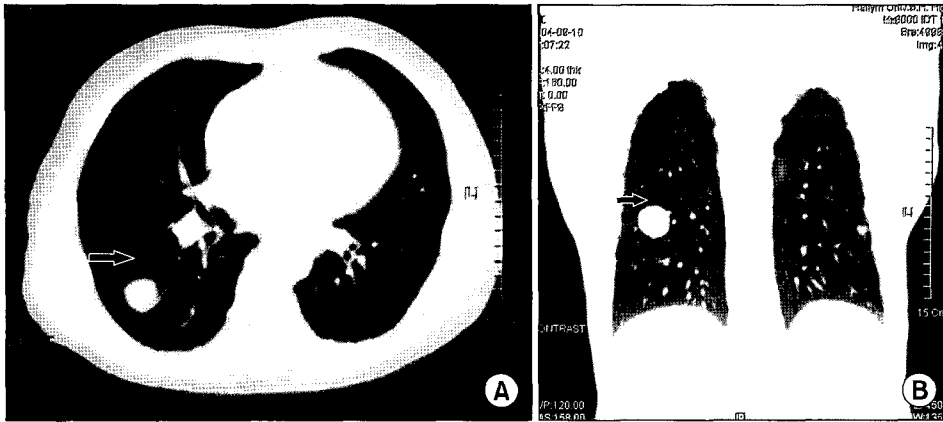


Fig. 1. Computed tomography of right lower lobe. (A) The major fissure can be seen anteriorly to the mass (arrow). (B) The major fissure can be seen superiorly to the mass (arrow).

고립성 섬유성 종양으로 의심되어 복부 초음파 검사 및 내시경 검사 등을 통해 타 장기로의 전이가 없는 것을 확인하고 수술을 하기로 하였다.

수술은 전신 마취 하에 우측 측방 흉부절개를 시행하였고 제 6늑간을 통해 개흉하였다.

흉막유착은 국소적으로 여러 군데 존재하였고 외견상 종괴는 폐 실질 내에 위치하였으며 장축 흉막으로의 침범이나 오목형성(dimpling)같은 소견은 보이지 않았다. 우하엽 상분절 내에 둥글고 단단한 종괴가 만져져 췌기 절제술을 시행하였다. 적출한 종괴는 폐 실질에 둘러싸여 있었고 장축 흉막으로의 침범 소견은 없었다. 절단면은 적회색의 충실성 종괴로 단단하였으며 괴사의 소견은 없었고 경미한 출혈의 소견만 보였다(Fig. 2).

광학 현미경에 의한 병리 조직 검사상 섬유모세포와 유사한 방추세포의 증식과 굵은 아교질 띠가 특징한 양식없이 종괴를 이루는 소견을 보였다. 그러나 이 종양에서 잘 보이는 혈관주위세포종을 연상시키는 혈관의 증식은 뚜렷하지 않았다. 면역조직화학검사는 CD34가 미만성의 강양성이 나왔고 c-kit (protooncogene protein c-kit, CD117)은 음성, CK (cytokeratin)는 음성의 결과를 보여 폐 실질내에 발생한 고립성 섬유성 종양으로 진단되었다(Fig. 3).

환자는 술 후 7일째 되는 날 흉관을 제거하고 술 후 8일째 되는 날 특별한 합병증 없이 퇴원하였으며 술 후 1개월째 특별한 이상 없이 외래 추적 관찰 중이다.

## 고 찰

고립성 섬유성 종양은 주로 장축 흉막에서 기원하는 드문 종양 중 하나로 1931년 Klemperer와 Rabin에 의해 처음 기술되었으며[1] 그 후 전자 현미경 및 면역 조직 화학이

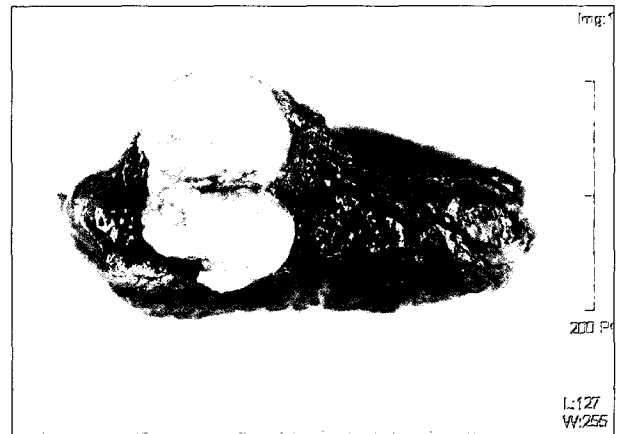


Fig. 2. Intrapulmonary white tan bulging mass, measuring 3 × 2.5 cm.

발전함에 따라 종괴하 중간엽(non-committed submesothelial mesenchyme)에서 기원한다는 사실이 밝혀졌다. 주로 흉막에서 발생한 고립성 섬유성 종양이 보고되었으며 여러 다른 부위에서도 발생할 수 있으며[2] 아주 드물게 폐실질내에서 생긴 경우가 보고된 바 있으나[3-5] 국내에서는 아직 보고된 예가 없다.

고립성 섬유성 종양은 일반적으로 천천히 자라며 호발 연령은 주로 40세에서 60세 사이이며 대체로 석면에 노출된 과거력은 없으며 흉통, 기침, 호흡곤란, 폐성골관절증, 곤봉지, 열 등의 다양한 증상이 나타날 수 있으며 이런 증상을 보이는 경우는 절반 정도로 알려져 있다. 국내에서 장 등도 22예의 고립성 섬유성 종양을 조사하여 이와 유사한 양상을 보였다고 보고하였다[6]. 일반적으로 고립성 섬유성 종양의 진단은 영상의학적 검사와 세침 흡인을 통한 생검으로 하나 병리학적으로 다양한 형태를 나타내는




Fig. 3. Pathologic finding. (A) The proliferation of fibroblast-like spindle cells intermingled with thick bands of collagen (H&E, ×400). (B) Immunohistochemical stain for CD34 is strong positive (IHC CD34, ×200).

특성이 있어 이 검사만으로는 확진을 하지 못하는 경우가 있고 면역조직화학 검사를 하여 진단에 도움을 받을 수 있다. 고립성 섬유성 종양은 전산화 단층 촬영과 자기공명영상에서 대부분 불균질의 연부조직 음영의 종괴 소견을 보이고, 조영제 주입 후 지연 촬영에서 주변의 풍부한 혈관 발육에 의한 강한 음영의 증가 소견을 보인다. 조직학적으로는 방추세포의 증식과 이들 세포 사이에 존재하는 굵은 띠를 이루는 아교질이 특징적인 소견이며 면역조직화학 검사 상에서 CD34, CD99, BCL-2의 양성소견과 S-100 단백질과 cytokeratin의 음성소견을 통해 섬유종증, 섬유육종, 종피종, 신경집종 등과 감별할 수 있다.

대부분의 고립성 섬유성 종양들은 양성의 과정을 보이나 드물게는 전이나 악성경향이 보고되어 종양의 완전한 제거가 수술의 원칙이 된다. England 등은 고립성 섬유성 종양의 약 23% 정도에서 임상적으로 악성 경향을 보인다고 보고하였다[7]. 예후에 좋지 않은 영향을 미치는 요소로 침윤성 경계(infiltrating border), 높은 세포충실성, 다형성(pleomorphism), 10개의 고배율 시야에서 4개 이상의 유사분열 소견, 괴사와 출혈 등이 있으나 조직학적 소견보다 완전한 병변의 제거 가능 여부가 가장 중요한 예후 예측 인자가 되는 것으로 알려져 있으며[7] Gold 등은 다양한 위치의 79예의 고립성 섬유성 종양에서 수술적 제거 후 낮은 재발률을 보고하였다[8].

저자들이 경험한 본 예는 타 장기로의 전이가 없는 우

하엽 폐 실질 내에 위치한 고립성 섬유성 종양이었다.

### 참 고 문 헌

1. Klemperer P, Rabin CB. *Primary neoplasms of the pleura.* Arch Pathol 1931;11:385-412.
2. Rodriguez I, Ayala E, Caballero C, et al. *Solitary fibrous tumor of the thyroid gland: report of seven cases.* Am J Surg Pathol 2001;25:1424-8.
3. Yousema SA, Flynn SD. *Intrapulmonary localized fibrous tumor: intraparenchymal so-called localized fibrous tumor.* Am J Clin Pathol 1988;89:365-9.
4. Goodland JR, Fletcher CDM. *Solitary fibrous tumour arising at unusual sites: analysis of a series.* Histopathology 1991; 19:515-22.
5. Caruso RA, LaSpada F, Gaeta M, Minutoli I, Inferrera C. *Report of an intrapulmonary solitary fibrous tumor: fine-needle aspiration cytologic findings, clinicopathological, and immunohistochemical features.* Diagn Cytopathol 1996;14:64-7.
6. Chang JW, Kim JG, Kim KM, Shim YM, Han JH, Lee KS. *Surgical resection of solitary fibrous tumors of the pleura.* Korean J Thorac Cardiovasc Surg 2004;37:432-7.
7. England DM, Hochholzer L, McCarthy MJ. *Localized benign and malignant fibrous tumors of the pleura. a clinicopathologic review of 223 cases.* Am J Surg Pathol 1989;13:640-58.
8. Gold JS, Antonescu CR, Hajdu C, et al. *Clinicopathologic correlates of solitary fibrous tumors.* Cancer 2002;94:1057-68.

=국문 초록=

고립성 섬유성 종양은 주로 흉막에서 발생하는 드문 종양으로 중피하 중간엽에서 기원하며 드물게 흉막 외에서 발생하기도 한다. 많은 경우에서 증상이 없이 우연히 발견되나 다른 중요 장기를 침범하거나 종양의 크기가 커질 경우 증상이 나타나기도 한다. 일반적으로 진단은 영상의학적 검사와 세침흡인을 통한 생검으로 하며 면역조직화학검사를 시행하여 더 정확히 판별할 수 있다. 대부분의 경우 양성인 경과를 보이며 병변의 완전한 제거 여부가 가장 중요한 예후 인자가 된다고 알려져 있다. 저자들은 우하엽에 발생한 폐실질 내에 생긴 고립성 섬유성 종양을 췌기 절제술로 치험하여 이에 보고하는 바이다.

- 중심 단어 : 1. 섬유성 종양  
2. 폐종양