

흉강입구를 침범한 종양의 근골보존 경흉골병 접근술을 이용한 치유

— 1예 보고 —

김연수* · 최찬영** · 김옥성* · 류지윤* · 장우익* · 김민경*** · 조성준****

Treatment of Tumor Involving Thoracic Inlet by Using Transmanubrial Osteomuscular Sparing Approach

— One case report —

Yeon Soo Kim, M.D.*, Chan Young Choi, M.D.**, Wook Sung Kim, M.D.*, Ji Yoon Ryoo, M.D.*
Woo Ik Chang, M.D.*, Min-Kyung Kim, M.D.***, Seong Joon Cho, M.D.****

The operative case of transmanubrial osteomuscular sparing approach for the tumor involving thoracic inlet is reported. A 69-year-old man visited the hospital due to right upper extremity weakness. Chest roentgenogram showed bronchiectasis, chronic pulmonary tuberculosis, and fungal ball in right upper lobe. On computed tomogram, tumor was located in epidural space of the 6th, the 7th cervical, and the 1st thoracic spine and extended to the apex of the right thorax. A neurosurgeon performed laminectomy and removed the tumor located in the spinal canal. A thoracic surgeon performed a transmanubrial osteomuscular sparing approach and removed the tumor involving thoracic inlet. The tumor was diagnosed as hemangiopericytoma. The patient recovered without complication.

(Korean J Thorac Cardiovasc Surg 2005;38:175-179)

Key words: 1. Thorax neoplasm
2. Hemangiopericytoma
3. Chert wall

증례

폐결핵과 고혈압의 병력이 있는 69세의 남자 환자가 7개월 전부터 시작된 우측 상지의 근력 약화를 주소로 내원하였다. 폐결핵은 10년 전 진단되어 치료 후 완치 판정을 받았다. 이학적 검사에서 우측 손바닥 근육이 위축되

어 있고, 우측 손목 아래 근육 운동 약화 소견이 있었다. 우측팔에 타진통이 있었고, 다른 감각 이상은 없었다.

단순 흉부 촬영(Fig. 1)에서 우측 폐의 상엽에 기관지 확장증, 만성 결핵과 진균덩이(fungal ball)가 관찰되었다. 전산화단층촬영(Fig. 2)에서 제 6, 7번 경추와 제 1번 흉추의 척추강 내 경막외에 위치한 비교적 균질한 등음영의 종양

*인제대학교 일산백병원 흉부외과학교실
Department of Thoracic and Cardiovascular Surgery, Ilsan Paik Hospital, College of Medicine, Inje University
**인제대학교 일산백병원 신경외과학교실
Department of Neurosurgery, Ilsan Paik Hospital, College of Medicine, Inje University
***인제대학교 일산백병원 병리학교실
Department of Pathology, Ilsan Paik Hospital, College of Medicine, Inje University
****강원대학교 의과대학 흉부외과학교실
Department of Thoracic and Cardiovascular Surgery, College of Medicine, Kangwon National University
논문접수일 : 2004년 12월 6일, 심사통과일 : 2005년 1월 6일
책임저자 : 김연수 (411-706) 경기도 고양시 일산구 대화동 2240, 일산백병원 흉부외과
(Tel) 031-910-7365, (Fax) 031-910-7614, E-mail: kimyns@ilsanpaik.ac.kr
본 논문의 저작권 및 전자매체의 지적소유권은 대한흉부외과학회에 있다.

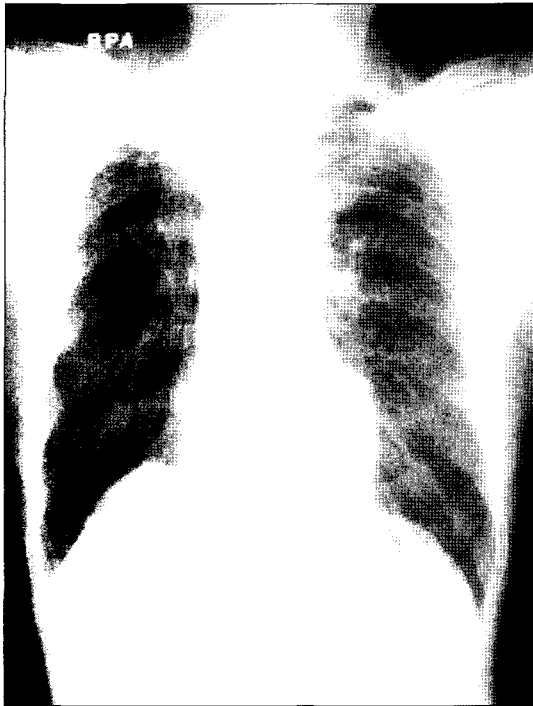


Fig. 1. Preoperative plain roentgenogram of chest. It shows bronchiectasis, chronic pulmonary tuberculosis, and fungal ball in the right upper lobe of lung.

이 척추체의 우측 후측방을 약간 미란하면서, 확장된 제 6~7번 경추 우측 신경공을 통하여 아령 모양으로 우측 폐 첨부까지 연장되어 있었으나 주위 조직과 침윤소견은 없었고, 폐문과 종격동 림프절은 커져 있지 않았다. 자기공명영상 T1 강조 영상에서 등신호 강도, T2 강조 영상에서 고신호 강도, 조영 증강이 잘 되는 약 7 cm 크기의 종양이 제 6번 경추에서 제 2번 흉추까지 걸쳐 있었으며, 주위 조직과 침윤소견은 없이 경계가 잘 그려졌다. 우측 상지의 근전도 검사에서는 제 5, 6, 7, 8번 경추 신경근병증에 부합되는 전기생리학적 이상 소견이 관찰되었다. 이상의 결과에서 신경종으로 판단되어 수술을 시행하였다.

우선 신경외과에서 수술을 시행하였다. 엎드린 자세에서 제 6, 7번 경추, 제 1번 흉추 후궁절제술을 시행하였는데 종양은 척추강의 우측 절반을 차지하고 있어 압박으로 인한 척수 경막의 함입이 관찰되었다. 종양은 우측 제 6, 7, 8번 경추 신경근 후방에 위치해 있었다. 종양의 피막은 제 7번 경추 신경근의 경막에 유착되어 있었고 척추 신경공은 크게 확장되어 있었다. 종양 절제를 시행하였으며, 동결절편검사서 신경종으로 추정되었다.

척추 신경공 바깥으로 자라난 종양 제거를 위하여 환자를 누운 자세로 바꾸고 흉부외과에서 수술을 시행하였다. 피부 절개를 흉쇄유돌근(sternocleidomastoid muscle)의 앞 경계를 따라 비스듬히 내려 흉골상절흔(sternal notch)의 중앙부까지 넣었으며, 흉골상절흔에서 수직으로 제1늑골간 높이까지 넣었고, 우측 제1늑골간으로 평행하게 외측으로 시행하였다. 우측 제1늑골간을 박리하여 우측 내유동맥(internal mammary artery)을 절찰한 후 절제하였다. 흉골병은 상부와 우측으로 각각 절반을 절개하였고, 우측 제 1번 갈비연골을 절제하였다. 흉골설골근(sternohyoid muscle)과 흉골갑상근(sternothyroid muscle)을 절단하였다. 절단된 흉골병에 흉쇄유돌근과 흉근(pectoralis muscle)을 붙인 채로 서서히 들어올렸고, 이때 노출된 쇄골하근(subclavius muscle)을 쇄골하정맥이 손상되지 않도록 조심스럽게 절개하였다. 들어올린 근골격피판(musculoskeletal flap)을 견인기에 고정하여 시야를 확보하였다. 횡격막 신경을 보존하였고, 경정맥과 경동맥 사이를 박리하여 종양을 확인하였다(Fig. 3). 종양은 혈관성이 풍부해 보이는 붉은색 피막으로 싸여져 있어 경계가 분명하였고, 고무 정도의 경도를 가졌으며, 주위 조직과의 유착은 없었다. 내측으로 기도와 식도의 사이로 자라 들어갔으며, 하측으로 제1번 늑골의 아래로 3.5 cm 정도를 흉막외면(extrapleural plane)을 따라 자라 들어가 있었다. 종양을 제거한 후, 흉골병은 철사를 이용하여 2개의 단속봉합으로 고정하였고, 배액관을 거치한 후 상처를 봉합하였다. 절제된 종양은 척추에서 발생한 원발성 경막외 혈관외피세포종으로 최종 진단되었으며, 특별한 합병증 없이 술 후 13일째 퇴원하였다. 환자는 수술 후 추가적 보조치료를 거부하여 단순 관찰 중이다.

고 찰

흉강입구를 침범하는 종양은 중요한 혈관 및 목에서 내려오는 신경과 근접해 있어, 외과적이 수술 시 어려운 문제가 될 수 있다. 후측방개흉술을 뒤쪽 위로 더 절개하는 연장후측방개흉술로 수술을 시행할 수 있으나 접근이 용이하지 않아서 다양한 접근법들이 제안되었다. 전방경경부접근술(anterior transcervical approach)은 쇄골의 내측 절반, 흉쇄유돌근의 부착부 및 흉근을 절제하여 시행된다[1]. 이러한 근골 절제(musculoskeletal resection)는 수술 후 어깨의 불안정, 쇄약, 변형을 초래하고, 목 자세의 중대한 변화를 가져올 수 있으며, 흉벽의 절제를 동반한 경우 호흡근이 발생할 수 있다. Nazari[2]는 쇄골을 분할하지 않

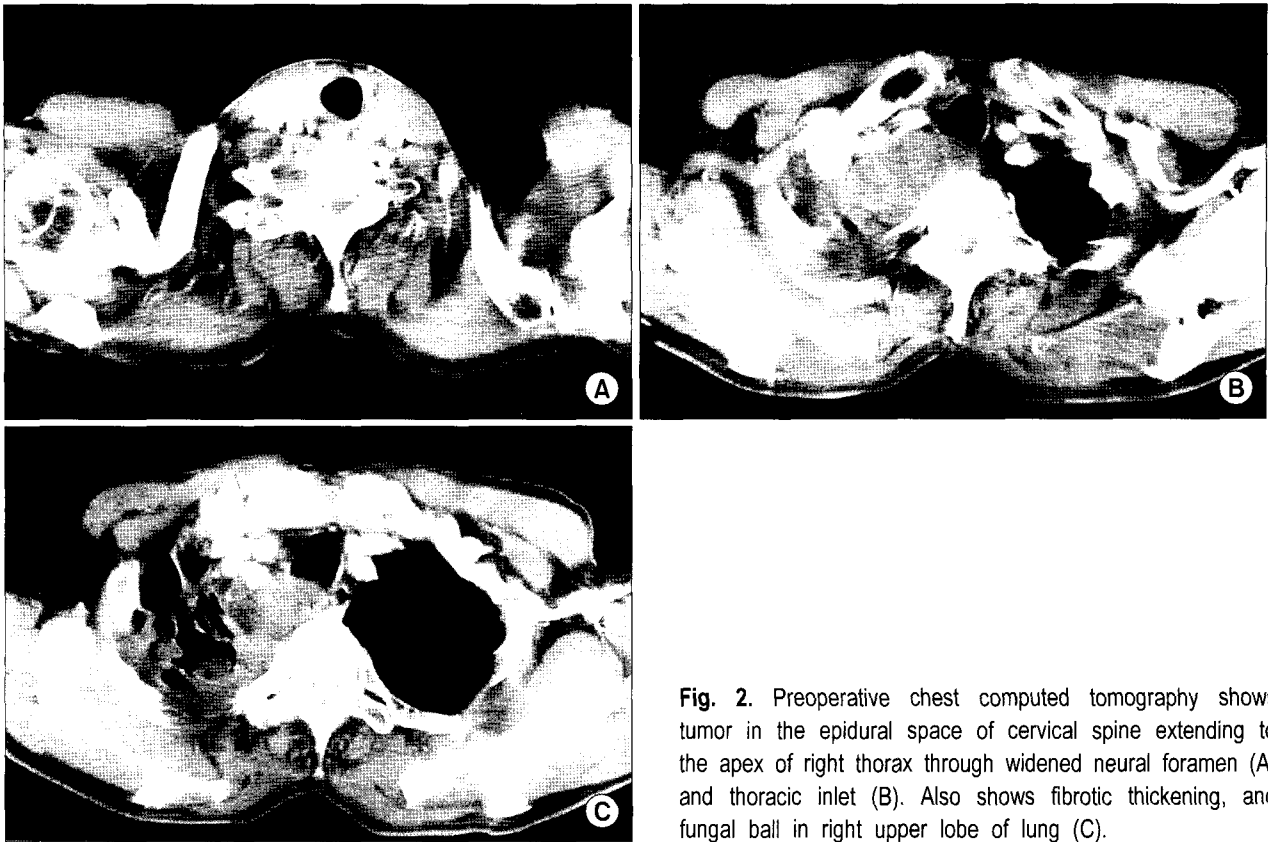


Fig. 2. Preoperative chest computed tomography shows tumor in the epidural space of cervical spine extending to the apex of right thorax through widened neural foramen (A) and thoracic inlet (B). Also shows fibrotic thickening, and fungal ball in right upper lobe of lung (C).

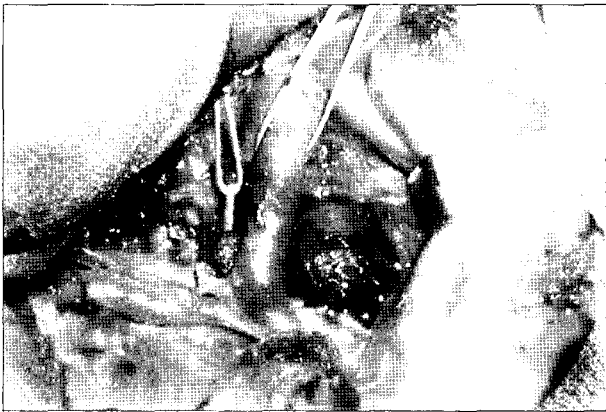


Fig. 3. The mass in thoracic inlet is exposed between jugular vein and carotid artery.

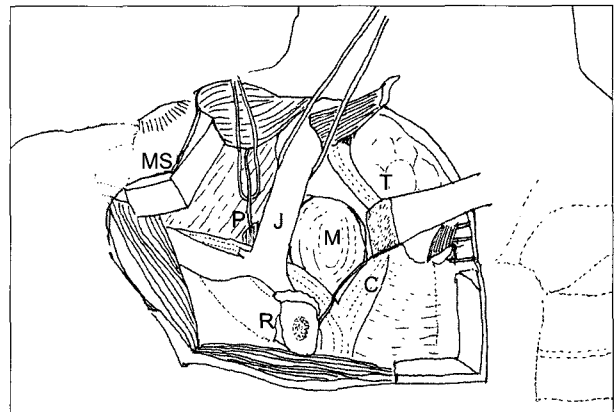


Fig. 4. Schematic drawing of operative field. C=Carotid artery; J=Jugular vein; P=Phrenic nerve; T=Thyroid gland; M=Mass; MS=Musculoskeletal flap; R=1st rib.

는 변형된 전방경경부접근술을 보고하였다. 그러나 이 방법 역시 흉쇄유돌근을 절제하며, 흉쇄골 관절(sternoclavicular joint)을 관절이단(disarticulation)하는 단점이 있다. Korst와 Burt[3]는 반조가비접근술(hemi-clamshell approach)을 보고하였는데, 이 방법은 폐문 및 폐 혈관을 노출하기

좋고, 흉벽절제에서 크기의 제한이 없으며, 쇄골을 절단하지 않고, 흉쇄골 관절을 보존하는 장점이 있으나, 흉강 입구의 원위부 혈관을 수술하는 데 어려움이 있으며, 뒤쪽의 흉벽과 척추를 침윤한 경우에 절제가 어렵고, 수술 후

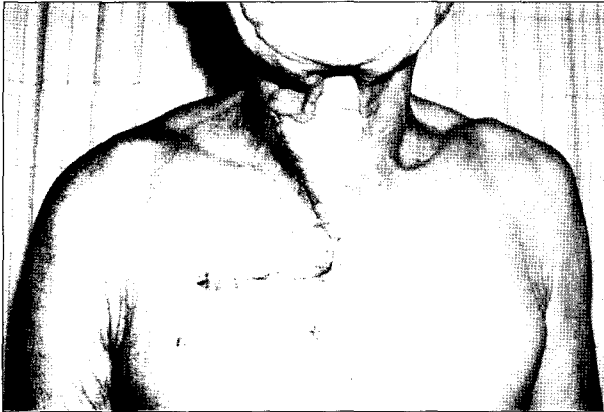


Fig. 5. Postoperative photograph at discharge.

동요가슴(flail chest)의 발생 위험이 있다[4]. Rusca 등[5]은 변형된 반조가비접근술을 보고하였는데, 이는 반조가비접근술로는 흉강입구의 접근이 용이하지 않은 것을 보완하기 위해서 위쪽의 피부절개를 흉쇄유돌근의 앞면을 따라 시행하는 방법이다.

근골보존 경흉골병 접근술은 Grunenwald 등[4]이 보고한 술식으로 흉쇄유돌근과 쇄골을 절제하지 않고 흉쇄골관절을 보존하여, 우수한 미용적, 기능적 결과를 보였다. 근보존 전측방개흉술(muscle sparing anterolateral thoracotomy)을 추가할 경우, 수술 중 환자의 자세 교정 없이 목과 가슴을 포함하는 정확한 총괄 절제(en bloc resection)가 가능하고, 폐절제나 림프절 절제술을 위한 폐문 주변의 절개가 가능하게 되어 근골보존 경흉골병 접근술을 보다 다양한 경우에 적용할 수 있으며 환자에게는 보다 덜 침습적인 방법이라고 하였다[6].

흉강입구를 침범한 종양의 수술을 시행하는 데는 다양한 접근 방법이 있기 때문에, 이들 방법의 장단점을 파악하여 시술을 선택해야 할 것이다. 본 증례는 우측 폐의 상엽에 기관지 확장증, 만성 결핵과 진균덩이(fungal ball)가

동반되어 흉강을 통하여 접근할 경우 수술도 어렵고, 폐의 손상, 다량 출혈이 예측되었다. 종양은 주위 구조에 침윤한 소견이 없어, 주변 조직의 광범위한 절제가 필요하지 않은 상황이었다. 흉강입구의 시야를 확보하여 혈관 및 신경을 보존하고, 수술 후 폐와 우측 상지의 기능을 보존하는 것을 목적으로 근골보존 경흉골병 접근술을 통한 수술을 시도하였으며, 환자는 특별한 문제없이 술 후 13일째 퇴원하였다. 일산백병원 흉부외과학교실에서는 흉강입구를 침범한 아령 종양이 있는 환자에서 쇄골을 절제하지 않고 흉쇄유돌근과 흉근을 보존하면서 흉골을 부분 절제하고 수술을 시행하여, 상지 및 호흡 기능을 보존하며 종양을 절제할 수 있었기에 문헌고찰과 함께 보고하고자 한다.

참 고 문 헌

1. Dartevela P, Chapelier AR, Macchiarini P, et al. *Anterior transcervical-thoracic approach for radical resection of lung tumors invading the thoracic inlet.* J Thorac Cardiovasc Surg 1993;105:1025-34.
2. Nazari S. *Transcervical approach (Dartevelle technique) for resection of lung tumors invading the thoracic inlet, sparing the clavicle.* J Thorac Cardiovasc Surg 1996;112:558-9.
3. Korst RJ, Burt ME. *Cervicothoracic tumors: results of resection by the "hemi-clamshell" approach.* J Thorac Cardiovasc Surg 1998;115:286-95.
4. Grunenwald D, Spaggiari L. *Transmanubrial osteomuscular sparing approach for apical chest tumors.* Ann Thorac Surg 1997;63:563-6.
5. Rusca M, Carbognani P, Bobbio P. *The modified "hemi-clamshell" approach for tumors of the cervicothoracic junction.* Ann Thorac Surg 2000;69:1961-3.
6. Spaggiari L, Pastorino U. *Transmanubrial approach with antero-lateral thoracotomy for apical chest tumor.* Ann Thorac Surg 1999;68:590-3.

=국문 초록=

홍강입구를 침범한 종양을 근골보존 경흉골병 접근술을 이용하여 수술한 증례를 보고하고자 한다. 우측 상지의 근력 약화를 주소로 69세의 남자 환자가 내원하였다. 단순 흉부 방사선 사진에서 우측 폐 상엽에 기관지 확장증, 만성 결핵과 진균병이 관찰되었다. 전산화단층촬영에서 종양이 제 6, 7번 경추와 제 1번 흉추의 척추강내 경막외에 위치하며 우측 흉곽 침부에까지 연장되어 있었다. 신경외과에서 먼저 후궁절제술을 시행하여 척추강 안의 종양을 절제한 후, 흉부외과에서 근골보존 경흉골병 접근술을 통하여 홍강입구를 침범한 종양을 제거하였다. 종양은 혈관외피세포종으로 진단되었으며, 환자는 수술 후 합병증 없이 회복되었다.

- 중심 단어 : 1. 흉곽종양
2. 혈관주위세포종
3. 흉벽