

혈관주위세포종의 폐전이 1례

¹연세대학교 의과대학 내과학교실, ²병리학교실, ³폐질환연구소, ⁴BK21 의과학 사업단, ⁵암전이 연구센터
변민광¹, 이정은¹, 정우영¹, 박무식¹, 문진욱¹, 한창훈¹, 강신명¹, 임범진², 박영년², 김영삼^{1,3}, 김세규^{1,3,4,5}, 장 준^{1,3}, 김성규^{1,3}

A Case of Metastatic Hemangiopericytoma in Lung

Min Kwang Byun, M.D.¹, Jung Eun Lee, M.D.¹, Woo Young Jung, M.D.¹, Moo Suk Park, M.D.¹, Jin Wook Moon, M.D.¹,
Chang Hoon Hahn, M.D.¹, Shin Myung Kang, M.D.¹, Bum Jin Im, M.D.², Young Nyun Park, M.D.², Young Sam Kim, M.D.^{1,3},
Se Kyu Kim, M.D.^{1,3}, Joon Chang, M.D.^{1,3}, Sung Kyu Kim, M.D.^{1,3,4,5}

¹Department of Internal Medicine, ²Pathology, ³The Institute of Chest Diseases, ⁴Brain Korea 21 Project for Medical Sciences, and
⁵Cancer Metastasis Research Center Yonsei University College of Medicine, Seoul, Korea

Hemangiopericytoma is a rare neoplasm that originates from small peri-capillary spindle shaped cells called pericytes. The most common sites of origin are the thigh, the pelvis and the retroperitoneum. A primary pulmonary hemangiopericytoma is particularly unusual. However, more than 50% of hemangiopericytoma cases metastasize to the lungs, the bone, and the liver. A long-term clinical and radiological follow up is recommended due to the high risk of recurrence of a potential malignancy. We report a case of a metastatic hemangiopericytoma in the lung that had initially developed in the thigh of a 53 year-old woman 6 years ago. The authors emphasize the long-term follow-up of this type of rare sarcoma. (*Tuberc Respir Dis* 2005; 59: 551-555)

Key words : Hemangiopericytoma, Lung, Metastasis

서 론

혈관주위세포종(hemangiopericytoma)은 모세혈관이나 세정맥의 기저부에 존재하는 혈관주위세포(pericyte)에서 발생하는 비교적 드문 종양으로 1942년 Stout와 Murray¹에 의해 처음 보고되었다. 혈관주위세포종은 주로 대퇴부와 후복막에 호발하며 이 외에 두경부, 상지, 소화장기등 체내 어디에서든지 발생할 수 있으나² 원발성 폐종양은 드물다³.

혈관주위세포종은 대부분 잠재적 악성으로 간주되며, 폐, 골, 간 등으로 전이가 가능한 것으로 알려져 있으나 완치판정 5년 후 원발부위의 재발이 없이 폐로 전이된 증례에 대한 국내 보고는 없다. 저자들은 서혜부에서 원발하여 폐로 전이된 악성 혈관주위세포종 1례를 경험하였기에, 이를 문헌 고찰과 함께 보고하는 바이다.

Address for correspondence : **Sung Kyu Kim, M.D.**
Department of Internal Medicine,
Yonsei University College of Medicine,
CPO Box 8044, Seoul, Korea.
Phone : 02-2228-1938 Fax : 02-393-6884
E-mail : skkimpul@yumc.yonsei.ac.kr
Received : Jul. 28. 2005
Accepted : Sep. 29. 2005

증 례

환 자 : 윤O원, 여자, 53세

주 소 : 우연히 발견된 다발성 폐결절

현병력 : 1991년 좌측 서혜부에서 만져지는 종괴로 타병원에서 부분절제술을 시행 하여 혈관주위세포종으로 진단 받은 후 1992년 본원에 내원하여 10 x 7 cm 크기의 잔여 종괴에 대해 색전술 및 종괴감쇄술(debulking operation) 시행 받았다. 이후 6,000 cGy의 방사선치료 후 완치판정 받고 외래 관찰 하던 중 1997년부터 좌측 하지의 운동저하가 발생하였다. 좌측 대퇴골두 무혈성괴사 진단하에 수술을 준비하던 중 단순 흉부 X-선 촬영상 양측 전 폐야에 다발성 폐결절이 발견되었다.

과거력 및 가족력 : 특이사항 없음.

이학적 검사 소견 : 기침, 객혈, 흉통 등의 호흡기 증상은 없었으나 3개월간 2 Kg의 체중감소가 있었다. 입원당시 혈압은 120/80 mmHg, 체온 36.4°C, 맥박수 78회/분, 호흡수 16회/분이었다. 의식은 명료하였으나, 만성 병색을 보였다. 경부 및 액와부의 림프절 비대 소견은 관찰되지 않았고, 흉부 진찰상 양측 폐야의 호흡음은 깨끗하였으며, 심잡음은 청진되지 않았다. 복부에서 간이나 비장종대는 관찰되지 않았다. 양측

하지에 함요 부종은 없었으며, 신경학적 검사상 좌측 하지에 운동장애 보였으나 감각은 정상이었다.

검사실 소견 : 말초혈액검사상 백혈구 $6660/\text{mm}^3$, 혈색소 14.2 g/dL , 헤마토크릿 40.2% , 혈소판 $207,000/\text{mm}^3$ 이었다. 일반화학검사상 총단백질 7.8 g/dL , 알부민 4.7 g/dL , 총콜레스테롤 210 mg/dL , AST 26 IU/L , ALT 20 IU/L , 총빌리루빈 0.3 mg/dL , BUN 21 mg/dL , creatinine 1.0 mg/dL , alkaline phosphatase 97 IU/L , 요산 3.4 mg/dL , calcium 10.1 mg/dL , inorganic phosphate 2.2 mg/dL 이었다. 일반 요 검사상 이상소견 없었다.

방사선학적 검사소견 : 단순 흉부 X-선 촬영과 흉부 전산화단층촬영(Fig. 1)상 양측 폐에 석회화가 없는 다양한 크기의 다발성 폐결절이 관찰되었고, 주위 림프절 및 조직은 정상 소견을 보였다. 흉부 초음파 인도 하에 우폐 상부의 폐결절에서 경피세침흡인생검을 실시하였다. 대퇴부 검사상 무혈성 괴사소견이 보였으나 종양 재발의 증거는 없었다.

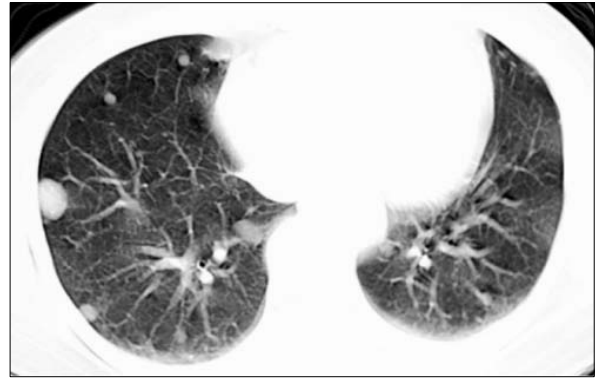


Figure 1. Chest CT scan shows multiple variable-sized, well defined nodules on the both lungs. No lymph node enlargement in hilum, mediastinum, and supraclavicular fossa.

병리조직학적 소견 : 1992년 실시한 좌측 대퇴부 종괴의 조직검사소견(Fig. 2-1,2)과 유사하게 폐 생검 조직검사(Fig. 2-3)상 편평 단층 내피세포로 구성된 모세혈관들이 산재해있고, 타원형의 핵 및 불분명한 경계의 세포질을 가진 종양세포가 주위와 내피층을

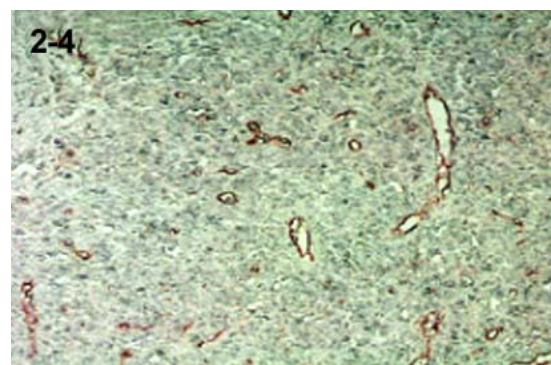
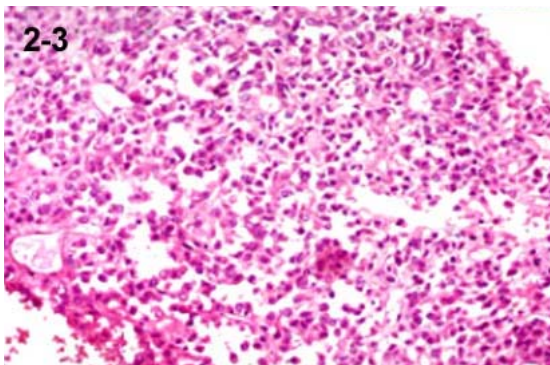
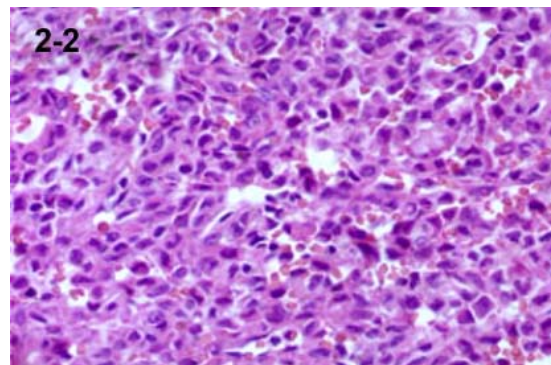
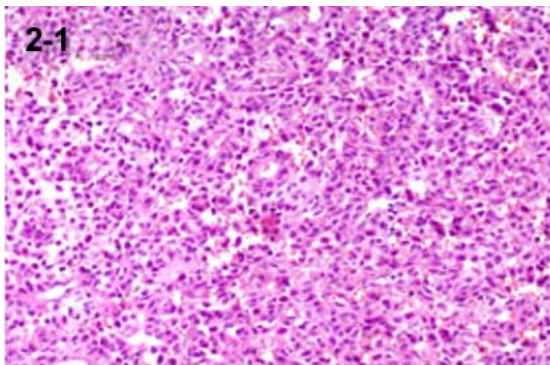


Figure 2. The tumor is histologically composed of numerous polygonal cells with monomorphic nuclei and eosinophilic cytoplasm (H&E; 200) (2-1). These cells are arranged around numerous thin-walled vessels (H&E; 400) (2-2). The needle aspiration cytology smear from the pulmonary lesion reveals abundant tumor cells with similar morphology (H&E; 200) (2-3). Immunohistochemical stain with S100 is negative (Fig. 2-4).

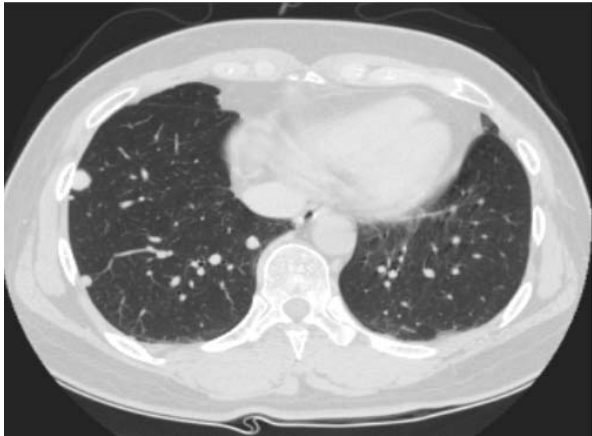


Figure 3. Chest CT scan shows decreased size of nodules on the both lungs after 6 years follow up.

따라 밀집되어 있었다.

임상 경과 : 좌측 서혜부에서 원발한 혈관주위세포종의 폐전이 진단하에 항암약물치료를 권유하였으나 환자가 원하지 않아 치료없이 경과 관찰 중으로 현재 까지 6년 동안 환자의 증상 및 징후, 방사선학적 소견의 유의한 변화는 없는 상태이다.

고 찰

혈관주위세포종은 1942년 Stout와 Murray¹에 의해 최초로 기술된 비교적 드문 종양으로 혈관의 외벽을 구성하는 혈관주위세포에서 발생하는 혈관이 풍부한 종양이다. 혈관주위세포는 세혈관 및 세정맥의 내피 세포를 둘러싸고 있는 원형질 돌기를 가진 방추형 또는 타원형의 세포로 기저막의 내부에 존재하며, 혈관주위세포종은 세동맥의 평활근과 연결되어 수축기능을 갖고 있고 혈액유동을 조절하는 것으로 알려져 있으며, 또한 탐식기능이 있다고 하나 확실하지는 않다⁴.

혈관주위세포종은 신체의 모든 부위에서 발생할 수 있으나 근골조직에서 비교적 많이 발생하며 주로 하지, 상지, 후복강, 골반, 두부, 경부 등에 발생하고, 폐는 혈관이 풍부함에도 불구하고 원발성으로 발생하는 경우는 매우 드물다⁵.

혈관주위세포종은 모든 연령에서 발생하나⁶, 주로 40~60대에 많이 발생한다⁷. 남녀 발생빈도는 비슷하

나^{6,8}, 유아 및 소아에서는 대부분 남자에서 발생하고⁵, 폐에서 발생하는 경우는 여자가 64%로 약간 많은 것으로 알려져 있다⁴. 본 증례의 혈관주위세포종은 서혜부에서 기인하여 원발 부위의 재발 없이 폐로 전이된 경우로 53세의 여자에서 발생하였다.

혈관주위세포종은 조직학적으로는 양성과 악성의 경계가 불분명하다. 임상적으로 30년간 전이 없이 생존했던 보고가 있는 반면², 완전 절제를 하였음에도 불구하고 50%에서 재발하고 수술 1년 후 사망률이 25%에 달한다는 보고⁷도 있어 모두 잠재적 악성으로 간주된다. 전이는 주로 혈액을 통해서 일어나는데 폐나 골 전이가 가능하며 첫 치료를 시행하고 16년 후 까지도 발견되므로⁸ 장기간의 주기적 경과 관찰이 필요하다.

혈관주위세포종의 증상은 종양이 서서히 커지기 때문에 진단 시 대부분 증상이 없으며² 종괴가 커져 주위 신경조직을 압박할 경우 통증이 나타날 수 있다. 원발성 폐 혈관주위세포종이나 혈관주위세포종의 폐전이의 경우도 다른 폐종양과 감별할 수 있는 특징적인 임상적, 방사선학적 소견은 없으며 증상이 있더라도 기침, 흉통, 객혈 등의 비특이적인 증상만이 나타날 수 있다⁶. 본 증례의 경우에서도 임상 증상 없이 좌측 대퇴골두 무혈성 괴사로 수술 준비하던 중 우연히 발견되었다.

일반적으로 단순 흉부 X-선 촬영과 흉부 전산화단층촬영상 주위 조직과의 경계가 분명하고 내부에 많은 혈관이 분포하는 균질화된 연조직 음영의 종괴가 관찰되는데 크기가 큰 경우에는 중심부에 괴사로 인한 조영 감소의 소견을 관찰할 수 있다⁹.

정확한 진단은 조직학적 특징으로 가능하며 광학현미경 소견상 내피세포로 이루어진 얇은 벽을 가진 여러 개의 혈관양의 공간이 보이고 그 주위를 둘러싸고 난원형 또는 방추형 세포가 밀집되어 있는 것이 관찰된다. 원형 또는 난원형의 세포핵이 세포질 안에서 한쪽으로 치우쳐 존재하는 것이 다른 중간엽에서 유래한 종양들과의 차이점이다^{9,10}.

혈관주위세포종의 치료는 광범위한 절제가 우선이며(치유율 53%)⁷, 방사선 치료의 효과에 대해서는 논란이 있으나(치유율 13.3~47%)^{7,11}, 수술이 불가능하

거나 완전 절제를 하지 못한 경우에 고식적인 치료로서 방사선 치료는 가치가 있으며, 종양의 절제 및 광범위 방사선 치료의 병용이 권유된다¹¹.

항암화학요법에 대해서는 doxorubicin이 가장 효과적인 약으로 단독 투여시 38%의 반응을 보이고 vincristine, cyclophosphamide, methotrexate, cisplatin 등과 혼합 투여시 50~75%의 반응이 있다^{12,13}.

Backwinkel 등⁷에 의하면 예후는 종양이 생긴 부위에 따라 달라서, 중추신경계 종양의 경우 약 80%에서, 근골조직에서는 약 50%, 그리고 폐나 종격동에 발생한 경우 1년 이내에 36.3%의 재발이 있었으며, 수술 1년 후 사망률이 25% 정도로 예후는 매우 불량하다. 재발시 사망률은 남성(50%)이 여성(32%)보다 높았지만, Meade 등¹⁴은 종양의 크기가 작으면서 증상이 없는 여성에서 좋은 예후를 보인다고 하였다. 그러나 혈관주위세포종은 서서히 증식하며, 종양의 크기가 크고 다른 부위에 전이가 있어도 다른 종양에 비하여 비교적 긴 생존기간을 보여 수술, 항암약물치료, 방사선치료 등 적극적인 치료가 요구된다.

본 증례의 경우 원발 부위의 재발없이 폐로의 원격 전이가 발생한 경우로 이후 특별한 치료 없이 현재까지 6년이 경과 하였으나 방사선학적 소견상 악화된 소견 없이 오히려 호전된 결과를 보였다. 최근에 Espat 등¹⁵은 원발성, 재발성, 전이성 혈관주위세포종 25례를 분석하여 2년과 5년 생존율이 각각 93%와 86%였고 특히, 완전 절제를 시행한 16명의 환자들의 60개월 생존율이 100%였음을 보고하였다. 그들은 면역조직화학염색과 전자현미경검사를 이용하여 조직학적으로 유사한 다른 연부조직 종양을 철저히 배제하여 이전의 보고²⁸와는 다른 결과를 얻었다고 말하고 있다. 본 증례도 면역조직화학염색을 통해 확진하였고, 최초 원발 부위 종괴에 대해 색전술 및 종괴감쇄술 그리고 방사선치료 등의 적극적인 치료로 완치된 후 원발 부위에 재발이 없어 예후가 좋았던 것으로 생각된다. 현재까지 환자는 유의한 변화 없는 상태로 지속적인 추적관찰 중이다.

요 약

혈관주위세포종은 혈관주위세포에 발생하는 드문 종양으로 폐나 뼈로의 전이가 가능하다. 저자들은 좌측 서혜부에서 원발하여 완치관정 5년 후에 원발 부위의 재발 없이 폐로 전이된 혈관주위세포종 1례를 경험하였기에 임상적 증상, 방사선 소견, 병리학적 소견들을 문헌 고찰과 함께 보고하는 바이다.

참 고 문 헌

1. Stout AP, Murray MR. Hemangiopericytoma: a vascular tumor featuring zimmermann's pericytes. *Ann Surg* 1942;116:26.
2. Enzinger FM, Smith BH. Hemangiopericytoma: an analysis of 106 cases. *Hum Pathol* 1976;7:61-82.
3. Kim DY, Lee DL, Lee KH, Jo JH, Kim KH, Kim HK, et al. A case of primary hemangiopericytoma of the lung. *Tuberc Respir Dis* 1999;47:111-6.
4. Hart LL, Weinberg JB. Metastatic hemangiopericytoma with prolonged survival. *Cancer* 1987;60:916-20.
5. Ouimette M, Schwab RE. Pulmonary hemangiopericytoma. *J Comput Assist Tomogr* 1982;6:1181-3.
6. Bierhoff E, Baum HP, Mildenerger P, Augustin N, Junginger T. Hemangiopericytoma of the lung: a rare differential diagnosis of lung tumors. *Thorac Cardiovasc Surg* 1988;36:292-4.
7. Backwinkel KD, Diddams JA. Hemangiopericytoma: report of a case and comprehensive review of the literature. *Cancer* 1970;25:896-901.
8. McMaster MJ, Soule EH, Ivins JC. Hemangiopericytoma: a clinicopathologic study and long-term followup of 60 patients. *Cancer* 1975;36:2232-44.
9. Nappi O, Ritter JH, Pettinato G, Wick MR. Hemangiopericytoma: histopathological pattern or clinicopathologic entity? *Semin Diagn Pathol* 1995;12:221-32.
10. Jalal A, Jeyasingham K. Massive intrathoracic extrapleural haemangiopericytoma: deployment of radiotherapy to reduce vascularity. *Eur J Cardiothorac Surg* 1999;16:378-81.
11. Mira JG, Chu FC, Fortner JG. The role of radiotherapy in the management of malignant hemangiopericytoma: report of eleven new cases and review of the literature. *Cancer* 1977;39:1254-9.
12. Morris DM, Vuthiganon C, Chang P, Wiernik PH, Ellias EG. Adriamycin in management of malignant

hemangiopericytoma. *Am Surg* 1981;47:441-6.

13. Wong PP, Yagoda A. Chemotherapy of malignant hemangiopericytoma. *Cancer* 1978;41:1256-60.
14. Meade JB, Whitwell F, Bickford BJ, Waddington JK. Primary hemangiopericytoma of lung. *Thorax* 1974;

29:1-15.

15. Espat NJ, Lewis JJ, Leung D, Woodruff JM, Antonescu CR, Shia J, et al. Conventional hemangiopericytoma: modern analysis of outcome. *Cancer* 2002;95:1746-51.