

흉부 방선균증

박 건* · 권종범* · 이종호*

Thoracic Actinomycosis

Kuhn Park, M.D.*, Jong Bum Kwon, M.D.*, Jong Ho Lee, M.D.*

Background: Thoracic actinomycosis is a rare, chronic debilitating disease and it is difficult to diagnose and treat. **Material and Method:** Between March 1990 to December 2003, 17 patients were diagnosed and treated for actinomycosis in our center. Except 4 patients (involving cervicofacial, and abdominopelvic area), we reviewed the clinical characteristics, diagnosis method, and treatment in 13 patients. **Result:** In 8 patients, the operation was required for diagnosis and treatment. 7 of 8 patients had tumor-like lesions in radiological findings and they were not distinguished as lung cancer, and 1 of 8 patients was non-responsive to the antibiotics therapy. Among the 5 medically treated patients, 4 of 5 patients were diagnosed by bronchoscopic biopsy and one by CT-guided biopsy. All of them was well-responsive by the antibiotic treatment. **Conclusion:** Thoracic actinomycosis is a chronic inflammatory disease that respond well to antibiotics (penicillin therapy). It should be diagnosed by the repeated biopsy (CT-guided or bronchoscopic) before starting treatment. However, if the lesion is not distinguished as the lung cancer, non-responsive to the medical treatment, and the patients experience the recurrent hemoptysis, we can consider the operation for the diagnosis and treatment.

(Korean J Thorac Cardiovasc Surg 2005;38:50-55)

Key words: 1. Actinomycosis
2. Lung infection

서 론

방선균증은 과거에 진균감염으로 오인되었던 질환으로 진균과 유사한 균사를 가진 만성, 화농성, 육아종성 세균성 질환으로, 인간에서는 주로 *actinomyces israelii* (gram-positive, microaerophilic, cultured by anaerobic conditions)에 의해 발생한다. 일반적으로 경안면부(55%), 흉부(15%), 복부골반부(20%)에 침범하며[1], 구강 및 위내장계에 정상균총으로 존재한다. 일반적으로 흉부 방선균증은 구강위생상태가 불량한 환자에서 원인균이 구강인후를 통해 폐뿐만 아니라 흉막이나 흉벽을 침범한다. 폐 실질에서는 침윤이나 경화 또는 폐문 종괴 등으로 나타나며, 이러한 것들은 때로 기관지성 폐암[1]과 유사하여 감별이 어렵다.

대부분 입원당시 정확한 진단이 이루어지지 않아 치료에 어려움을 겪게 되며, 진단 겸 치료를 위해 수술적인 방법을 사용하게 된다. 근래에 들어 여러 가지 진단기술의 발달로 인하여 진단가능성이 높아지고 있어 흉부 방선균의 임상적 특징 및 진단, 치료에 대해 고찰하였다.

대부분 입원당시 정확한 진단이 이루어지지 않아 치료에 어려움을 겪게 되며, 진단 겸 치료를 위해 수술적인 방법을 사용하게 된다. 근래에 들어 여러 가지 진단기술의 발달로 인하여 진단가능성이 높아지고 있어 흉부 방선균의 임상적 특징 및 진단, 치료에 대해 고찰하였다.

*가톨릭대학교 의과대학 흉부외과학교실

Department of Thoracic and Cardiovascular Surgery, Catholic University Medical College

†본 논문은 가톨릭 중앙의료원 임상의학 연구비 보조로 이루어졌음.

논문접수일 : 2004년 10월 27일, 심사통과일 : 2004년 12월 8일

책임저자 : 이종호 (301-723) 대전광역시 중구 대흥동 520-2, 가톨릭대학교 대전성모병원 흉부외과

(Tel) 042-220-9570, (Fax) 042-252-6807, E-mail: phenix@catholic.ac.kr

본 논문의 저작권 및 전자매체의 지적소유권은 대한흉부외과학회에 있다.

Table 1. Thoracic actinomycosis: clinical data of surgically treated patients

Case number age, sex	Symptoms and signs	Duration	Clinical presentation	Location	Surgical procedure	Associated disease	Complication
1/59/M	Chest pain, coughing, night sweating	1 month	Lung mass, pleural effusion	LLL, Lt pleura	Lobectomy		
2/47/M	Coughing, sputum	12 months	Lung mass, fungus ball	RUL	Pneumonectomy	D.M	Wound dehescence, empyema
3/63/M	Chest discomfort	1 week	Pleural mass	LLL Lt.pleura Lt.diaphragm	Wedge resection +mass removal		
4/27/M	Hemoptysis, coughing, sputum	1 week	Cavitary lung mass	RUL	Lobectomy	Tbc	Prolonged air leakage
5/67/M	Coughing	3 months	Lung mass	RLL	Lobectomy + wedge resection	HBP, CAD	
6/53/M	General ache, fatigue	2 months	Lung mass	LLL	Lobectomy	D.M	Postoperative PSVT
7 [†] /40/M	Hemoptysis, coughing, chest pain	2 days	Organic pneumonia	LUL	Lobectomy	Tbc	
8/58/M	Sputum, hemoptysis	3 months	Lung mass	LLL	Wedge resection	HBP, DM	

*M=Male; F=Femal; Lt=Left; LLL=Left lower lobe; RUL=Right upper lobe; RLL=Right lower lobe; LUL=Left upper lobe; D.M=Diabetes mellitus; Tbc=Pulmonary tuberculosis; HBP=Hypertension. [†]Medical treatment failed patients.

Table 2. Thoracic actinomycosis : clinical data of medically treated patients

Case number age, sex	Symptoms and signs	Duration	Clinical presentation	Location	Diagnosis base on	Associated disease	Antibiotics
1/45/F	Back pain	15 days	Lung mass	LUL	CT-guided biopsy		Piperacillin*2wk(i.v) then oral augmentin* 2 months
2/73/M	Hemoptysis	1 month	Foreign body	LLL	Bronchoscopic biopsy	Tbc	Same above
3/78/M	Coughing	2 months	Lung mass	LUL	Bronchoscopic biopsy	Liver hemangioma	Same above
4/73/M	Coughing, sputum	5 months	Pneumonia	LLL	Bronchoscopic biopsy		Same above
5 [†] /73/F	Chest discomfort fever, sputum	15 days	Pneumonia	RUL, RML	Bronchoscopic biopsy	Liver hemangioma	Sulbacillin*2wk(i.V) then oral augmentin*2 months

*wk=Week; i.v=Intravenous; [†]Two time hospital admission; 3 Times bronchoscopic biopsy.

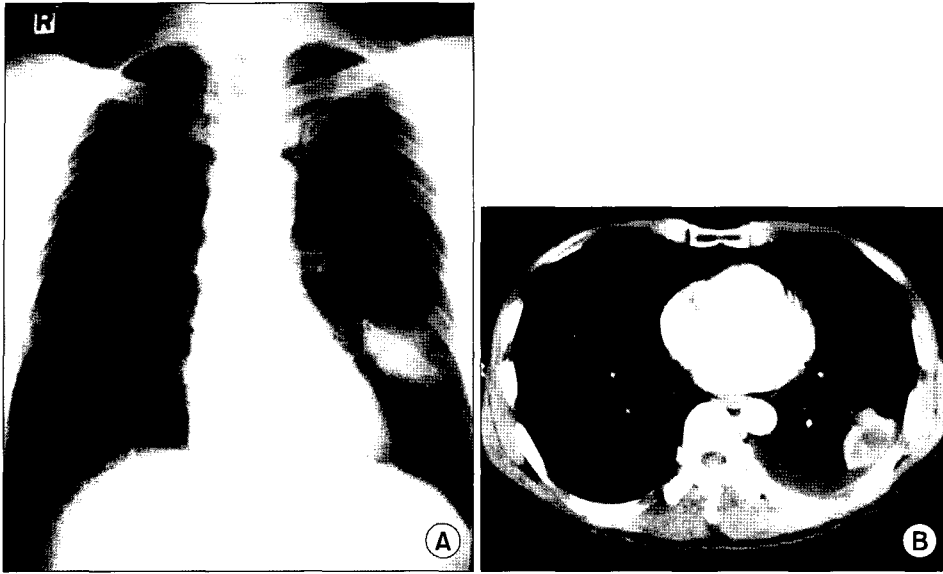


Fig. 1. Mass lesion mimicking lung cancer (Chest PA and Chest CT).

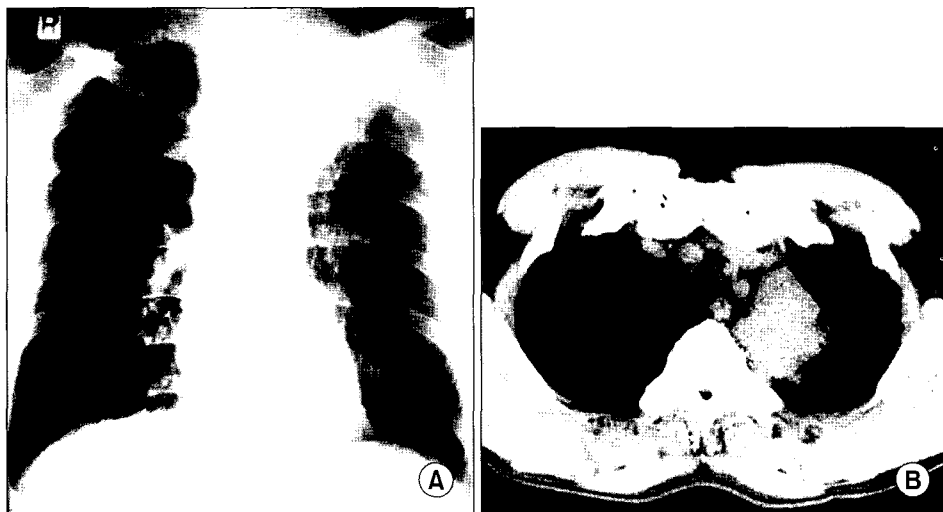


Fig. 2. Chest PA and Chest CT of patient who were diagnosed as having chronic organizing pneumonia.

대상 및 방법

1990년 3월부터 2003년 12월까지 본원에서 방선균증으로 진단받고, 치료를 받은 환자 17명의 환자를 대상으로 하였으며, 경안면부 및 복부골반부를 침범한 4명을 제외한 흉부를 침범한 13명의 환자(Table 1, 2)를 대상으로 하였다. 대상이 된 13명의 환자 중 남자가 11명, 여자가 2명이었고, 20대부터 70대까지 다양한 연령층에 걸쳐 발생하였으며, 평균연령은 58세였다. 증세 발현기간은 7일에서 1년까지 다양하였으며, 기침, 흉부 동통 및 불쾌감, 가래,

객혈 등을 호소하였다. 4명의 환자에서 객혈 증세가 있었으나 심하지 않았으며, 이 중 2명의 환자에서 수술을 시행받았다.

11명의 환자에서 폐 병변을 가지고 있었으며, 그 중 한 명은 동측 흉벽과 횡격막에도 동시에 침범하고 있었다. 폐 병변에 있어 특징적인 방사선적인 소견은 없지만, 폐 종양 같은 병변이 8명의 환자에서 보였고(Fig. 1), 3명은 폐렴같은 양상을 보였다(Fig. 2). 폐 병변은 주로 좌하엽(n=6), 우상엽(n=3), 및 좌상엽(n=2) 등에 위치하고 있었고, 폐종양 같은 병변을 가진 8명의 환자 중 6명의 환자에 환자에게서 술 전에 진단이 되지 않아 수술적인 진단 및 치료

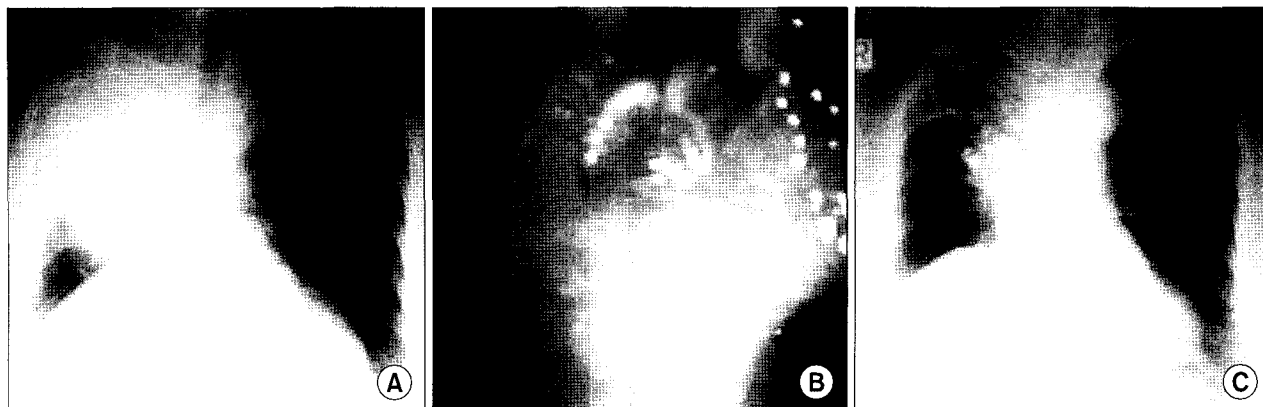


Fig. 3. (A) Chest PA at admission : huge consolidation at right upper lobe (RUL) and middle lobe (RML). (B) Bronchoscopic finding at admission : near total obstruction of UL and RML bronchial orifice. (C) Chest PA after 3 months later treatment.

를 시행하였고, 2명은 술 전에 기관기 내시경하 생검(Fig. 3) 및 CT-guided 생검에서 방선균증이 진단되어 약물치료를 시행하였다. 폐렴 같은 소견을 보인 3명의 환자는 약물치료를 시행하였고, 이 중 진단이 되지 않아 세파계열의 항생제를 투여 받은 환자에서 호전이 없어 수술적인 진단 및 치료를 1명의 환자에서 시행하였다.

대부분 환자에서 임상적 또는 방사선학적으로 방선균증을 진단할 수 없었으나, 현미경 또는 조직학적 검사에서 branching filament 나 sulfur granule (Fig. 4)을 보여 진단할 수 있었다. 수술환자 8명은 수술조직에서 의해 진단되었고, 약물치료를 받은 5명의 환자들은 연속적인 기관지 내시경하 조직 생검 및 CT-guided 생검을 실시하여 진단을 하였다(Table 1, 2).

결 과

술 전에 진단이 된 5명의 환자는 penicillin 계열의 항생제를 2~3개월 투여하여 좋은 치료효과를 보였으며, 추적 관찰기간(2~50개월, 평균 18개월)동안 재발의 징후는 발견되지 않았다. 이 중 1명의 환자는 치료 6개월 전부터 국균증 의심하에 항진균제를 사용하였으나 증세호전이 없고 오히려 심해져, 재 입원하여 기관지경하 조직 생검을 다시 실시하여 방선균증을 확진하고, 항생제를 penicillin 계열로 바꾼 후 환자는 좋은 치료 반응을 보였다. 또한 수술적인 치료를 시행 받은 환자 중 1명은 CT-guided 조직 생검에서 기질성 폐렴(organic pneumonia)으로 진단되어 세파계열의 항생제를 사용하였으나 반응이 없어 약 2개월 뒤 수술을 시행한 후 조직학적으로 방선균증으로 확진한




Fig. 4. An actinomycetes granule showing the characteristic radiating eosinophilic club-like rods on its periphery. Note the surrounding acute inflammation (H&E $\times 100$). The inlet is a Gram and silver stain showing filamentous appearance with branching of the component organism (Gram and silver stain : GMS stain $\times 400$).

후 penicillin 계열의 약물을 투여하였다.

흉부 종양이 의심되었던 환자 6명과 약물치료에 반응하지 않았던 1명의 환자, 늑막종양이 있었던 환자 1명에서 수술적인 치료를 시행하였고, 4명에서 폐엽제술, 1명에서 전 폐 적출술, 1명에서 폐엽절제술 및 췌기절제술, 1명에서 췌기절제술 및 늑막 종양 제거술, 1명에서 췌기절제술을 시행하였다. 수술 후 모든 환자에서 2~3개월 정도 penicillin 계열의 항생제를 투여하였다. 수술 환자 중 3명에서 합병증이 발생하였으며(3/8, 37.5%), 이 중 1명은 지

속적인 공기 누출이, 1명에서는 PSVT가 발생하였고, 전폐적출술을 시행 받았던 1명의 환자에서 술 후 농흉이 발생하였다. 농흉이 발생한 환자는 지속적인 세척 및 penicillin 계열의 항생제를 투여하여, 술 후 한달 후에 퇴원하였으나, 5달 후 기관지늑막루를 동반한 농흉이 다시 발생하여 수술적인 치료를 고려하였으나 환자가 거부하여 세척 및 항생제 치료로 하였고, 현재 약 1년 정도 추적관찰하고 있으나 특이 소견은 보이지 않고 있다.

고 찰

흉부 방선균증은 *actinomyces israelii* 에 의해 발생하는 흔하지 않은 질환이다[3]. *actinomyces israelii* 는 진균감염과 유사한 임상증세를 나타내지만 세포벽을 가지고 있으며, 항진균제보다는 항생제에 반응을 한다는 점에서 세균으로 분류된다[4]. 천천히 자라는 실같은 그람양성균으로 구강 내 상재하며, 구강 청결이 떨어지는 환자에서 주로 발견된다[1].

구인도(oropharynx)의 상부 위장관에서 오염된 분비물의 흡인에 의해 기관지를 통해 흉곽내로 들어가기도 하며, 때로는 식도의 침윤이나 경안면부나 복부골반부위에서 직접 퍼져나가기도 하며, 진행된 경우에는 농흉이나 흉벽 천공성 농흉(*empyema necessitates*), 상대정맥증후군[5], 심낭 삼출액 등의 소견을 보이기도 하며, 농양이나 동로(*sinus tract*)를 형성하여 노란색의 화농성의 분비물을 내기도 한다.

흉부 방선균증은 임상적으로 여러 흉부 질환과 유사하며, 이러한 질환으로는 해결되지 않는 또는 약물에 반응하지 않는 폐렴, 경색, 노카디오증(*nocardiosis*), 폐결핵, 기관지성 폐암, 폐포 세포암(*alveolar cell carcinoma*), *cryptococcosis*, 또는 *histoplasmosis*[2,6-8] 등이 있으나, 방사선 소견 또한 비특이적이어서 감별 진단이 어렵다.

임상증세로는 미열, 기침, 흉부 동통 및 객혈등이 흔하지만 대부분 생명에 위협적이지 않다. 우리 환자에서 가장 흔하게 호소하는 증세는 기침이었고, 흉부 동통 및 불쾌감, 가래, 객혈 등이었으며, 객혈은 생명을 위협할 정도는 아니었다.

진단에 있어 방사선학적으로 특징적인 검사가 없어 다른 질병과 감별진단을 하는 데 어려움이 많다. 그러나 Shunsuke 등은[9] 만성 폐렴이나 폐암과 유사한 종양에서 시행한 흉부 전산화 단층 촬영에서 공기 기관지 조영상(*air bronchogram*) 및 저 감쇠부위(*low attenuation area*)를

보이면 반드시 흉부 방선균증을 의심해야 한다고 하였다. 그러나 확진은 Gram stain 과 배양검사에서 전형적인 균을 발견하거나 "sulfur granule"을 동정하는 것으로, 기관지내 병변이 있는 경우 기관지 내시경하 조직 생검[10]를 통해 진단이 이루어지나 폐 실질을 침범하는 경우 수술적인 방법이 좋은 진단 겸 치료로서 사용될 수 있다.

방선균증이 진단되거나 의심이 되면, 적절한 항생제로 치료를 시작해야 하며, 현재까지 penicillin이 가장 좋은 약으로 알려져 있으며[11,12], 치료는 장기간 약물을 투여한다[11]. 또한 penicillin 치료에 실패하거나 알레르기가 있는 환자는 sulfonamides나 또는 다른 항생제들(*clindamycin*, *tetracycline*, *erythromycin*, *chloramphenicol*)도 효과적이다[6,13]. 본원에서 약물치료를 시행한 5예 모두 penicillin 계열의 약물을 약 2~3개월 투여하여 좋은 결과를 얻었다.

수술은 폐암과 감별하기 위해 시행하는 것이 가장 흔하며, 농흉, 만성 농 배출, 객혈과 같은 합병증이 발생하였을 시 시행을 하며[14], 약물에 반응하지 않은 경우나 정확한 진단을 위해 조직을 얻기 위해서도 시행할 수 있다. 수술적 치료결과는 좋은 것으로 알려져[15-17] 있으며, 수술범위는 구역절제술(*segmentectomy*)이나 폐엽절제술을 시행하여야 하지만, 가급적 진단목적에 맞게 국한되어야 한다[11]. 또한 수술 후 약 2개월 정도 적절한 항생제를 사용하여 합병증이나 질환의 전이를 억제하는 것이 안전하다. 본 원에서도 전폐적출술 시행 후 발생한 농흉의 치료와 퇴원 후 발생한 농흉의 치료에 있어 세척 및 적절한 항생제 치료로 수술을 피할 수 있었다.

결 론

방선균증은 항생제에 잘 반응하는 질환으로(특히 penicillin 계열 항생제), 폐종양과의 감별이 어렵거나 약물치료에 반응을 하지 않은 경우, 또는 합병증이 발생한 경우 수술적인 치료를 병행함으로써 좋은 치료결과를 얻을 수 있으며, 수술 후 항생제를 일정기간 사용함으로써 수술 후 합병증을 예방할 수 있다.

참 고 문 헌

1. Brown JR. *Human actinomycosis*. *Hum Pathol* 1973;4:319-30.
2. Park CB, Choi SY, Cho DG, et al. *Thoracic actinomycosis - a case report*. *Korean J Thorac Cardiovasc Surg* 2002;35:914-6.
3. Tedder M, Wolfe WG. *Actinomycosis and noncardial infections*.

- Chest Surg Clin North Am 1993;3:653-70.
4. Bennhoff DF. *Actinomycosis: diagnostic and therapeutic considerations and a review of 32 cases*. Laryngoscope 1984;94:1198-217.
 5. Antonios L, Charalambos Z, Dimitra R, Ion B. *Actinomycosis presenting as superior vena cava syndrome in a young puerperal woman*. J Thorac Cardiovasc Surg 2000;120:1009-10.
 6. Learner PI. *Actinomycosis and arachina species*. In: Mandell GL. *Principles and practices of infectious disease*. eds. New York: John Wiley & Sons, 1985;1427-33
 7. Scully RE, Mark EJ, McNeely BU. *Case records of the Massachusetts General Hospital: case 45-1983*. N Engl J Med 1983;309:1171.
 8. Lim SW, Lee JC, Han SS. *Lung actinomycosis -a report of one case-*. Korean J Thorac Cardiovasc Surg 1991;24:1220-4.
 9. Shunsuke E, Fumio M, Tsutomu Y, et al. *Surgical considerations for pulmonary actinomycosis*. Ann Thorac Surg 2002;74:185-90.
 10. Dalhoff K, Wallner S, Finck C, et al. *Endobronchial actinomycosis*. Eur Respir J 1994;7:1189-91.
 11. Hsieh MJ, Liu HP, Chang JP, et al. *Thoracic actinomycosis*. Chest 1993;104:366-70.
 12. Lee-Chiong TL, Horowitz BL, Perazella MA, Brackett JW. *Thoracic actinomycosis: forgotten but not gone*. J Respir Dis 1994;15:1062-72.
 13. Merowitz RL. *The pathology of opportunistic infections*. 1st ed. New York: Raven Press, 1983.
 14. Jara FM, Toledo-Pereyra LH, Magilligen DJ. *Surgical implications of pulmonary actinomycosis*. J Thoracic Cardiovasc Surg 1979;78:600-4.
 15. Tastepe AI, Ulasan NG, Liman ST, Demircan S, Uzar A. *Thoracic actinomycosis*. Eur J Cardiothorac Surg 1998;14:578-83.
 16. Rizzi A, Rocco G, Della Pona C, et al. *Pulmonary actinomycosis: surgical considerations*. Monaldi Arch Chest Dis 1996;51:369-72.
 17. Takanami I, Takeuchi K, Naruke M. *Association of esophageal achalasia and pulmonary actinomycosis infection simulating bronchial neoplasm*. J Thorac Cardiovasc Surg 1999:199-200.

=국문 초록=

배경: 흉부 방선균증은 비교적 희귀한 만성 질환으로 정확한 진단과 치료에 어려움이 있다. 대상 및 방법: 1990년 3월부터 2003년 12월까지 본원에서 방선균증으로 진단 및 치료를 받은 환자는 모두 17명이었고, 이 중 경안면부 및 복부골반부를 침범한 4명을 제외한 13명의 환자를 대상으로 하였고, 이들의 임상적인 특징 및 진단방법 및 치료에 대해 비교 조사하였다. 결과: 8명의 환자에서 수술적인 진단 및 치료를 시행하였고, 이 중 7명의 환자는 흉부 방사선 소견상 폐 종양같은 병변을 보였으며, 나머지 1명은 폐렴양상을 보였으나 항생제 치료에 반응을 하지 않아 수술적인 진단, 및 치료를 시행하였다. 약물치료를 받은 5명의 환자 중 4명은 기관지경하 생검으로, 1명은 CT-guided 생검으로 진단하였고, 모두 항생제 치료에 잘 반응을 하였다. 결론: 흉부 방선균증은 항생제(penicillin 계열)에 잘 반응하는 만성 염증성 질환으로 반복적인 생검을 통해 정확한 진단을 하여야 하며, 종양과 구별이 잘 되지 않거나, 항생제 치료에 반응을 하지 않을 때, 반복적인 객혈이 있을 때에는 수술적인 진단 및 치료를 고려해야 한다.

중심 단어 : 1. 방선균증
2. 폐감염