

동종이식편을 이용한 대동맥 근부 치환술

김재현* · 나찬영* · 오삼세* · 이창하* · 백만종* · 김종환*

Homograft Aortic Root Replacement

Jae Hyun Kim, M.D.*, Chan-Young Na, M.D.*, Sam Sae Oh, M.D.*
Chang-Ha Lee, M.D.*, Man Jong Baek, M.D.*, Chong Whan Kim, M.D.*

Background: Homograft aortic valve replacement (AVR) has many advantages such as excellent hemodynamic performance, faster left ventricular hypertrophy regression, resistance to infection and excellent freedom of thromboembolism. To find out the results of homograft AVR, we reviewed our surgical experiences. **Material and Method:** Eighteen patients (male : female=16 : 2, mean age=39.3±16.2 years, range: 14~68 years) who underwent homograft aortic valve replacement between May 1995 and May 2004 were reviewed. The number of homografts was 20 (17 aortic and 3 pulmonic homografts) including two re-operations. Ten patients had a history of previous aortic valve surgery. Indications for the use of a homograft were native valve endocarditis (n=7), prosthetic valve endocarditis (n=5), or Behcet's disease (n=8). The homograft had been implanted predominantly as a full root except in one patient in the subcoronary position. **Result:** Mean follow-up was 41.3±26.2 months. There was one operative mortality. Postoperative complications included postoperative bleeding in 3 patients, and wound infection in 1. There was no late death. Three patients underwent redo-AVR. The etiology of the three reoperated patients was Behcet's disease (p=0.025). Freedom from reoperation was 87.5±8.3%, 78.8±11.2% at 1, 5 years respectively. In patients with infective endocarditis, there was no recurrence of endocarditis. There was no thromboembolic complication. **Conclusion:** Although longer term follow-up with larger numbers of patients is necessary, the operative and mid-term results for homograft AVR was good when we took into account the operative risks of Behcet's disease or infective endocarditis. Behcet's disease was a risk factor for reoperation after the homograft AVR. We think homograft AVR is the procedure of choice, particularly in patients with infective endocarditis.

(Korean J Thorac Cardiovasc Surg 2005;38:197-203)

Key words: 1. Homograft
2. Aortic valve, surgery
3. Aortic root

서 론

대동맥판막 치환술 시 사용되는 동종이식편은 훌륭한 혈역학적 기능과[1,2] 우수한 좌심실 근육량 감소(enhanced left ventricular mass regression)[3,4], 감염에 대한 내성[5,6],

혈색전증 발생 위험이 적고 술 후 항응고제 치료가 불필요한 점[5,6] 등의 많은 장점들이 있다. 그러나 이식편 확보에 제한이 있고 보관이 용이하지 않은 점, 그리고 수술 후 시간 경과에 따른 판막 변성 가능성 등이 단점으로 지적되어 왔다[5,6]. 본원에서는 1995년 처음으로 동종이식

*부천세종병원 흉부외과, 세종심장연구소

Department of Thoracic and Cardiovascular Surgery, Sejong General Hospital, Sejong Heart Institute, Bucheon, Korea

논문접수일 : 2004년 11월 19일, 심사통과일 : 2005년 1월 6일

책임저자 : 나찬영 (422-711) 경기도 부천시 소사구 소사본 2동 91-121, 부천세종병원 흉부외과

(Tel) 032-340-1151, (Fax) 032-340-1236, E-mail: koreaheartsurgeon@hotmail.com

본 논문의 저작권 및 전자매체의 지적소유권은 대한흉부외과학회에 있다.

편을 이용한 대동맥판막 치환술을 시행한 이래 지금까지 감염성 심내막염 혹은 Behcet 병에 동반된 대동맥판막 질환 등의 제한된 환자에서 동종이식편을 사용하여 왔다. 본 연구의 목적은 본원에서 시행한 동종이식편을 이용한 대동맥근부 치환술의 수술결과와 술 후 경과 및 재수술의 발생빈도 및 재수술의 원인을 알아보려고 한다.

대상 및 방법

1) 환자

1995년 5월부터 2004년 5월까지 본원에서 동종이식편을 이용한 대동맥판막 치환술을 시행 받은 18명의 환자(남 : 여=16 : 2, 평균 연령=39.3±16.2세, 연령 범위: 14~68세)를 대상으로 하였다. Ross 수술을 시행한 경우는 대상 환자에서 제외하였다. 재수술을 포함하여 동종이식편을 이용한 대동맥근부 치환술은 전체 20예가 시행되었다. 동종이식편 사용의 적응증으로는 자가판막 심내막염이 7예, 인공심장판막 심내막염 5예, Behcet 병에 동반된 대동맥판막 질환이 8예였다. 특히 자가판막 심내막염 환자 중 5명과 인공심장판막 심내막염 환자 중 1명에서 대동맥근부 농양이 발견되었다. 감염성 심내막염의 원인균은 Table 1 과 같다. 대동맥 판막에 대한 수술 과거력이 있는 환자가 10명이었고(Table 2) 이들이 과거 대동맥판막 수술로부터 동종이식편을 이용한 대동맥판막 치환술까지의 평균기간은 29.5±34.7개월(4.3~96.0개월)이었다. 동반 질환으로는 뇌혈관 질환이 2예, 하지 색전증이 2예 있었다.

수술 전 시행한 심초음파 검사에서 평균 좌심실 박출계수는 58.2±12.8%, 수축기말과 이완기말 좌심실 치수는 각각 평균 42.2±9.8 mm와 62.7±8.8 mm였다. 술 전 NYHA (New York Heart Association) 기능적 분류는 class IV 4명, class III 7명, class II 5명, class I 이하가 2명이었다.

2) 수술 방법

수술은 전신마취 하에서 흉골을 정중절개하고 심폐바이패스를 위해 동맥캐놀라는 상행대동맥에 삽입하고 정맥캐놀라는 한 개의 캐놀라를 우심방이에 삽입하거나 상, 하대정맥에 각각 삽입하였다. 가성 동맥류가 심하거나 재수술로 인한 대동맥파열의 위험성이 높은 경우에는 대퇴동맥과 대퇴정맥에 삽입하였다. 심근보호를 위해 대동맥근부 혹은 대동맥 절개 후 관상동맥 입구에 직접 또는 역행성으로 냉혈 심정지액을 주입하여 심정지를 유도하고 필요 시 추가적으로 냉혈 심정지액을 역행성으로 주입하

Table 1. Causative organisms (n=12)

Streptococcus viridans	2
Streptococcus pneumonia	1
Staphylococcus aureus	1
Staphylococcus epidermidis	1
Aspergillus flavus	1
Burkholderia cepacia	1
No growth	5

Table 2. Previous aortic valve surgery (n=10)

AVR	5
AVR+MVR	1
AVR+MVP	1
AVR+Asc.A. replacement	1
Bentall operation	1
AVP+VSD closure	1

AVR=Aortic valve replacement, MVR=Mitral valve replacement; MVP=Mitral valvuloplasty; Asc.A.=Ascending aorta; AVP=Aortic valvuloplasty; VSD=Ventricular septal defect.

였고 대동맥 차단을 제거하기 전 온혈 심정지액과 추가로 온혈을 주입하였다.

동종이식편을 이용한 대동맥판막 치환술 방법은 관상동맥하 삽입술(subcoronary implantation)을 시행한 1명을 제외한 모든 환자에서 완전 근부 치환술(full root replacement)을 이용하였다.

수술은 대동맥 원위부 절자 후 근위부에서 횡절개하여 대동맥 벽 및 대동맥판막 혹은 인공판막과 근부 상태를 관찰하고 판막을 제거하였다. 가성 동맥류 혹은 근부의 감염조직 결손이 있는 부위에서는 충분히 변연 절제를 하였고 좌, 우 관상동맥은 문합 시 긴장이 가해지지 않도록 충분히 박리한 후 button으로 절제하였다. 판륜과 좌심실 유출로 사이에 생긴 감염조직 결손 부위는 여러 개의 4-0 polypropylene으로 단절 봉합하거나 소심낭 조직패취를 이용하여 공간을 폐쇄하였고 판륜 확장이 있는 경우는 3-0 polypropylene으로 판륜 감소술을 시행하였다. 다음에는 동종이식편의 판륜 밑에 붙어 있는 과도한 근육을 적절히 재단하여 근부에 삽입 시 방해가 되지 않도록 하였다. 근부 봉합은 먼저 4-0 polypropylene 24~32개를 단절봉합 방법으로 대동맥 근부에 모두 뜬 다음 동종이식편의 판막손상에 주의하면서 판륜을 통과시켜 동종이식편을 이식하

Table 3. Reoperation (n=3); Bechet's disease

	1st op.		2nd op.		3rd op.	F/U
M/26	AVR (Mechanical) + Ascend. A. Replacement (Hemashield)	8 m	Redo-AVR (Homograft)	7 m	Redo AVR + Ascend. A. Replacement (Homograft)	35 m
M/43	AVR (Homograft)	16 m	AVR (Mechanical) + Ascend. A. Replacement (Hemashield)	4 m	Redo-AVR (stentless)	20 m
F/38	AVR (Homograft)	32 m	Redo AVR (Homograft)			5 m

op.=operation; F/U=Follow up; AVR=Aortic valve replacement, Ascend; A=Ascending aorta; m=Months; stentless=Stentless tissue valve.

였다. 이때 대동맥근부 봉합선에 자가 심낭이나 소 심낭 조직패취를 strip으로 끼워 근부를 보강하였다. 다음에는 좌, 우 관상동맥 button을 동종이식편의 발살바동에 5-0 혹은 6-0 polypropylene으로 연속 봉합하여 문합하였다. 동종 이식편과 원위부 대동맥의 문합 시에도 자가심낭이나 소 심낭 패취 strip으로 보강하여 4-0 polypropylene으로 연속 봉합하여 문합하였다.

시행된 20예의 대동맥판막 치환술 중 대동맥 동종이식편이 17개 사용되었고 폐동맥 동종이식편이 3개 사용되었다. 이식편의 크기는 평균 24.2 ± 2.4 mm (21~33 mm)였다. 평균 체외순환 및 대동맥차단 시간은 각각 224.1 ± 58.6 분, 163.3 ± 40.5 분이었다.

3) 통계 분석

통계 처리는 SPSS 11.5 program (SPSS, Inc, Chicago, IL)을 사용하였고 모든 실험값은 평균값 \pm 표준편차로 표시하였다. 재수술로부터의 자유도는 Kaplan-Meier 방법을 이용하였고, 재수술에 대한 위험인자를 알아보기 위한 단변량 분석에서 비연속변수는 Fisher's exact test를 이용하였고, 연속변수는 Mann-Whitney U test를 이용하였다. 통계적인 유의성은 p값이 0.05 이하일 때 유의한 차이가 있는 것으로 하였다.

결 과

1) 조기결과

수술 사망한 경우는 1명(5.6%)으로 이 환자는 21세 남자로서 대동맥판막 재치환술 후 3개월에 발생한 Aspergillus 진균에 의한 인공판막 심내막염으로 동종이식편을 이용한 대동맥근부 치환술을 시행받았으나 항생제 및 항진균제 치료에도 불구하고 지속되는 심내막염으로 술 후 22일에 사망하였다.

합병증으로는 수술 후 출혈이 3예, 종격동염이 1예 발생하였다. 수술 후 출혈이 발생한 환자 중 1명은 출혈 부위가 수술 시 문합부위와는 상관없이 이식된 동종이식편의 상행대동맥 외막 부위(adventitia)가 약해서 출혈한 경우였다.

호흡기 보조일수는 평균 1.8 ± 1.8 일이었고 중환자실 체류일수는 평균 5.2 ± 4.1 일이었으며 수술 후 재원기간은 평균 35.6 ± 14.4 일이었다.

2) 만기결과

평균 관찰기간은 41.3 ± 26.2 개월(0.8~111.3개월)이었으며 추적조사에서 추적이 안 되는 환자가 2명 있었다. 만기 사망에는 없었으며 3예에서 대동맥판막 재치환술을 시행하였다(Table 3).

재수술 증례 1번은 26세 남자로서 대동맥근부 확장 및 대

Table 4. Other Behcet's disease patients (n=3)

	1st op.		2nd op.		F/U
51/M	AVR (M)	12 m →	Redo-AVR (Homograft)	→	53 m →
39/M	AVR (M)	32 m →	Redo-AVR (Homograft)	→	61 m →
49/M	AVR (M)	9 m →	Redo-AVR2 (Homograft)	→	2 m →

op.=Operation; F/U=Follow up; AVR=Aortic valve replacement; (M)=Mechanical valve; m=Months.

동맥판막 폐쇄부전으로 처음 수술 당시 Behcet 병이 의심되었으나 정확한 진단이 되지 않아 기계판막을 이용한 대동맥판막 치환술 및 인조혈관을 이용한 상행대동맥 치환술을 시행하였으며 수술 8개월 후 인공판막 주위 누출과 함께 인조혈관과 원위부 대동맥 연결부위에 가성 동맥류가 발생하여 폐동맥 동종이식편을 이용한 대동맥근부 치환술을 시행하였다. 하지만 재수술 7개월 후 동종이식편의 관첨 천공과 비관상 및 좌관상 발살바동맥류가 파열되어 대동맥근부에 가성 동맥류가 발생하였으며 좌심실과 연결된 소견을 보여 대동맥 동종이식편을 이용한 대동맥근부 치환술을 다시 시행하였으며 마지막 수술 후 35개월인 현재까지 양호한 상태로 외래 통원치료 중이다.

재수술 증례 2번은 43세 남자로 심한 대동맥판막 폐쇄부전으로 1차 수술시 Behcet 병이 진단되어 대동맥 동종이식편을 이용한 대동맥근부 치환술을 시행하였으나 수술 16개월 후 동종이식편의 좌관상 관첨천공과 좌관상 발살바동의 동맥류 및 직하부 좌심실 유출로 부위의 개실(diverticulum)이 발생하여 기계판막을 이용한 대동맥판막 치환술 및 인조혈관을 이용한 상행대동맥 치환술을 시행하였다. 그러나 재수술 4개월 후 인공판막 주위 누출이 발생하여 타병원에서 stentless valve를 이용한 대동맥판막 치환술을 시행받고 현재까지 외래 통원치료 중이다.

재수술 증례 3번은 38세 여자로 대동맥근부 확장 및 대동맥판막 폐쇄부전으로 1차 수술 시 Behcet 병이 진단되어 대동맥 동종이식편을 이용한 대동맥근부 치환술을 시행하였으나 수술 32개월 후 동종이식편 관첨 천공에 의한 대동맥 폐쇄부전과 상행대동맥에 가성 동맥류가 발생하여 대동맥 동종이식편을 이용한 대동맥근부 치환술을 다시 시행하였고 재수술 후 현재까지 양호한 상태로 외래

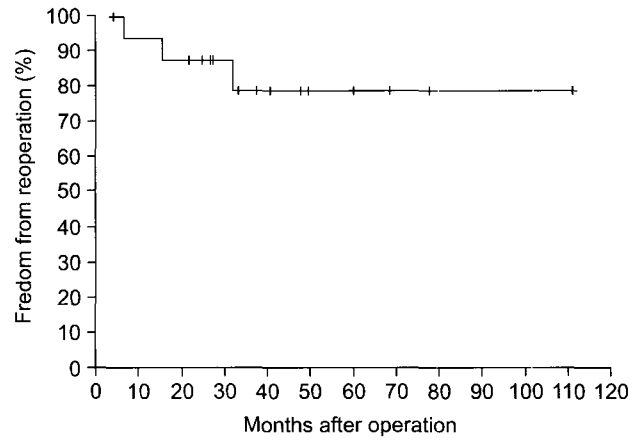


Fig. 1. Freedom from reoperation.

통원치료 중이다.

재수술을 시행한 3명은 모두 Behcet 병 환자였으며 Behcet 병은 재수술의 위험인자로 통계적인 유의성이 관찰되었다(p=0.025). 반면 Behcet 병 환자 중 동종이식편을 이용한 대동맥판막 치환술 후 현재까지 재수술이 필요없는 환자는 3명으로 이들의 추적기간은 Table 4와 같다. 재수술에 대한 자유도는 1년과 5년에 각각 87.5±8.3%, 78.8±11.2%였다(Fig. 1).

추적관찰 기간 중 시행한 심초음파 검사에서 대동맥판막 협착 소견을 보이는 경우는 없었으며, 3도의 대동맥판막 폐쇄부전이 관찰된 환자가 1명 있었고 1도의 대동맥판막 폐쇄부전이 3예 있었다.

심내막염 환자들에서 수술 후 심내막염의 재발은 없었다. 관찰 기간 중 항응고 요법은 사용하지 않았으며 판막에 의한 혈색전증은 관찰되지 않았다.

고 찰

1962년 동종이식편이 처음으로 대동맥판막 치환술에 사용되었지만[7,8] 1970년대 초까지는 동종이식편의 채취, 멸균 및 보관방법, 수술기술이 충분히 개발되지 않아 수술 성적이 만족스럽지 못하였다. 이후 이식편의 냉동보관방법과 다양한 수술방법에 힘입어 좋은 성적들이 보고되면서[9-11], 동종이식편을 이용한 대동맥판막 치환술이 새로 각광을 받게 되었다.

동종이식편의 장점으로는 훌륭한 혈역학적 기능과[1,2] 우수한 좌심실 근육량 감소(enhanced left ventricular mass regression)[3,4], 감염에 대한 내성[5,6], 혈색전증 발생 위

험이 적고 술 후 항응고제 치료가 불필요한 점[5,6] 등을 들 수 있다. 그러나 이식편 확보에 제한이 있고 보관이 용이하지 않은 점, 그리고 수술 후 시간 경과에 따른 판막 변성 가능성 등이 단점으로 지적되어 왔다[5,6].

본 연구에서도 수술 후 동종이식편의 훌륭한 혈역학적 기능을 관찰할 수 있었으며 술 후 항응고제를 사용하지 않음에도 불구하고 혈색전증은 단 한 예에서도 발생하지 않았고 항응고제 복용에 따른 출혈 등의 합병증도 피할 수 있었다. 그리고 수술 후 감염성 심내막염이 새로 발생한 경우는 한 예도 없었다.

특히 자가판막 및 인공심장판막 심내막염으로 수술한 12명의 감염 예에서 동종이식편을 사용한 결과 지속되는 진균감염으로 조기사망한 1명을 제외한 모든 환자에서 감염이 재발된 경우는 없었다. 심장판막 심내막염의 수술은 조기사망률이 8~37%까지 보고되는[12-14] 무서운 질환으로 인공판막을 이용할 경우 심내막염의 재발률이 높다는 점을 감안할 때 대동맥판막을 침범하는 심내막염 환자에서 동종이식편을 이용한 대동맥판막 치환술이 좋은 수술 방법임을 다시금 확인할 수 있었다.

동종이식편을 사용한 대동맥판막 치환술시 수술 방법으로는 관상동맥하 삽입술, Cylinder technique, 완전 근부 치환술이 사용되고 있다. 이 중 관상동맥하 삽입술은 동종이식편의 대동맥판막 교련(Commissure)이 정확히 대칭적으로 위치하는 것이 중요한데 만약 대동맥판막 교련이 비대칭적으로 놓이거나 구겨질 경우 대동맥판막 폐쇄부전이 발생하며 폐쇄부전의 정도가 수술 직후에는 미약한 정도일지라도 대동맥판막 침범에 지속적인 스트레스가 가해지면 조기에 판막의 구조적 변성이 발생하거나 심한 대동맥판막 폐쇄부전이 발생할 수 있다. 또 동종이식편과 환자의 sinotubular junction의 크기 차이가 있는 경우도 대동맥판막 폐쇄부전이 발생할 수 있다는 단점이 있어서 대동맥근부와 sinotubular junction의 직경이 작고 대칭적인 경우에 한해서 제한적으로 사용되고 있다[15]. 반면 완전 근부 치환술은 동종이식편의 판막과 함께 대동맥근부를 원형대로 전부 사용함으로써 수술 숙련도에 따른 대동맥판막 폐쇄부전의 발생위험이 적고 동종이식편과 환자의 대동맥근부의 크기 차이가 있는 경우도 대동맥 판막 감소술을 겸하여 사용할 수 있다. 그러나 완전 근부 치환술은 관상동맥편을 이식해야 하므로 관상동맥편 이식에 따른 위험성과 수술이 광범위해짐에 따른 심근손상 가능성 및 출혈의 위험성이 크다는 단점이 있다[16]. 하지만 숙련된 외과의들에게 이러한 단점은 큰 문제가 되지 않으며 최근

에는 동종이식편 대동맥판막 치환술시 가장 많이 사용되는 방법이 되었다.

대동맥판막 치환술 시 사용된 동종이식편의 내구성에 대한 연구에서 재수술에 대한 자유도는 20년에 38~50%, 구조적 판막 실패에 대한 자유도는 20년에 18~32%로 보고 되고 있다[5,6,17]. O'Brien 등[6]에 의하면 구조적 판막 실패는 환자 연령에 따른 큰 차이를 보이며, 구조적 판막 실패에 대한 15년 자유도는 0세에서 20세 군에서 47%, 21세에서 40세 군에서 85%, 41세에서 60세 군에서 81%, 60세 이상 군에서 94%로 보고하였으며 이러한 결과를 토대로 20세 이하 연령군에서는 동종이식편 외의 판막 대체물을 사용할 것을 권하였다.

본 연구에서는 재수술을 한 3예의 환자는 모두 Behcet 병의 진행에 의한 판막 천공, 발살바동맥류 파열 및 가성 동맥류의 발생으로 재수술을 하였으며 시간 경과에 따른 판막의 구조적 변성이 재수술의 원인이 된 경우는 아직까지 관찰되지 않았다. 이것은 본 연구의 평균 관찰기간이 41개월 정도로 비교적 짧다는 점에서 기인하는 것으로 판막의 구조적 변성의 발생 여부 및 그에 따른 재수술의 필요성 등을 알아보기 위해선 향후 장기간의 관찰이 필요할 것으로 생각한다.

그리고 현재 국내에서 사용되고 있는 동종이식편은 이식편 확보가 어려워 실제 수술 시 동종이식편 판막 혹은 상행 대동맥에 이미 섬유화 및 석회화 변성이 진행되어 있는 경우가 간혹 관찰되었는데 수술 당시 동종이식편의 이러한 상태는 판막 내구성을 감소시키는 요인으로 작용할 것으로 생각되며 향후 동종이식편의 장기성적 분석 시 고려되어야 할 것이다.

결 론

Behcet 병과 감염성 심내막염의 수술 위험도를 고려할 때 동종이식편 대동맥판막 치환술의 수술결과 및 술 후 관찰 결과는 양호하였다. Behcet 병은 동종이식편을 이용한 대동맥판막 치환술 후 재수술의 위험요인이었다. 심내막염 환자들에서 동종이식편 대동맥판막 치환술은 최선의 수술방법이라고 생각되며 더 많은 수의 환자들을 대상으로 장기 관찰이 필요할 것이다.

참 고 문 헌

1. Eriksson MJ, Kallner G, Rosfors S, Ivert T, Brodin L.

- Hemodynamic performance of cryopreserved aortic homograft valves during midterm follow-up.* J Am Coll Cardiol 1998;32:1002-8.
- Hasegawa J, Kitamura S, Taniguchi S, et al. *Comparative rest and exercise hemodynamics of allograft and prosthetic valves in the aortic position.* Ann Thorac Surg 1997;64:1753-6.
 - Maselli D, Pizio R, Bruno LP, Bella ID, Gasperis CD. *Left ventricular mass reduction after aortic valve replacement: homografts, stentless and stented valves.* Ann Thorac Surg 1999;67:966-71.
 - Xu YJ, Zhong-Ming Z, Gibson DG, Yacoub MH, Pepper JR. *Effects of valve substitute on changes in left ventricular function and hypertrophy after aortic valve replacement.* Ann Thorac Surg 1996;62:683-90.
 - Langley SM, McGuirk SP, Chaudhry MA, et al. *Twenty-year follow-up of aortic valve replacement with antibiotic sterilized homografts in 200 patients.* Semin Thorac Cardiovasc Surg 1999;11:28-34.
 - O'Brien MF, Harrocks S, Stafford EG, et al. *The homograft aortic valve: a 29-year, 99.3% follow up of 1,022 valve replacement.* J Heart Valve Dis 2001;10:334-44.
 - Ross DN. *Homograft replacement of the aortic valve.* Lancet 1962;2:487.
 - Barratt-Boyes BG. *Homograft aortic valve replacement in aortic incompetence and stenosis.* Thorax 1964;19:131-50.
 - Fischlein T, Schutz A, Haushofer M, et al. *Immunologic reaction and viability of cryopreserved homografts.* Ann Thorac Surg 1995;60:122-6.
 - O'Brien MF, Stafford EG, Gardner MAH, Pohlner PG, McGiffin DC. *A comparison of aortic valve replacement with viable cryopreserved and fresh allograft valves, with a note on chromosomal studies.* J Thorac Cardiovasc Surg 1987;94:812-23.
 - Kirklin JK, Smith D, Novick W, et al. *Long-term function of cryopreserved aortic homografts. a ten-year study.* J Thorac Cardiovasc Surg 1993;106:154-65.
 - Dearani JA, Orszulak TA, Schaff HV, et al. *Results of allograft aortic valve replacement for complex endocarditis.* J Thorac Cardiovasc Surg 1997;113:285-91.
 - Niwaya K, Knott-Craig CJ, Santangelo K, et al. *Advantages of autograft and homograft valve replacement for complex aortic valve endocarditis.* Ann Thorac Surg 1999;67:1603-8.
 - Yankah AC, Klose H, Petzina R, et al. *Surgical management of acute aortic root endocarditis with viable homograft; 13-year experience.* Eur J Cardiothorac Surg 2002; 21:260-7.
 - Hampton CR, Chong AJ, Verrier ED. *Stentless aortic valve replacement: homograft/autograft.* In: Cohn LH, Edmunds LH. *Cardiac surgery in the adult.* 2nd ed. USA: McGraw-Hill Co. 2003;867-88.
 - Lim CY, Lee HJ, Kim JE. *Aortic root replacement using aortic homograft in acute bacterial endocarditis -one case report-.* Korean J Thorac Cardiovasc Surg 1997;30:819-22.
 - Lund O, Chandrasekaran V, Grocott-Mason R, et al. *Primary aortic valve replacement with allografts over twenty-five years: valve related and procedure related determinants of outcome.* J Thorac Cardiovasc Surg 1999;117:77-91.

=국문 초록=

서론: 대동맥판막 치환술 시 사용되는 동종이식편은 훌륭한 혈역학적 기능과 우수한 좌심실 근육량 감소(enhanced left ventricular mass regression), 감염에 대한 내성, 혈색전증 발생 위험이 적다는 등의 많은 장점들이 있다. 저자들은 본원에서 시행한 동종이식편을 이용한 대동맥판막 치환술의 결과를 알아보려고 한다. **방법 및 대상:** 1995년 5월부터 2004년 5월까지 18명의 환자(남 : 여=16 : 2, 평균 연령=39.3±16.2세, 연령 범위: 14~68세)에서 동종이식편을 이용한 대동맥판막 치환술은 20예가 시행되었다. 2예의 재수술을 포함하여 대동맥 동종이식편이 17개 사용되었고 폐동맥 동종이식편이 3개 사용되었다. 대동맥 판막에 대한 수술 과거력이 있는 환자는 10명이었다. 동종이식편 사용의 적응증으로는 자가판막 심내막염(n=7), 인공심장판막 심내막염(n=5), 혹은 Behcet 병에 동반된 대동맥판막 질환(n=8) 이었다. 수술방법은 관상동맥하 삽입술(subcoronary implantation)을 시행한 1명을 제외한 모든 환자에서 완전 근부 치환술(full root replacement)을 이용하였다. **결과:** 평균 관찰기간은 41.3±26.2 개월이었다. 수술사망이 1예 있었으며 합병증으로는 수술 후 출혈이 3예, 종격동염이 1예 발생하였다. 만기 사망 예는 없었으며 3예에서 대동맥판막 재치환술을 시행하였고 3명이 모두 Behcet 병 환자였다(p=0.025). 재수술에 대한 자유도는 1년과 5년에 각각 87.5±8.3%, 78.8±11.2%였다. 심내막염 환자들에서 수술 후 심내막염의 재발은 없었다. 관찰 기간 중 항응고 요법은 사용하지 않았고 판막에 의한 혈색전증은 관찰되지 않았다. **결론:** Behcet 병과 감염성 심내막염의 수술 위험도를 고려할 때 동종이식편 대동맥판막 치환술의 수술결과 및 술 후 관찰 결과는 양호하였다. Behcet 병은 동종이식편을 이용한 대동맥판막 치환술 후 재수술의 위험요인이었다. 심내막염 환자들에서 동종이식편 대동맥판막 치환술은 최선의 수술방법이라고 생각하며 더 많은 수의 환자들을 대상으로 장기 관찰이 필요할 것이다.

- 중심 단어 : 1. 동종이식편
2. 대동맥 판막, 수술
3. 대동맥 근부