

한방치료만을 시행한 급성 횡단성 척수염 2례에 대한 증례 보고

송미영 · 이명종

동국대학교 일산한방병원 한방재활의학과교실

A Case Report of Acute Transverse Myelitis Managed in Oriental Medical Hospital

Mi-Young Song, O.M.D., Myeong-Jong Lee, O.M.D.

Dept. of Oriental Rehabilitation Medicine, Ilsan Oriental Medical Hospital, Dongguk University

Objectives : There was no case report on the treatments of acute transverse myelitis in the oriental medical literature. We experienced two cases of acute transverse myelitis, whose main symptoms were motor, sensory impairment and bowel and urinary dysfunction.

Methods : We diagnosed that symptoms as Wejeung(痿證), and employed oriental medical treatments, herb medication, acupuncture, electroacupuncture, moxibustion and physical therapy.

Results : In the first case, neurologic impairment was aggravated despite of 15 days of treatments. In the second case, motor and defecation was improved.

Conclusions : There is no specific treatment for acute transverse myelitis in the Western medicine. Several case reports revealed clinical improvement of subacute or chronic transverse myelitis in the oriental medicine. We anticipated that the researches regarding treatment for acute transverse myelitis in the oriental medicine will be encouraged in the near future.

Key words : Acute Transverse Myelitis, Wejeung(痿證)

I. 서 론

급성 횡단성 척수염(Acute transverse myelitis)은 일정 척수 분절 이하의 급성, 양측성 운동장애, 감각장애 및 배뇨장애를 특징으로 하는 질환으로, 다발성 경화증이나 뇌염 같은 기존의 신경계 질환이 존재하거나 종양, 외상 등의 압박성 병변으로 인한 경우는 그 진단 기준에서 제외된다¹⁾. 발병 빈도는 인구 100만명당 연간 1.34명이나 증상의 중한 정도에 비해 일

반지지 요법 외에 특별한 치료법이 없으며, 예후는 3분의 1정도에서 비가역적인 신경학적 후유증을 남긴다고 보고되고 있다²⁾.

횡단성 척수염은 한의학적으로痿證의 범주에 속한다고 볼 수 있는데,痿證은肢體의筋脈이이완되어手足이痿軟無力함으로말미암아수의적으로운동을할수없고감각장애,통증을동반하기도하는병증으로下肢痿弱이많아痿臂,足痿라고도한다³⁾.

횡단성 척수염은 한의학계에서 몇 편의 임상보고

가 있으나^{4,7)}, 이는 모두 급성기에 양방병원에서 치료 후 후유증기에 한방병원에서 치료를 받은 경우였으며, 한방병원에서 급성기에 치료가 이뤄진 증례보고는 알려진 것이 없다. 이에 저자는 급성 횡단성 척수염으로 진단 받고, 한방 치료만을 시행한 환자 2례를 관찰하였기에 보고하고자 한다.

II. 증례

증례 1

1. 환자

여자, 42세

2. 주소증

요통, 하지 운동장애, 하지 감각장애, 대소변장애

3. 발병일

2004. 11. 8

4. 가족력

모 (고혈압)

5. 과거력

1) 자궁절제술 : 2001년 자궁경부암 진단 후 절제술

6. 진단명

- 1) 양방진단명 : Acute transverse myelitis (level of T6 to T12)
- 2) 한방진단명 : 위증

7. 현병력

만 42세 162cm 55kg, 원만한 성격의 여자환자로 2004년 10월 31일 요통, 우측 하지 자통, 비증이 있어 가료하다가, 2004년 11월 8일 운동장애, 대소변장애가 발생하고, 하지의 감각이상이 심해져 2004년 11월 9일 산부인과의원에서 비뇨생식기계 초음파 검사 상 이상이 없다는 진단을 받은 후, 한방 치료를 받고자 당일 동국대학교 강남한방병원 한방재활의학과 외래를 통하여 wheelchair를 타고 입원하였다.

8. 초진소견

활력징후는 모두 정상이었으며, 이학적 검사에서는 요추부 관절 가동역은 측정이 불가능 하였고, 하지부 수기 근력 검사에서 고관절 Fair/Fair, 슬관절 Good/Good+, 족관절 Good/Normal 나타났다. 심부 건반사는 Knee jerk와 Ankle jerk 모두 항진(+++/+++) 소견을 보였다. 감각검사에서는 항문주위 S2-5 영역이 감각소실 상태였고, 대퇴 후면 S1 영역은 좌측 3/10, 우측 8/10, 하퇴부 L4, 5 영역은 좌측 5/10, 우측 8/10으로 감각 저하의 양상을 보였으며, 대퇴전면 L2-3 영역과 하복부 T11-L1 영역에서 감각 항진이 있었으며, 상복부의 감각은 정상이었으며, 하지 전체의 비증을 호소하였다.

9. 검사 소견

입원 당일 시행한 기본 혈액검사와 소변검사는 정상소견이었으며, L-spine CT 상에서 Mild bulging disc at L3-4를 진단받았으며, 입원 이틀째 시행한 T-spine MRI에서 Acute transverse myelitis at level of T6 to T12를 진단받았다(Fig. 1).

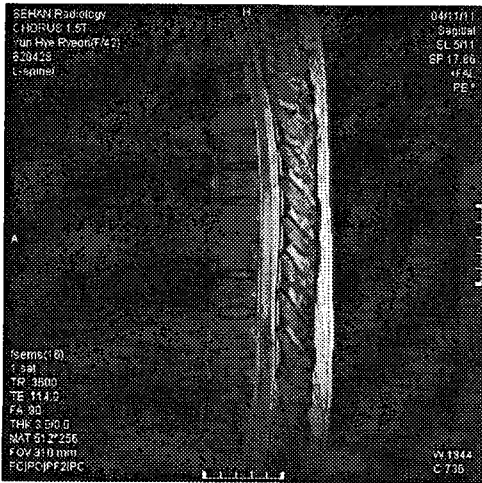

Fig. 1. MRI of thoracic spine. The spinal cord shows mildly widening, elongated high signal intensity lesion on T2W1, on intramedullary spinal cord from T6 level to T12 level.

10. 침구부항치료

鍼治療는 0.3×30mm의 1회용 毫鍼(東方鍼灸事)을 사용하여 體鍼과 畚岩鍼을 각각 1일 1회 씩 시술하였다. 體鍼은 外關, 合谷, 太衝, 百會, 人中, 陽陵天, 絕骨, 足臨泣 등의 經穴을 가감하여 저주파치료기(PG306, 鈴木醫療器株式會社)를 이용하여 파형은 연속파, 주파수는 1~2Hz, 전압은 2~5V 사이로 하여 하지의 經穴을 위주로 자극하였다. 또한 畚岩鍼法의 大腸正格과 肝正格을 사용하였다.

灸治療로는 間接灸(다봉구, 봉래구관사)를 中脘, 關元, 天樞의 經穴에 1회 3장, 1일 1회 시행하였다.

附缸療法은 排氣罐(대건부항, 대건양행)을 이용하여 整經絡의 효과를 위해 背部 俞穴에 건식으로 1회 5분간, 1일 1회 시행하였다.

11. 약물치료

한약으로는 입원당시에서 입원 7일째까지, 加味蒼栢湯(黃栢鹽水炒, 蒼朮, 杜冲炒, 木瓜, 牛膝, 肉縱蓉酒蒸, 當歸, 菟絲子, 龜板炒, 甘草, 白朮, 人蔘, 黃芪) 加減方을 사용하였으며, 입원 8일째부터 15일째까지 加味四物湯(川芎, 熟地黃, 當歸, 白芍藥, 杜冲, 牛膝, 黃栢鹽水炒, 知母鹽水炒) 加減方을 사용하였다. 각 처방은 2첩을 水煎하여 1일 3회, 食後服하였으며 이 외에 양약은 사용하지 않았다.

12. 한방 이학요법

병상에서 관절 가동역 유지와 구축 방지를 위한 수기요법을 사용하였다.

13. 임상경과

2004년 11월 10일부터 2004년 11월 24일까지 15일간 입원치료를 받았다.

1기 (입원 1일 - 입원 5일)

(1) 하지 운동장애

내원시에는 고관절 Fair/Fair, 슬관절 Good/Good+, 족관절 Good/Normal로 근력이 잔존하였으나, 입원 3일째 양하지 전제에서 근력이 완전 소실(Zero grade) 되었고, 입원 5일째부터 족하수 양상

이 나타났다(Table I).

(2) 하지 감각장애

내원시에는 항문주위 S2-5 영역에서 감각소실, L4, 5 영역에서 감각저하, T11-L3 영역의 감각 항진이 있었으나, 입원 3일째, T11-L3 영역의 감각 항진은 소실되면서 감각저하 상태가 되었으며, 상복부 T6-T10의 감각항진이 새로이 나타났다. 입원 5일째, 하복부 T10-L1 영역의 미약한 감각을 제외하고 하지 전체에서 감각소실이 나타났다. 양하지에 전체적인 압박감과 비증은 약간 감소하였다(Table I).

(3) 대소변상태

소변의 경우뇨의는 약간 있었으나, 자력배뇨가 불가능했다. 대변의 경우 변의를 느끼지 못했으며, 자력배변이 불가능했다.

(4) 요통

입원 2일째 통증이 소실되었다.

(5) 이학적 소견

입원 5일째, 양하지 전체에서 근력이 완전 소실되었으며, 심부건 반사에서 Knee jerk와 Ankle jerk 모두 정상(++/++) 소견을 유지하였으며, Babinski's sign과 Ankle clonus 모두 정상소견을 보였다.

(6) 지표 변화

PULSES profile은 내원시 11점에서 12점으로 Bathel index는 28점에서 21점으로 악화되었다(Fig. 2).

2기 (입원 6일-15일)

(1) 하지 운동장애

양하지에서 근력소실, 족하수 상태를 유지하였다(Table I).

(2) 하지 감각장애

미약하게 남아있던 하복부 T11-L1 영역의 감각이 입원 13일째 완전히 소실되어서, T10이하로 감각이 소실되었고, 상복부와 협부 T6-10의 감각 항진은 증감을 반복하였다. 양하지의 압박감과 비증을 약간 호소하였다(Table I).

(3) 대소변 장애

뇨의를 약간 느꼈으나, 대소변 모두 자력배출이 불가능하였다.

(4) 요통

통증은 소실되었으나, 약간이 불편감을 간헐적으로 호소하였다.

(5) 이학적 소견

양하지의 근력소실 상태가 여전하였다. 심부건 반사에서 Knee jerk와 Ankle jerk 모두 정상(++/++) 소견을 유지하다가, 입원 8일째에 저하(+/) 소견이 나타났으며, 입원 13일째 완전 소실되었다. Babinski's sign과 Ankle clonus 모두 나타나지 않았다.

(6) 지표변화

PULSES profile은 12점, Bathel index는 21점으로 여전하였다(Fig. 1).

증례 2

1. 환자

여자 37세

2. 주소증

하지 운동장애, 하지 감각장애, 배통, 대변 장애

3. 발병일

2005. 12. 16

4. 가족력

별무

5. 과거력

별무

6. 진단명

- 1) 양방 진단명 : Acute transverse myelitis (level of T10 to T12)
- 2) 한방 진단명 : 위증

Table I . The Change of Sensory and Motor (Case 1)

date	2004. 11. 10	2005. 11. 14	2005. 11. 24
motor(MMT)	femur joint 3/3 knee joint 4/4+ ankle joint 4/5	femur joint 0/0 knee joint 0/0 ankle joint 0/0	femur joint 0/0 knee joint 0/0 ankle joint 0/0
sensory loss	below L4	below L1	below T10
hyperesthesia	T11-L3	T6-T10	T6-T10

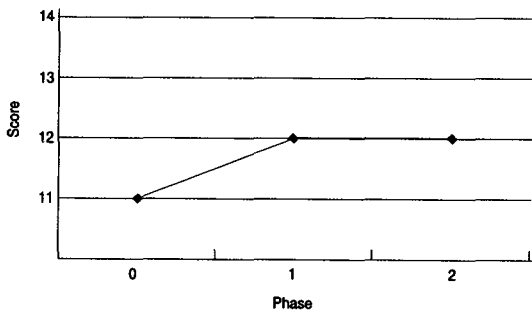


Fig. 2. The changes of PULSES profile after treatment (Case 1).

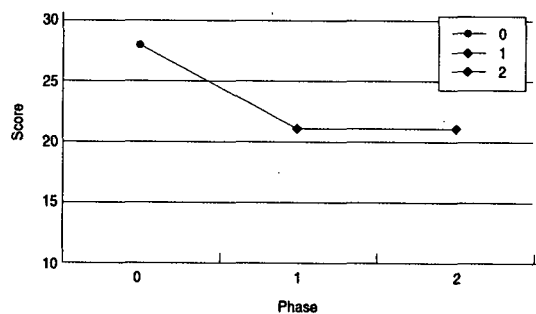


Fig. 3. The changes of Barthel index after treatment (Case 1).

7. 현병력

만 37세 170cm, 55kg, 원만한 성격의 여자환자로 2005년 12월 16일 배통 후, 하지 운동, 감각장애가 발생하여 당일 정형외과에서 치료 받은 후, 증상 심화되어 12월 17일 동국대학교 일산병원 신경과에서 자기공명영상상 Acute transverse myelitis 진단 받고 12월 25일까지 입원치료 후, 한방치료를 받고자 2005년 12월 26일 자립 보행 상태로 입원하였다.

8. 초진소견

활력징후는 모두 정상이었으며, 이학적 검사에서는 요추부 관절 가동역은 정상이었고, 하지부 수기 근력 검사에서 고관절 Good+/Normal, 슬관절 Good/Normal, 족관절 Good/Good+, 심부건반사는 Knee jerk와 Ankle jerk 모두 항진(+++/+++) 소견을 보였으며, Babinski's sign 및 Ankle clonus 모두 이상 소견이 발견되지 않았다. 감각검사에서는 우측 T10 이하 영역이 5/10, 좌측 L4이하가 7/10 상태였다. 배통은 VAS 5, 대변은 관장으로 배변하였다.

9. 검사소견

2005년 12월 19일 시행한 Whole spine MRI상에서 Acute transverse myelitis T10-T12로 진단받았으며, Brain MRI는 정상소견을 나타냈다.

10. 침구치료

鍼治療는 0.3×30mm의 1회용 毫鍼(東方鍼灸事)을 사용하여 體鍼과 舍岩鍼을 각각 1일 1회 씩 시술하였다. 體鍼은 外關, 合谷, 太衝, 百會, 人中, 陽陵天, 絕骨, 足臨泣 등의 經穴을 가감하여 저주파치료기(PG306, 鈴木醫療器株式會社)를 이용하여 파형은 연

속파, 주파수는 1~2Hz, 전압은 2~5V 사이로 하여 하지의 經穴을 위주로 자극하였다. 또한 舍岩鍼法의 大腸正格과 肝正格을 사용하였다.

灸治療로는 間接灸(다봉구, 봉래구관사)를 中脘, 關元, 天樞의 經穴에 1회 3장, 1일 1회 시행하였다.

附紅療法는 排氣罐(대전부항, 대전양행)을 이용하여 整經絡의 효과를 위해 背部 俞穴에 전식으로 1회 5분간, 1일 1회 시행하였다.

11. 약물치료

한약으로는 입원당시에서 입원 9일째까지 加味閨腸湯(熟地黃, 玄麥, 當歸, 川芎, 大黃, 胡桃, 麻子仁) 加味方을 사용하였으며, 입원 10일째부터 20일째까지는 加味四物湯(川芎, 熟地黃, 當歸, 白芍藥, 杜沖, 牛膝, 黃柏鹽水炒, 知母鹽水炒)加減方을 사용하였다. 각 처방은 2첩을 水煎하여 1일 3회, 食後服하였으며 이외에 양약은 사용하지 않았다.

12. 한방 이학요법

전기 경피근자극요법, 온열치료, 수기치료를 매일 시행하였다.

13. 임상경과

1기 (입원 1일 - 입원 10일)

(1) 하지 운동장애

고관절 Normal/Normal, 슬관절 Good+/Normal, 족관절 Good/Good+ 상태로 우측 고관절, 슬관절에서 근력 강화가 나타났다.

(2) 하지 감각장애

감각검사에서는 우측 T10 이하 영역이 5/10, 좌측 L4이하가 7/10 상태로 변화가 없었다.

(3) 배통

VAS 3으로 감소하였다.

(4) 대변상태

2-3일 간격으로 관장 없이 자력 배변이 가능했으나, 배변 감각은 없었다.

(5) 이학적 소견

Knee jerk와 Ankle jerk 모두 항진(+++/+++)
소견을 보였다.

(6) 지표변화

PULSES profile은 내원 시 8점에서 7점, Bathel index는 87점에서 90점으로 호전되었다.

2기 (입원 11일 - 입원 20일)

(1) 하지 운동 장애

고, 슬, 족관절 모두 Normal/Normal로 호전되었다.

(2) 하지 감각 장애

감각검사에서는 우측 T10 이하 영역이 7/10, 좌측 L4이하가 8/10 상태로 약간의 호전이 있었다.

(3) 배통

VAS 3으로 여전하였다.

(4) 대변상태

1기와 증상의 변화가 없었다.

(5) 이학적 소견

Knee jerk와 Ankle jerk 모두 항진(+++/+++)
소견을 보였다.

(6) 지표변화

PULSES profile은 6점, Bathel index는 100점으로 호전되었다.

Ⅲ. 고 찰

급성 횡단성 척수염은 건강한 사람에서 갑자기 하지 근육의 마비와 배뇨 및 배변실금에 동반되며 다양한 지각장애가 나타나는 임상증후군으로 거의 모든 연령층에서 남녀의 구별 없이 발생하지만, 10세에서 19세까지와 40세 이후에 가장 많이 발생 한다⁹⁾.

이 질환의 원인에 관하여 많은 연구가 있으나 정설은 없으며 환자의 20-60%까지 감염, 특히 바이러스 감염이 선행하는데 대표적인 원인으로는 선천성 혈관기형이나 virus 감염과 같은 감염성, 혹은 감염전 후나 vaccine 접종 후에 나타나는 자가 면역성, 다발성 경화증, 외상, 신생물질, 기타 독물성 등을 들 수 있으나 정확한 원인규명이 안 되는 경우가 대부분이다⁹⁾. 이번 증례에서도 척수액 검사를 실시하지는 못했지만, 혈액 검사상에서 별다른 이상을 발견하지 못

Table II . The Change of Sensory and Motor (Case 2)

date	2005. 12. 26	2006. 1. 4	2006. 1. 14
motor(MMT)	femur joint 4+/5 knee joint 4/5 ankle joint 4/4+	femur joint 5/5 knee joint 4+/5 ankle joint 4/4+	femur joint 5/5 knee joint 5/5 ankle joint 5/5
sensory loss	Rt.:below T10, 5/10 Lt.:below L4, 7/10	Rt.:below T10, 5/10 Lt.:below L4, 7/10	Rt.:below T10, 7/10 Lt.:below L4, 8/10

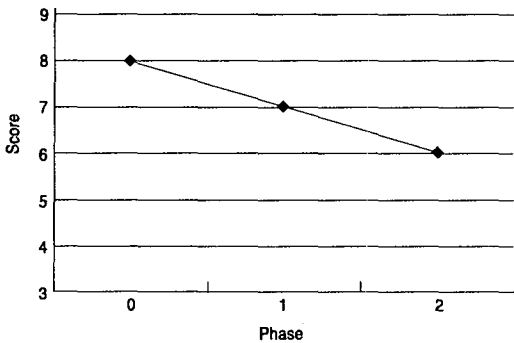


Fig. 4. The changes of PULSES profile after treatment (Case 2).

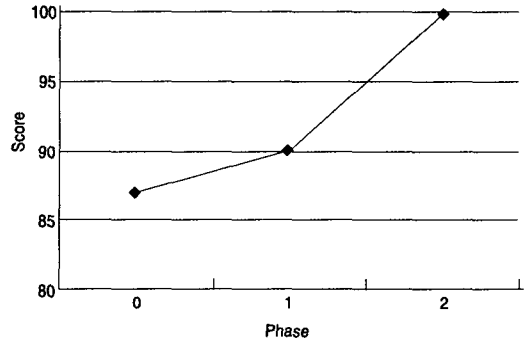


Fig. 5. The changes of Barthel index after treatment (Case 2).

했기 때문에 원인을 명확히 알 수가 없었다. 임상적으로 보면 제 5~10번 사이의 흉수에서 대부분 발생하며 10~20% 정도에서는 요수나 경수에서도 발생한다¹⁰⁾.

증상은 선행감염이 있는 경우 1-3주후 대부분 급작스럽게 시작하여 수 시간 내지 수일 내에 최대한으로 진행한다. 초기 증상으로 근육마비, 지각소실, 요배부의 통증이 균일한 빈도로 나타나고, 병정이 진행되면서 거의 모든 환자에서 운동신경마비, 감각마비, 자율신경장애가 나타난다. 운동신경마비의 정도는 1/3에서는 경도 내지, 중등도, 2/3에서는 중증의 마비를 보이고, 하지 마비가 주로 나타나지만, 상행성 혹은 하행성으로 마비가 나타나기도 한다. 급성기 심부건 반사는 감소되어 있고 발병 2주경 이완성 마비가 경직성 마비 형태로 변하여 심부건 반사는 증가하

고 병적 반사도 나타나게 된다. 감각마비는 통각, 온도각, 가벼운 촉각 상실이 나타나며, 위치각 및 진동각은 주로 보존된다. 감각 결손은 흉추, 경추, 요추순의 빈도를 보이고, 방광팽만, 요실금, 변비, 배변실금 등의 자율신경장애로 인한 증상도 대부분 나타난다^{8, 11)}.

검사소견은 비 특징적이며 확진할 수 있는 것이 없고, 자기공명영상으로는 T2 강조 영상에서 병변이 미만성 고 신호를 보이면서 양쪽 끝이 점감하는 smooth tapering하는 모양을 하는 모양을 나타내고 조영이 증강되는 부분을 예측할 만한 신호의 부분변화가 종양성 병변과는 달리 보이지 않고 척수공동이나 낭종 변성이 보이지 않을 때는 횡단성 척수염의 가능성이 높다고 할 수 있다^{12,13)}. 본증의 임상적 진단 기준으로는 첫째, 급격히 발생한 척수성 운동장애,

감각장애 및 배뇨장애가 있고, 들뜬, 상기 증상들이 4주 이상 진행하지 않으면서, 셋째, 종양이나 퇴행성 척추 병변과 같은 압박성 병력, 다발성 경화증, 동정맥 기형과 같은 척수의 혈관성 병변, HTLV(human T-Cell lymphotropic virus-1) 감염과 같이 척수증을 일으킬 수 있는 기존의 신경계 질환에 의하지 않는 경우에 한 하였다⁴⁾.

치료에는 현재 특이한 것이 없으며 물리치료를 포함한 대증적 치료가 주이고 고식적인 스테로이드 투여 이외에 cyclophosphamide와 혈장교환 등이 있다. 스테로이드의 효과에 대해서는 아직 논란이 많으나 척수의 부종이 의심될 때는 사용하는 것이 좋다고 한다. 또한 보조적인 방법으로 배뇨 및 배변관리, 욕창의 방지 등 적절한 간호, 요로감염과 같은 세균합병증에 대한 항생제, 그리고 인공호흡기의 사용 등이 요구 된다¹⁾.

예후는 완전히 회복하여 후유증을 남기지 않는 것으로부터 방광, 직장장애를 동반한 사지의 완전마비를 나타내는 중증장애까지 다양하고, 성인보다 소아에서 예후가 더 좋은 것으로 보고되고 있으며 환자의 대부분은 발병 4주에서 3개월 사이에 회복되기 시작하고 3개월 이내에 기능 회복의 기미가 없으면 이후로도 회복의 기미가 없다고 하지만 드물게는 18개월 후 회복된 경우도 있다고 한다. 예후를 결정하는 인자로 발병이 급성일수록 예후가 불량하다고 보여진다⁴⁾.

횡단성 척수염은 다발성 신경염, 진행성근위축증, 중증근무력증, 히스테리성 운동장애, 주기성 사지마비, 근영양불량증 등 기타 중추신경계통 감염으로 발병하는 후유증과 소아마비후유증 등과 함께痿證의 범주에 속한다⁵⁾.痿證의 原因病機는 『黃帝內經』중에 肺熱葉焦가 제시된 이래 제가들이 이를 추중하였으며 火熱之邪로 인해 肺津이 灼傷되는 것을 주원인으로 보았다.誘因으로는 外氣의 영향, 情志失調, 攝食不良, 攝生不良, 外傷 등으로 대별할 수 있고 病因

病機는 熱傷肺津, 濕熱浸淫, 脾胃損傷, 肝腎虧虛, 瘀血阻絡 등으로 인식할 수 있고 丹溪 이후에 濕熱, 濕痰, 氣虛, 血虛, 陰虛, 死血, 食積 등으로 구분되는 경향이 있었으며, 張景岳에 이르러 元氣虛弱에 의한 원인이 있음을 지적하였고 脾胃肝腎을 장부관계상 중요한 작용을 하는 것으로 보았다. 역대의痿證은 弱而不用하면서 不痛이라고 하여 痛症의 유무로痿證과 구분 짓고 있으나 후대로 오면서痿證에도 통증이 발생할 수 있으며 이때는 반드시 火, 痰, 濕, 瘀 등을 끼고 있다고 하여痿證과 유사하게 痛症과 癱木이 발생할 수 있다고 하였다⁶⁾. 治法으로는 調理脾胃를 위주로 祛濕熱, 通經活絡, 舒筋骨之法을 원칙으로 하는데, 병소이하의 운동 근육의 이완성 마비, 척수 반사소실, 지각마비, 배뇨, 배변의 체류성 장애 등이 나타나는 척수 shock 상태는 清熱利濕하는 처방을 사용하고, 회복기에는 補益肝腎시키고, 滋陰清熱시키는 知柏八味丸이나 四物湯을 가감하여 사용한다고 하였다⁷⁾.

증례 1의 경우 내원 시 활력징후에 이상이 없고, 요통과 하지의 자통, 비증이 먼저 발생한 뒤, 하지 근력장애 및 감각장애, 대소변 장애가 발생하여 추간판탈출증으로 인한 마미증후군을 의심했다. 마미증후군은 추간판탈출증, 종양, 외상 및 척추관협착증 등의 경막외공간 점유성 병변에 의해 척수신경의 마미 부위가 압박되어 발생하는 증후로, 추간판탈출증과 척추협착증이 주된 원인이다. 증상으로 요통, 양측 하지방사통, 양측 하지의 근력감소와 감각이상, 안상감각소실 및 배뇨 배변 장애와 함께 하반신 마비의 복합된 양상을 보인다⁸⁾. 그러나 입원 당일 시행한 요추부 컴퓨터 단층촬영에서 마미의 압박성 병변을 확인할 수가 없었고, 따라서 요추 상부의 병변이 의심되어 척추전체의 자기공명영상을 시행하여 흉추부의 급성 횡단성 척수염의 병변을 확인할 수 있었다. 선행병변 없이 갑작스럽게 통증이 발생한 경우, 초기 임상증상에서 급성 횡단성 척수염과 마미증후군은

하지의 근력과 감각장애, 대소변장애를 보인다는 점에서 유사하다. 그러나 급성 횡단성 척수염의 경우 주로 흉추부위에 다발하므로 복부나 배부에서의 동통, 이상감각, 감각소실 등의 증상이 있다'는 것이 유효한 감별점이라 생각된다.

치료에 있어 급성 횡단성 척수염은 서양의학에서도 특이적인 치료가 없고, 대증치료 위주로 이루어진다는 점을 감안하여, 痿證의 범주에서 한방치료만을 시행하였다. 급성기인 점을 고려하여 淸熱燥濕을 위주가 되고 補肝腎, 益氣健脾 하는 처방인 김⁴⁾의 연구에서 사용한 加味蒼朮湯加減方을 7일 동안 사용하였으며, 그 후 임상증상의 차도가 없고, 복부의 감각항진이 상부로 진행하여 加味四物湯加減方을 사용하였다. 鍼治療는 疎經和絡 및 근위의 강한 국소자극을 위한 體鍼과 獨取陽明과 補肝, 強筋의 의미에서 畝岩鍼法을 사용하였다.

운동장애, 대소변 장애가 발생한 시점을 기준으로 한 발병일 3일째부터 치료를 이뤄졌는데, 발병 7일째 하지의 근력이 완전 소실되었고, 발병 15일째 T10 영역까지 감각이 완전 소실되고, T6-10 영역은 감각항진을 보였으며, 발병 17일째까지 상기 증상의 변화 없이 퇴원하였다. 급성기 15일간의 한방치료기간 동안 이상과 같이 증상의 완화 없이 진행 양상을 보이다가 퇴원하였다. 그 후 타 병원 신경외과에 입원하여 뇌척수액검사, 자기공명영상 등의 검사를 통해 역시 급성 횡단성 척수염으로 진단받고, 2개월간 steroid pulse therapy를 받았다. 양방치료 2개월 뒤 대변은 감각 없이 실금 하는 정도로 회복되었으나, T10이하 영역의 운동, 감각 완전 마비와 소변 장애는 변화가 없었다. 그 후 퇴원하여 한의원 침치료 등을 받았으며, 발병 10개월 뒤 족지, 족관절 부위는 미약한 움직임을 보이는 정도이며, 대소변은 감각 없이 실금하는 상태이며, 감각의 완전 마비는 여전하며, 하지 비증은 간헐적으로 나타났다. 하지 운동장애가 악화됨에 따라 PULSES profile과 Barthel index 점

수 모두 악화되었다.

증례 2의 경우 2005년 12월 17일 양방병원에서 자기공명영상상 Acute transverse myelitis로 진단 받고, 9일 동안 steroid pulse therapy 등을 받았으나, 증상의 변화가 없어 한방병원으로 전원 된 경우이다. 치료에 있어 초기 대변 장애의 호전을 위하여 加味閩腸湯加味方을 사용하였고, 이후 대변 장애의 호전을 보여 加味四物湯加減方을 사용하였다. 침구치료는 증례 1과 동일하게 사용하였다.

운동장애는 입원 당시에 비해 우측 관절의 근력이 증가하여 정상 근력으로 회복되었으나, 감각장애에서 약간의 호전만을 보였다. 대변 장애는 관장 없이 자력 배변이 가능할 정도로 호전되었다. 운동장애가 회복됨에 따라 PULSES profile과 Barthel index는 모두 만점으로 일상생활에 장애가 없을 정도로 회복되었다.

급성 횡단성 척수염은 외과적 수술의 적응증이 아니고, 서양의학에서도 확실한 치료법이 없는 질환이다. 이미 여러 연구^{4,7)}에서 급성기 이후 횡단성 척수염에 대한 한방치료는 효과가 좋은 것으로 보고된 바 있으며, 본 증례에서도 완전마비를 보였던 증례 1에서는 예후가 좋지 않았지만, 정상 보행이 가능하고, 불완전 감각 장애를 보였던 증례 2에서는 양호한 치료 효과를 나타내었으므로, 증상의 경중에 따라, 급성기의 횡단성 척수염에 있어서 한방치료의 효과를 충분히 기대할 수 있을 것이라 사료된다. 본 증례에서는 치료기간이 각각 15일, 20일로 짧았는데, 환자 대부분이 발병 4주에서 3개월 사이에 회복되기 시작¹⁾한다는 보고를 감안 할 때, 추후에는 보다 적극적인 장기적인 한방치료를 통한 임상 보고가 이뤄져야겠다.

IV. 결 론

급성 횡단성 척수염에 대한 기존의 한의학적 연구가 없는 상황에서 하지의 운동장애, 감각장애, 대소변 장애를 주소로 한방치료만을 시행한 환자 2례를 경험하였기에 문헌고찰과 함께 보고하는 바이다.

참고문헌

1. Dawson DM, Potts F. Acute nontraumatic myelopathis. IN:Woolsey RM and Young RR, eds. Neurologic Clinics Disorders of the Spinal Cord. Philadelphia:WB Saunders company. 1991:551-603.
2. 이광우, 정희원. 임상신경학 1. 서울:고려의학. 1997:815.
3. 중의연구원. 중의증상감별진단학. 북경:인민위생출판사. 1987:191-2.
4. 김민수, 조현열, 김영옥, 김상진, 이정훈, 서해경. 횡단성 척수염 2례에 대한 증례보고. 한방재활의학과학회지. 2002;12(3):131-41.
5. 배원영, 김창환, 이윤호. 횡단성 척수염에 대한 증례보고. 대한침구학회지. 1993;10(1):51-9.
6. 신정철, 김제홍, 위통순, 박은주, 한상균, 유충열, 윤여충, 채우석, 조명래. 횡단성 척수염 환자 치험 1례에 대한 임상적 고찰. 대한침구학회 임상논문집. 2003;1:160-8.
7. 김경옥, 정성민, 신용옥. 횡단성 척수염 1례에 대한 증례보고. 대한추나학회지. 2003;4(1):111-7.
8. 전세일. 재활의료학. 서울:계축문화사. 1998:41-7.
9. Christensen PB, Wermuth L, Hinge HH, Bomers K. Clinical course and long-term prognosis of acute transverse myelopathy. Acute Neurol Scand. 1990;81:431-5.
10. Altrocchi PH. Acute transverse myelopathy. Arch Neurol. 1963;9:111.
11. 서창균, 김상현, 이승현, 윤태승, 박재호, 임정근. 전신성 홍반성 루푸스에 동반된 횡단성 척수염 1례. 계명대학술지 2002;21(1):102.
12. 최혜영, 박형천, 정태섭. 횡단성 척수염의 자기공명영상소견: T2 강조영상을 중심으로. 대한방사선의학회지. 1996;34(2):193-9.
13. 김호진, 장기현, 김성훈, 김광기, 이용석, 이광우. 척수 자기공명영상을 통한 특발성 급성 횡단성 척수증과 척수 다발성 경화증의 감별. 대한신경과학회지. 1999;17(5):651-60.
14. Berman M, Feldman S, Alter M, Zilber N, Kahana E. Acute transverse myelitis: Incidence and etiologic consideration. Neurology. 1989;31:966-7.
15. 周紹華, 周佩雲. 神經系統常見疾病中醫診療. 서울:醫聖堂. 1998:41-7.
16. 김성수, 금동호. 위증에 대한 문헌적 고찰. 동국한의학연구소논문집. 1997;7(2):81-95.
17. 박창국. 위증의 치료에 관한 문헌적 고찰. 동서의학. 1992;17(4):36-55.
18. 김홍태, 홍순만, 이근일, 정진욱, 박연민. 요추간판탈출증으로 인한 마미증후군. 대한척추외과학회지. 1998;5(1):116-21.