

# 하악골 결손의 재건을 위한 혈행화된 비골 이식술에서의 장기간의 체적변화

김윤태 · 전승호 · 염학렬 · 안강민 · 명 훈 · 황순정 · 서병무 · 최진영 · 정필훈 · 김명진 · 이종호  
서울대학교 치과대학 구강악안면외과학교실

**Abstract** (J. Kor. Oral Maxillofac. Surg. 2006;32:138-141)

## LONG TERM EVALUATION OF VOLUME CHANGE IN FREE VASCULARIZED FIBULAR FLAP MANDIBLE RECONSTRUCTION

Yoon-Tae Kim, Seung-Ho Jeon, Hak-Ryol Yeom, Kang-Min Ahn, Hoon Myoung, Soon-Jung Hwang, Byoung-Moo Seo, Jin-Young Choi, Pill-Hoon Choung, Myung-Jin Kim, Jong-Ho Lee  
*Department of Oral & Maxillofacial Surgery, College of Dentistry, Seoul National University*

**Introduction :** In recent years, vascularized, i.e., living bone grafts, have been widely applied in the field of oral and maxillofacial surgery, as a method of treatment of congenital or acquired non-unions, and a large defects in mandible. The vascularized fibular graft has been especially used for this purpose because of its shape and mechanical strength. The postoperative hypertrophy of grafted fibula is of particular interest to us.

**Material and methods :** This study was undertaken to determine the volume change(indirect methods) and radiographic appearance of a free vascularized fibular graft as it responds to the mechanical and physiologic features of its new environment. In order to elucidate the long term effect on fibular mass after mandibular reconstruction, change in various method of volume change was utilized as indirect measure of change in long-term.

**Results :** The younger the patient, the more prominent and rapid the hypertrophy of the graft. the hypertrophy of the graft never exceeded the diameter of the recipient bone, except for callus enlargement after stress fracture of the grafted bone.

**Conclusion :** Etiologic explanations for this phenomenon have not been clarified in the previous literature. some of the factors implicated include a periosteal reaction or new bone formation, as seen at the onset of bone union after a fracture in a child, a reaction to the mechanical loading on the graft and a reaction to the circulatory changes resulting from the grafting procedure.

### I. 서 론

최근 두경부의 골 결손시에 혈행화 골 이식술은 골의 결손 부위, 특히 하악골의 결손에 많이 사용되고 있다. 혈행화 비골 이식술은 형태와 기계적인 저항력으로 인해 이러한 목적으로 특히 자주 사용되고 있다. 특히 술 후에 이식된 비골에서 증식이나 비대가 관찰되고 있는데 이러한 과성장은 향후 비골의 기계적 저항력, 임프란트의 용이성 등으로 인하여 중요한 부분이 될 수 있다. 이러한 과성장은 물론 원래 하악골의 크기 이상으로 자라지는 않으며 주로 젊은 사람의 이식골에서 뚜렷하게 나타난다. 이러한 과성장의 원인으로 명확한 결론은 내리지 않았지만 골막반응, 가골형성, 기계적 부하, 혈행의 변화 등으로 설명되고 있다.

이에 이번 연구에서는 하악 절제 후 혈행화된 비골 이식술을

시행 받은 환자를 대상으로 장기간의 비골의 체적변화를 방사선 사진 및 기타 측정방법을 이용하여 알아보고 과성장에 영향을 주는 요인 및 비골이식술의 장점에 관해 논해 보고자 한다.

이번 실험의 가장 큰 목적은 그 동안 혈행화된 비골 이식 후 장기간의 체적 변화에 대한 체계적인 연구가 진행되지 못하여 이번 연구를 통하여 혈행화된 비골 이식술 후 방사선 사진을 통하여 체적변화가 어떤 식으로 이루어지는지 알아보고자 하였다. 또한 비골의 체적 변화에 영향을 주는 요소에 관여하는 것은 어떤 것이 있는지 알아보고자 하였다. 특히 원인을 주는 요소로 생각할 수 있는 것은 비골의 혈행화 정도(segment의 distal, proximal portion), 나이, 성별, 수술 후 기간, 방사선 치료 여부, 임프란트의 식립 여부, 의치 장착 여부(load bearing 여부)등을 들 수 있다. 따라서 각각의 인자에 비골의 체적이 어떻게 변하는지 알아보는 것이 또한 이번 연구의 목적이었다.

### 이 종 호

110-768 서울시 종로구 연건동 275-1  
서울대학교 치과대학 구강악안면외과학교실

### Jong-Ho Lee

Dept. of OMFS, College of Dentistry, Seoul National University  
#275-1 Yeongun-dong, Jongno-gu, Seoul, 110-768, South Korea  
Tel: 82-2-2072-2630 Fax: 82-2-766-4948  
E-mail: leejongh@plaza.snu.ac.kr

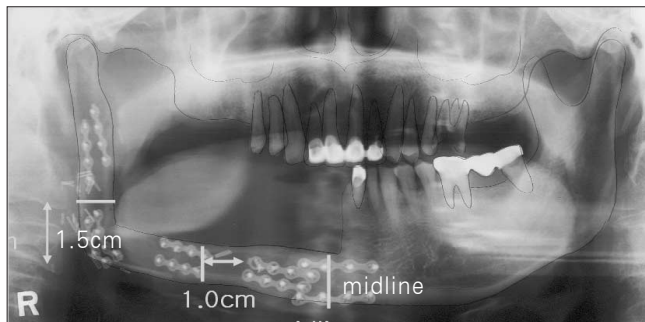
### II. 실험방법

환자는 1998년에서 2001년까지 서울대학교 병원 구강악안면 외과에서 하악골 재건을 위해 혈행화된 비골이식술을 시행받은 환자 52명을 대상으로 하였다. 남녀의 성비는 33:19였으며 평균 나이는 45세였다. 이번 연구에서 채택된 환자는 모두 하

악골 재건술을 시행한 경우에 한정했으며 골 절단이 둘 이상(2 osteotome 이상), 임상관찰기간이 6개월 이상인 경우만 채택하였고. 재건 후 남은 비골을 이식골 상방에 올려준 경우(double barrel)는 이번 연구에서 제외시켰다.

방법은 술 후 순차적인 파노라마 방사선 사진을 찍어 캘리퍼(caliper)와 자(ruler)를 이용하여 측정하였다. Fig. 1에서와 같이 근위부(proximal portion)는 중심선에서, 이식골의 중간 부분은 이식골 절단 부위(osteotomy line)에서 1 cm, 그리고 원위부(distal portion)는 하악각에서 1.5 cm 떨어진 곳에서 측정하였으며 이때 파노라마 방사선 사진의 확대 및 왜곡을 보정하기 위하여 고정성 플레이트나 다른 인접 치아의 길이를 측정하여 다음에 그 확대정도를 보정하는 식으로 보완하였다.

그리고 follow up 기간은 주로 3, 6, 9 개월, 1, 2년으로 하였으며 나이는 30세 미만과 30세 이상으로 임의로 정하였다. 각각의 변수, 즉 나이, 성별, 혈류량의 양(proximal, middle, distal), RT 여부, 의치 장착 여부와 골의 체적 변화와의 관계를 알아보기 위하여 통계는 SAS8.0을 이용하였으며 longitudinal data analysis의 방법을 이용하였다.



**Fig. 1.** Methods of Measurement.  
 Proximal Portion : 1.5 cm upper to mandibular angle  
 Midline : osteotomy line 1cm distally  
 Distal Portion : measured at Midline

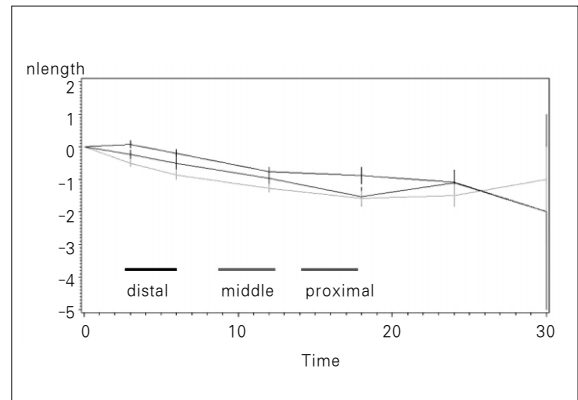
### III. 결 과

하악골 재건을 위하여 혈행화된 비골 이식술을 시행받고 위의 조건에 맞는 환자는 52명이었으며 30세 미만과 30세 이상 환자의 수는 16:36이었고, 임플란트를 식립받은 환자의 수는 14명이었다. 또한 술 후 방사선 치료를 받은 환자의 수는 21명이었고 의치를 장착한 환자는 12명이었다.

SAS 프로그램을 이용한 longitudinal data analysis를 사용하여 나온 데이터는 다음의 Table 1과 같다.

또한 segment의 혈류량과 비교하여 볼 때 proximal, middle, distal에서의 체적 변화는 다음과 같다(Fig. 2).

이식된 비골은 원위부(자가 하악골체부와 인접해 있는 부분)에서 근위부보다 더 적은 양의 흡수가 관찰되었으며 나이와 follow-up기간, 임플란트의 식립, 방사선 치료 유무에 따라 비골이 흡수되는 양상이 유의하게 변하였다. 그러나 의치의 장착 여부에 따른 비골의 흡수량 변화는 유의할 만한 차이를 보이지 않았다.



**Fig. 2.** Volume change of the segment.  
 Distal segments are lower change than proximal segment.

**Table 1.** Longitudinal data analysis

Effecort	Estimate	Error	t Value	P value
Distal	0.4620	0.0666	6.94	<.0001
Middle	0.2177	0.0805	2.70	0.0071
Proximall	0	0	0	0
F/U	-0.085	0.0049	-17.05	<.0001
Age	-0.3927	0.0994	-3.95	<.0001
RT	-0.3963	0.1305	-3.04	0.0025
Implant	0.6153	0.1204	5.11	<.0001
Denture	0.1078	0.1494	0.72	0.4707

Note the valuable P(<0.05)

Distal segment, F/U period, Age, RT, and Implant are valuable categories

#### IV. 증 례

비골의 변화와 관련하여 위의 변화인자들과 관련있는 경우의 예를 들어보면 첫 번째 증례로 23세의 남자 환자로 좌측 하악체의 법랑아세포종 진단하에 2002년 2월 종물 제거술 및 혈행화된 비골 이식술을 시행하였다(Fig. 3, 4).

수술 직후에 비해 술 후 18개월째에 원위부의 경우에는 비골이 약간 증가하다 감소하는 양상이었고 근위부는 거의 일정한 양상을 보이거나 조금 감소하는 경향을 보였다. 검사를 시행한 대부분의 환자는 감소량이 약 2-3 mm 정도였지만 이 환자의 경우는 나이가 상대적으로 적어 비골의 감소량도 적게 나타났다.

#### V. 결 론

혈행화된 비골의 경우 다른 유리 골이식과는 달리 골이 증가하거나 감소하더라도 그 양이 적게 나타났으며 예후도 좋았다. 또한 비골의 증가와 연관성이 있을 것으로 생각된 여러 변수 중에서 나이, 이식골의 부위, 기간, 임플란트 및 방사선 치료 여부에 따라서는 유의한 차이를 나타냈고 방사선 치료 및 의치 장착과는 관련이 없었다.

나이가 젊을수록 비골의 감소하는 정도는 적게 나타났으며 때로는 증가하는 경우도 있었다. 또한 기간에 따라서는 12개월까지 대개 점진적인 감소양상을 나타내었으나 그 이후에는 유지되고 이후 2년이 지나면서 다시 감소하는 양상으로 나타났다. 임플란트의 식립 후에는 비골의 감소량이 적은 경향을 보였고 통계적으로도 유의할 만한 차이를 보였다. 그러나 검사한 환자수가 적어(n=14) 더 많은 연구가 필요할 것으로 보인다. 방사선 치료(RT)를 받은 경우에는 감소하는 양상이 크게 나타

났으며 의치 장착과 비골의 흡수량은 큰 관련이 없는 것으로 나타났다. 비골의 이식 부위에 관해서는 원위부(하악골과 연결된 부위)에서 초반 3개월 가량 약간 증가하는 양상을 보였으며 다른 부위는 서서히 감소하는 경향을 보였다.

#### VI. 토 의

그 동안 혈행화된 비골 이식술에 관한 여러 문헌들을 보면 1990년 Bell 등은 골막하에 새로운 골의 침착으로 부가적으로 골침착(hypertrophy)이 나타난다고 보고하였으며 이는 피질골의 증가로 이어진다고 하였다. 이번 실험에서도 비골의 이식 후에 여러 증례에서 비골의 증대가 관찰되었다.

1994년 Fujimaki 등은 hypertrophy의 양이 젊은 남성에서 많다고 보고하였다. 또한 1995년 Doi 등도 혈행화된 비골 이식 후 골침착(hypertrophy)이 된다고 보고하였다. 이번 연구에서는 성별과 관련하여 어떠한 차이점도 발견하지 못하였으며 다만 남성의 경우 젊은 환자의 비율이 많아 비골의 흡수량이 저하되는 경향을 보였다. 따라서 성별과 관련하여 호르몬이 골 이식 부위에 영향을 주는지와 관련된 연구가 필요할 것으로 사료된다.

다른 여러 실험에서는 1993 Moran이 혈행화된 골이식이 혈류량과 골세포(osteocyte)의 생존율이 높다고 결론지었으며 1991년 Klein 등은 혈행화 골이식이 골 흡수를 줄이고 새로운 골을 형성하는 능력이 유리 골 이식보다 높다고 결론지었다.

1994년 Aihisa 등은 과성장을 유발하는 두 가지 중요한 요소로 젊은 나이와 좋은 혈류라고 보고하였다. 이는 정상적인 골 성장인자를 촉진시켜 과성장을 유발시킨다고 하였다. 이번 연구에서는 이식된 골의 과성장 혹은 흡수량의 저하를 유발하는 요인으로 나이, 임플란트 식립, 혈류량이 더 많은 이식골의 원

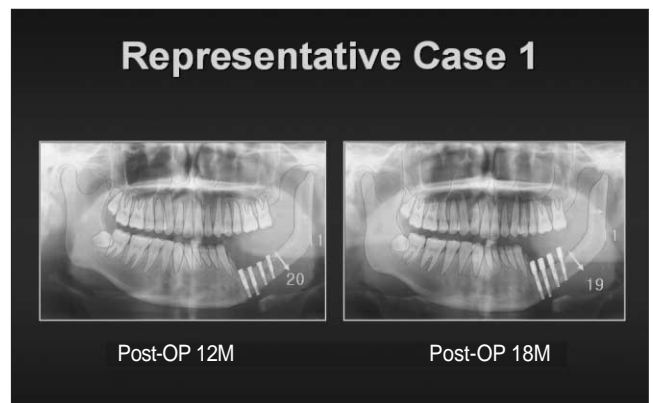
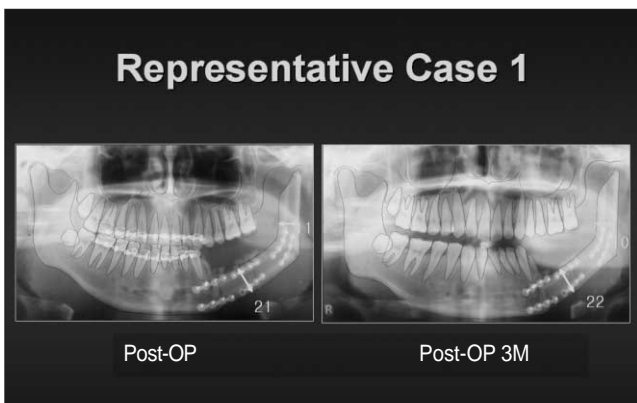


Fig. 3, 4.

Example of case report

Patients : 23Y, Male

Diagnosis : Ameloblastoma on Lt Mn

Operation : Mass excision and Fibula free flap reconstruction

Note the diameter of fibula bone

위부 등으로 생각할 수 있었으며 이식골의 흡수를 촉진하는 인자로 방사선 치료를 생각할 수 있었다. 또한 의치의 장착을 통한 이식골의 변화는 관계가 없었다.

위의 연구 결과와 지금까지의 논문을 종합해보면 혈행화된 골이식은 골 흡수를 억제하며 흡수 속도도 늦춘다고 할 수 있다. 또한 임프란트의 식립을 통하여 저작을 유도함으로써 흡수를 방지할 수 있으며 혈류량을 좋게 하여 이식골의 흡수를 줄일 수 있다. 또한 비골의 경우에는 많은 해면골로 이루어져 있지만 혈류화를 시킴으로써 새로운 피질골의 침착을 돕고 흡수를 늦추어 좋은 하악골 재건 재료로 사용되어질 수 있음을 뜻한다.

### 참고문헌

1. Tsubone T, Shigetomi M, Ihara K, Ikeda K, Merida L, Ohno T, Sugiyama T, Kawai S: Hypertrophy of Vascularized Bone Isograft in Rats Treated with Cyclosporine A. *Calcif Tissue Int* 2003 Oct 6
2. Falder S, Sinclair JS, Rogers CA, Townsend PL: Long-term behaviour of the free vascularised fibula following reconstruction of large bony defects. *Br J Plast Surg* 2003 Sep;56(6):571-84.
3. El-Gammal TA, El-Sayed A, Kotb MM: Hypertrophy after free vascularized fibular transfer to the lower limb. *Microsurgery* 2002; 22(8):367-70.
4. El-Gammal TA, El-Sayed A, Kotb MM: Microsurgical reconstruction of lower limb bone defects following tumor resection using vascularized fibula osteoseptocutaneous flap. *Microsurgery* 2002;22(5):193-8.
5. Ikeda K, Yoshimura M, Hashimoto F, Okada K, Tomita K: Fate of the vascularized fibular graft: report of two cases with 15-year follow-up. *J Trauma* 1999 Oct;47(4):777-9. No abstract available.
6. Eisenschenk A, Lautenbach M, Rohlmann A: Free vascularized bone transplantation in the extremities. *Orthopade* 1998 Jul;27(7):491-500. Review. German.
7. Shea KG, Coleman DA, Scott SM, Coleman SS, Christianson M: Microvascularized free fibular grafts for reconstruction of skeletal defects after tumor resection. *J Pediatr Orthop* 1997 Jul-Aug; 17(4):424-32.
8. Bos KE, Besselaar PP, vd Eijken LW, Raaymakers EL: Failure of hypertrophy in revascularised fibula grafts due to stress protection. *Microsurgery* 1996;17(7):366-70.
9. Baima RF: Implant-supported restoration of a mandibular reconstruction with an osteocutaneous microvascular free flap: a clinical report. *J Prosthodont* 1995 Sep;4(3):150-9.
10. Lazar E, Rosenthal DI, Jupiter J: Free vascularized fibular grafts: radiographic evidence of remodeling and hypertrophy. *AJR Am J Roentgenol* 1993 Sep;161(3):613-5.
11. al-Zahrani S, Harding MG, Kremli M, Khan FA, Ikram A, Takroni T: Free fibular graft still has a place in the treatment of bone defects. *Injury* 1993 Sep;24(8):551-4.
12. de Boer HH, Wood MB: Bone changes in the vascularised fibular graft. *J Bone Joint Surg Br* 1989 May;71(3):374-8
13. Aberg M, Rydholm A, Holmberg J, Wieslander JB: Reconstruction with a free vascularized fibular graft for malignant bone tumor. *Acta Orthop Scand* 1988 Aug;59(4):430-7.
14. Weiland AJ, Kleinert HE, Kutz JE, Daniel RK: Free vascularized bone grafts in surgery of the upper extremity. *J Hand Surg[Am]* 1979 Mar;4(2):129-44.