

Kommerell 게실과 동반된 완전 혈관륜의 수술적 교정

김희중* · 윤태진* · 정성호* · 김경모*

Surgical Correction of Complete Vascular Ring Associated with Kommerell's Diverticulum

Hee Jung Kim, M.D.*, Tae Jin Yun, M.D.*, Sung Ho Jung, M.D.*, Kyung Mo Kim, M.D.*

An 11-month old girl with a feeding difficulty and recurrent aspiration pneumonia received surgical correction of complete vascular ring, which was formed by right aortic arch, aberrant left subclavian artery (LSCA) originating from Kommerell's diverticulum (KD) and ligamentum arteriosum. Through left posterolateral thoracotomy, the ligamentum arteriosum was divided to relieve the tracheo-esophageal bundle. KD was separated from the right descending aorta, and the left subclavian artery was severed from KD at its origin and trasfered to the side wall of left common carotid artery. Postoperative course was uneventful, and the patient has been followed up with a clinical improvement.

(Korean J Thorac Cardiovasc Surg 2006;39:943-945)

Key words: 1. Aorta, arch
2. Vascular rings
3. Diverticulum

증 례

11개월 된 여아가 반복되는 구토와 흡인성 폐렴으로 외 부 병원에서 위-식도 역류(gastro-esophageal reflux)로 진단 후 이에 대한 치료를 받았으나 증상이 호전되지 않아 본 원으로 전원되었다. 상부 위장관 조영술상 식도 상부의 점막 하 종양이 의심되어 시행한 위장관 내시경에서 식도 상부에 박동성 구조물이 선상으로 돌출하여 식도가 좁아 지는 부위가 발견되었다. 흉부 전산화 단층 촬영에서 우 대동맥궁과 좌쇄골하동맥 기시 이상이 발견되었고, 우대 동맥궁, Kommerell 게실, 식도 후방 좌쇄골하동맥 및 동맥 관 인대로 형성된 완전 혈관륜에 의한 상부 식도 압박이 확인되어 수술이 시행되었다.

수술적 접근을 위해 좌측 후방 개흉 절개를 통해 3번째 늑간을 개흉하였다. 수술 소견상 우 대동맥궁으로부터 기

시한 Kommerell 게실이 좌쇄골하동맥으로 연결되고, 좌쇄 골하동맥과 폐동맥 사이에 동맥관 인대가 연결되는 완전 혈관륜을 형성하여 기도와 식도를 압박하는 양상이었다. 동맥관 인대를 분리한 후 식도를 위 아래로 충분히 박리 하였고, Kommerell 게실을 하행대동맥으로부터 분리하여 하행 대동맥의 게실 기시 부위는 일차 봉합하고 게실은 절제하였다. 좌측 총경동맥을 박리한 후 혈관 겹자로 잡고 좌쇄골하동맥을 좌측 총경동맥으로 단측 문합하였다 (Fig. 1, 2). 환자는 수술 후 특별한 합병증 없이 회복하였으 며, 현재 임상적으로 호전된 상태로 외래 관찰 중이다.

고 찰

Backer와 Mavroudis[1]가 2000년에 혈관륜에 대해 분류 한 바와 같이, 혈관륜은 대동맥궁과 대 혈관의 기형으로

*울산대학교 의과대학 서울아산병원 흉부외과

Division of Pediatric Cardiac Surgery, Asan Medical Center, Ulsan University

논문접수일 : 2006년 8월 21일, 심사통과일 : 2006년 8월 31일

책임저자 : 윤태진 (138-736) 서울시 송파구 풍납 2동 388-1, 울산대학교 의과대학 서울아산병원 흉부외과

(Tel) 02-3010-3589, (Fax) 02-3010-6811, E-mail: tjyun@amc.seoul.kr

본 논문의 저작권 및 전자매체의 지적소유권은 대한흉부외과학회에 있다.

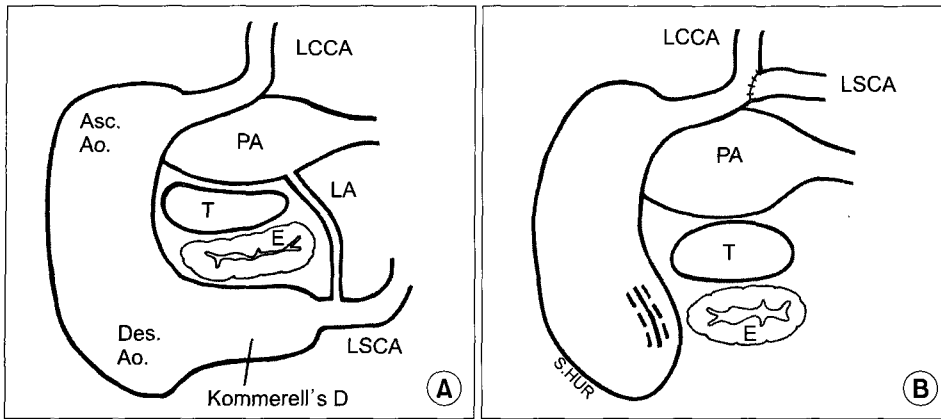


Fig. 1. Schematic illustrations showing preoperative confinement of tracheo-esophageal bundle (A) and postoperative resolution of the confinement with left subclavian artery transfer to left common carotid artery (B). LCCA=Left common carotid artery; Asc.Ao.=Ascending aorta; Des. Ao.=Descending aorta; PA=Pulmonary artery; T=Trachea; E=Esophagus; LA=Ligamentum arteriosum; LSCA=Left subclavian artery; Kommerell's D=Kommerell's diverticulum.

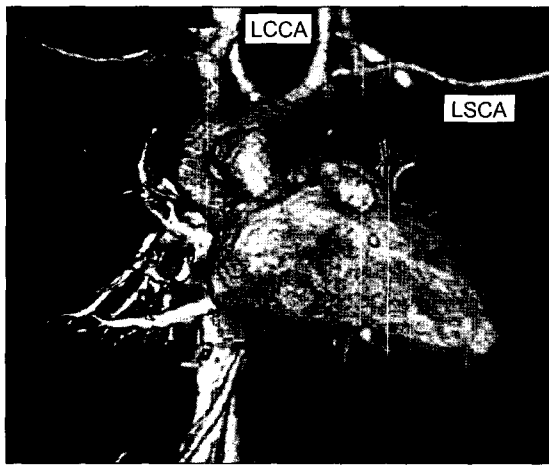


Fig. 2. Three-dimensional computerized tomogram showing left subclavian artery transfer to left common carotid artery. LCCA=Left common carotid artery; LSCA=Left subclavian artery.

기관과 식도가 압박되는 혈관 기형이다. 본 증례의 경우 혈관륜은 기도와 식도를 둘러싼 우측 대동맥궁, 식도후방 좌쇄골하동맥, 동맥관 인대로 구성되었으며, 좌쇄골하동맥 기시 부위가 구상의 팽대(bulbous enlargement)를 보이는 Kommerell 게실이 존재하였다. Kommerell 게실은 태생학적으로 제 4 대동맥궁의 원위부에 해당하며, 혈관륜을 구성하여 크기가 커질 경우 추가적인 압박 인자로 임상 증상을 일으킬 수 있다[2].

영, 유아 혈관륜의 주증상은 주로 호흡기 증상으로 호흡곤란, 천명(stridor)이 많이 관찰된다. 하지만 혈관륜의 압박이 심할 경우나 Kommerell 게실처럼 식도를 후방에서 압박하는 경우 연하곤란 및 수유 장애 증상이 발생할 수 있다. 진단은 식도조영술과 전산화 단층 촬영이 가장 중

요하며, 위장관 내시경과 기관지 내시경 등은 추가적인 정보를 제공할 수 있다. 또한 일부 혈관륜 환자에서 선천성 심장 기형이 동반할 수 있어 심장 초음파 검사를 같이 시행하는 것도 중요하다[3].

혈관륜은 증상 발현 시 수술적 치료의 적응증이 되며, 본 증례와 같이 Kommerell 게실에 의한 완전 혈관륜에 대해서는 3가지 수술적 접근을 생각해 볼 수 있다. 즉 동맥관 인대의 절제와 대동맥의 후방 고정법, Kommerell 게실을 대동맥으로부터 분리 절제하는 법, 또한 Kommerell's 게실을 분리 절제한 후 좌쇄골하동맥을 총경동맥에 문합하는 방법 등을 고려할 수 있다[4,5]. Backer 등[6]에 의하면 혈관륜 교정 수술에서 Kommerell's 게실이 동반된 경우 동맥관 인대 절제만 시행한 8명에서 증상의 재발이 있었고, Kommerell's 게실의 절제와 좌쇄골하동맥의 좌총경동맥 문합을 그 내용으로하는 재수술이 필요하였다고 기술하고 있다. 또한 Kommerell 게실을 대동맥으로부터 분리 절제하는 수술만 시행하는 경우에는 좌측 쇄골하동맥으로의 전방 혈류 부재로 인한 쇄골하 동맥 스틸 현상(subclavian steal phenomenon)이 발생할 수 있다. 결론적으로, Kommerell's 게실이 동반된 우대동맥궁, 좌쇄골하동맥 이상 기시는 동맥관 인대 분리, 게실 절제 및 좌쇄골하동맥의 좌경동맥 문합 수술을 모두 시행하는 것이 가장 좋은 치료라고 할 수 있다.

참 고 문 헌

1. Backer CL, Mavroudis C. Congenital heart surgery nomenclature and database project: vascular rings, tracheal stenosis, pectus excavatum. *Ann Thorac Surg* 2000;69:308-18.
2. Kim HY, Jung HY, Yun TJ. Three cases of dysphagia due to

- vascular ring in adults*. Korean J Gastrointest Endosc 2000; 21:735-40.
3. Backer CL, Marvroudis C, Rigsby CK, Holinger LD. *Trends in vascular ring surgery*. J Thorac Cardiovasc Surg 2005;129: 1339-47.
 4. Kim WK, Kim YJ, Rho JR, Suh KP. *Surgical treatment of vascular ring: a report of 6 cases*. Korean J Thorac Cardiovasc Surg 1984;17:205-11.
 5. Yun TJ, Oh JH, Min KS, et al. *Surgical treatment of complete vascular ring associated with kommerell's diverticulum*. Korean J Thorac Cardiovasc Surg 2000;33:761-5.
 6. Backer CL, Hillman N, Marvroudis C, Holinger LD. *Resection of Kommerell's diverticulum and left subclavian artery transfer for recurrent symptoms after vascular ring division*. Eur J Cardiothorac Surg 2002;22:64-9.

=국문 초록=

수유 곤란과 반복적인 흡인성 폐렴을 주소로 내원한 11개월 된 여아가 우대동맥궁, Kommerell 계설, 식도 후방의 좌쇄골하 및 동맥관 인대로 형성된 완전 혈관륜을 진단 받고 수술적 교정을 받았다. 수술은 좌측 후측 개흉 후 동맥관 인대를 분리하여 식도 압박 요인을 제거하고, Kommerell 계설을 하행 대동맥으로부터 분리, 절제한 후 좌쇄골하 동맥을 좌측 총경동맥으로 단측 문합하였다. 환자의 수술 경과는 양호하였으며, 현재 외래 관찰 중이다.

중심 단어 : 1. 혈관륜
2. 대동맥궁
3. 계설