

Sommerlad씨 술식에 따른 미세수술 술기를 이용한 구개성형술의 경험

박명철 · 신승준 · 이일재

아주대학교 의과대학 성형외과학교실

A Clinical Experience of Cleft Palate Repair Using Operative Microscope: Sommerlad's Method

Myong Chul Park, M.D., Seung Jun Shin, M.D.,
Il Jae Lee, M.D.

Department of Plastic and Reconstructive Surgery, School of
Medicine, Ajou University, Suwon, Korea

The purpose of this study is to introduce the method of palate repair that combines minimal hard palate dissection and radical repositioning of levator musculature, which was presented by Sommerlad. As this method presents, additional use of the operating microscope enables atraumatic and radical dissection, and it might provide more improved speech function to the patients. A total of 17 patients with cleft palate underwent Sommerlad's method from December 2003 to August 2004. The mean follow-up period was 4.5 months. The use of a microscope provided high quality variable magnification and good illumination at the operating field. Repair was carried out through incisions at the margins of cleft with mucoperiosteal flap elevation. Muscles were rearranged and repaired properly. It was unable to evaluate the improvement of speech because the patients were too young to learn meaningful speech. Average operating time including anesthetic induction time, V-tube insertion and recovery from anesthesia was 2 hours 45 minutes which was not quite different from conventional method's operating time. Oronasal fistula developed in 2 patients of them. One of them was healed spontaneously. As meticulous and radical muscle dissection was possible with Sommerlad's method, we could minimize the trauma to the muscular and neurovascular structure. In addition, we expect better faculty of speech as a result of this method although longer follow-up time was unavailable.

Key Words: Palatoplasty, Microscope, Sommerlad's method

Received July 18, 2005

Revised October 17, 2005

Address Correspondence: Myong Chul Park, M.D., Department of Plastic and Reconstructive Surgery, Ajou University School of Medicine, Ajou University Hospital, 50 Wonchun-dong, Yongtong-gu, Suwon 443-721, Korea. Tel: 031) 219-5614 / Fax: 031) 219-5610 / E-mail: mpark@ajou.ac.kr

I. 서 론

구개열(cleft palate) 환자 수술의 가장 중요한 목적은 뜻 있는 말을 배우기 전에 수술을 시행하여 정확한 발음을 하도록 하는데 있다.^{1,2} 정확한 발음을 위해서는 연구개(soft palate)의 해부학적인 구조가 정상이어야 한다.² 이를 위해서는 갈라진 구개범거근(levator veli palatini muscle) 손상의 최소화와 이의 재배열이 중요하다.² 구개열 수술방법으로 여러 방법이 이용되어 왔다. 점막골막피판(muco-periosteal flap)을 일으켜 경구개열을 닫아주는 von Langenback씨 방법이나, 구강 측과 비강 측에서 서로 각기 다른 방향의 Z-성형술을 시행하는 Furlow씨 구개성형술 등의 방법과 두 피판 또는 세 피판(two-flap or three-flap) 등을 이용한 방법이 널리 시술되고 있다. 이들 방법은 피판의 긴장도 제거(tension-free), 다층봉합(multi-layer repair)에 있어서 효과적이지만, 구개범거근의 박리 시 손상을 최소화하는 데는 제약이 있다.³

Sommerlad씨 등은 현미경을 이용하여 구개범거근을 박리하여 손상을 최소화하고 정확한 해부학적 재배열을 가능하게 하여 수술 후 발음에 좋은 결과를 보고하였다.⁴ 현미경을 이용하여 수술을 하는 것은 수술장에서 충분한 정도의 밝기와 해부학적 시야를 확보해 준다. 이로 인하여 정교한 수술을 시행하도록 하는데 있어서 도움을 주며, 이는 구개열 성형술에도 그대로 적용된다고 할 수 있다.⁵

따라서 본 저자들은 수술용 현미경을 이용한 수술방법에 대하여 소개하고, 구개근육의 박리 시 손상을 최소화하고 광범위하게 박리하여 얻은 경험을 예비보고 하는 바이다.

II. 재료 및 방법

가. 대상

아주대학교 의과대학 성형외과학교실에서 2003년 12월부터 2004년 8월까지 현미경을 이용한 구개성형술을 시술 받은 일측성 완전형 구개열 환자 4명과 일측성 불완전형 구개열 환자 13명을 대상으로 하였다. 이들의 수술은 한 명이 집도하였다.

현미경을 이용한 구개성형술을 시술받은 대상 중 남자는 8명이었으며 여자는 9명이었다. 이 중에서 가장 어린 나이는 8개월이었으며 가장 많은 나이는 27개월이었다.

현미경은 독일 Carl-Zeiss사의 OpMiCS-1 Vario³ 모델로, 각도와 광량조절이 가능하며 비디오 녹화가 가능한 장비를 이용하였다(Fig. 1).

나. 수술방법

전신마취 하에 목을 뒤로 젖히고 기관삽관 튜브가 혀의 중앙에 위치하도록 한 뒤, Dingman 개구기(Dingman mouth retractor)를 장치하여 입을 완전히 벌린다. 수술 중




Fig. 1. Surgical operating microscope that can provide high quality variable magnification and good lighting, directed at the operating field.

출혈 예방과 조직을 팽윤시켜 절개를 용이하기 위해, 연구개에 1대 20만으로 희석한 에피네프린(Epinephrine) 용액을 국소 주입한다. 내측 절개선은 정중선 맨 앞쪽 끝에서부터 개열연에 있는 비강측 점막과 구강측 점막 접합선을 따라 계속 연장하여 목젖(구개수, uvula) 끝까지 이른다. 반대편 개열연에도 같은 방법으로 내측 절개선이 가해진다. 경구개에 있는 비강측 및 구강측 점막성골막판을 골막기자(periosteal elevator)로 각각 전방에서부터 후방으로 가면서 일으킨다. 박리가 끝나면 경구개의 비강측 점막성골막판을 봉합한다. 넓은 구개열로 인하여 수술 시 긴장도 감소가 필요한 경우 Sommerlad씨의 본 술식과는 달리 외측 절개선을 실시하였다. 외측 절개선은 Langenbeck의 방법과 마찬가지로 날개갈고리(ptyergoid hamulus) 후방에서 시작하여 날개위턱술기(ptyergomaxillary raphe)을 따라 전진하여 위턱뼈용기(maxillary tuberosity)의 약간 내방에 이른다. 거기에서 잇몸돌기(alveolar process)의 내방을 따라 송곳니(canine tooth) 부근까지 도달한다. 이와 같은 외측 절개부는 모두 봉합함으로써 수술 후 결손부위(raw surface)를 피하도록 하였다. 비강측 점막골막판을 봉합한 후, 현미경을 이용하여, 올려진 틈 사이로 15번 칼(#15 blade)과 골막기자(periosteal elevator)를 이용하여 절개를 가하고 박리해 나아간다. 구개범거근이 노출되면, 손상을 최소화시키며, 충분한 근육박리를 시행하는 것이 중요하다(Fig. 3). 이때 근육의 이완을 용이하게 하기 위하여 구개범장근의 건(tendon of tensor veli palatini)을 노출시킨 후 익돌구(ptyergoid hamulus)로부터 박리한다. 구개범거근의 외측 면이 익돌구에 구개범장근의 건과 함께 붙어 있어 이를 박리하는 것은 이완에 도움이 된다. 충분한 근육 박리는 근육들의 이완을 도와주고 봉합 시에도 긴장도를 증가시키지 않는다. 이는 근육의 방향을 재 정렬하는데 도움을 주며, 이를 통해 근육의 기능의 회복을 기대할

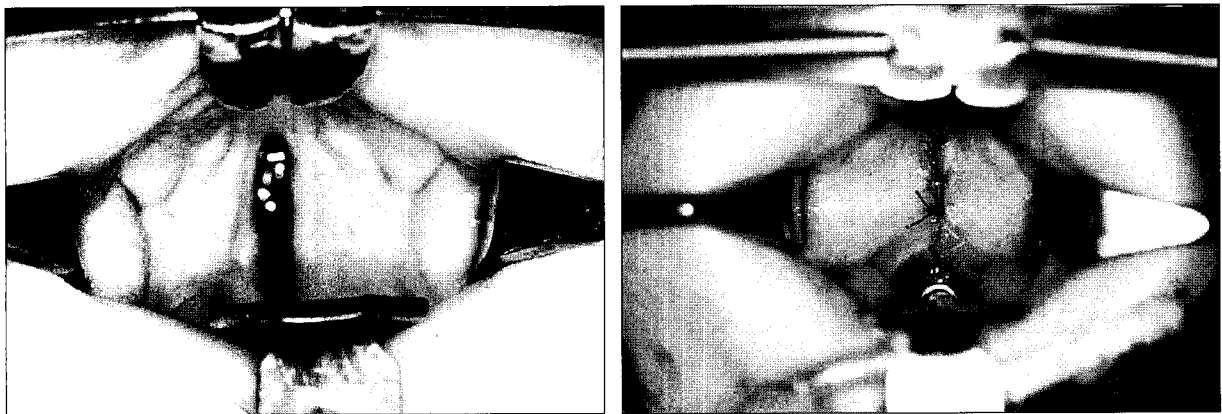


Fig. 2. (Left) Preoperative photography. 9-month old female, incomplete cleft palate before epinephrine infiltration. (Right) Immediate postoperative photography.

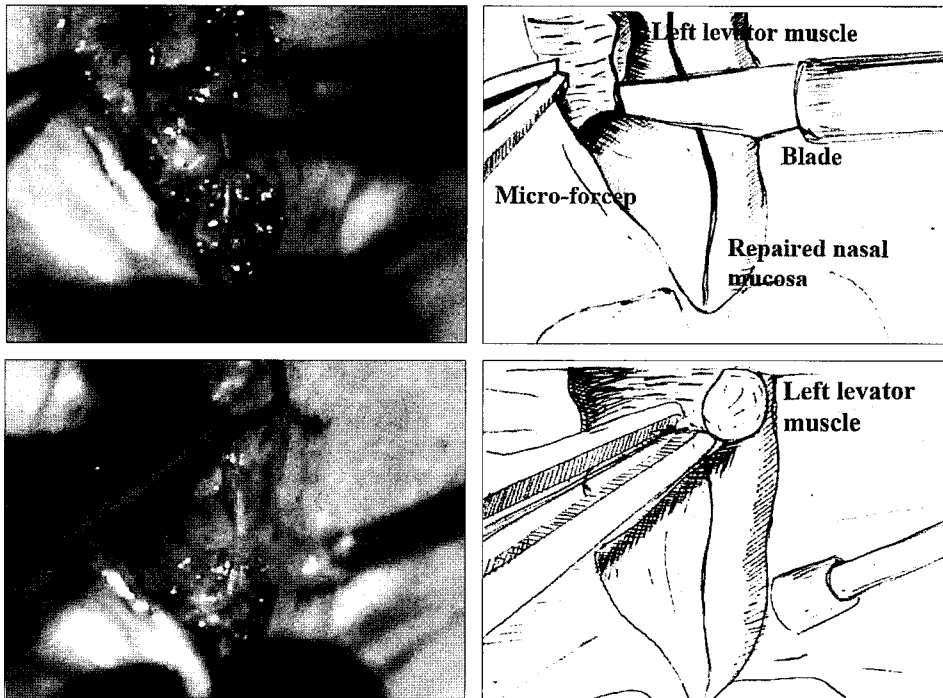


Fig. 3. (Above) The muco-periosteal flap was elevated with microscopic dissector and elevator. (Below) The enough dissection was to be performed until muscles seemed to be freely.

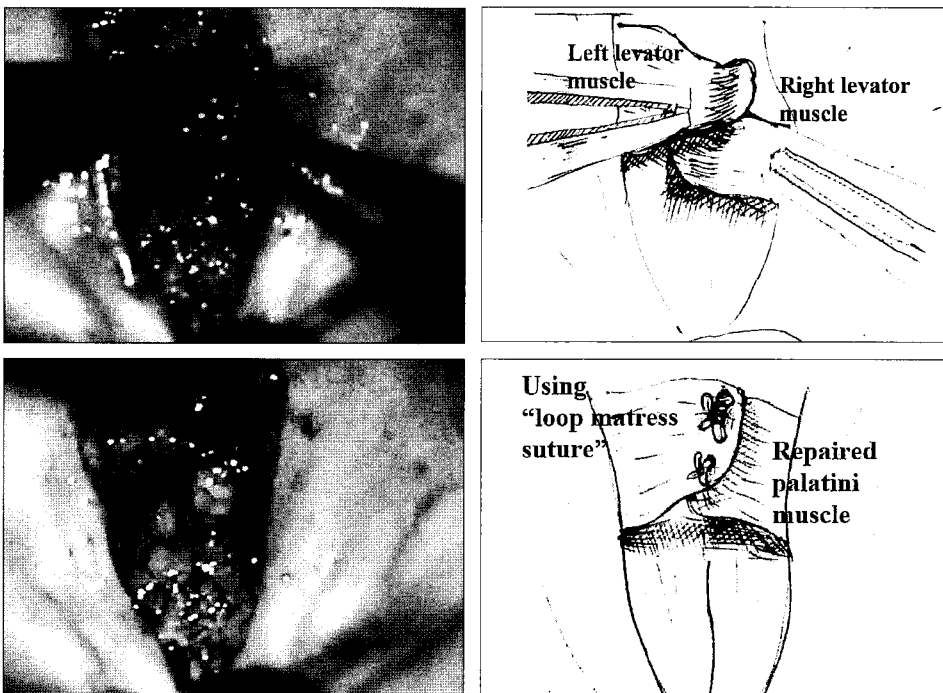


Fig. 4. (Above) Elevated levator muscle was repositioned to anatomical position. (Below) Elevated levator muscle was sutured with loop mattress suture.

수 있다. 현미경을 이용하면 충분한 밝기와 시야가 확보되기 때문에, 손상을 최소화 할 수 있으며, 정교하고 광범위한 박리가 가능하다.⁵ 노출된 구개범거근은 이미 광범위한 박리를 시행하여 방향전환이 용이하며 이때 근육의 기능 및 근력을 최대화하기 위하여 90도 방향으로 전환시킨다. 전환시킨 구개범거근을 서로 겹치도록 위치시킨 후 편평

석상 봉합법(loop mattress suture)을 이용해 봉합한다(Fig. 4).⁶ 봉합사는 #4-0 Vicryl (Ethicon[®] polyfilament, absorbable, 16 mm 3/8c, round)을 이용하였다. 근육의 봉합 뒤 구강점막과 점막골막을 봉합하며 긴장도가 증가되지 않도록 하는 것이 중요하다(Fig. 2).

술후 환아는 수술한 날 오후부터 연한 음식을 주사기로

주었다. 2주간은 입에 손가락이나 딱딱한 과자를 넣지 않도록 주의를 하였다. 이를 위해 팔꿈치를 굽히지 못하도록 부목을 대어 고정하였다.⁷

III. 결 과

현미경을 이용한 구개성형술을 시행받은 환아는 총 17명이었으며, 추적 경과관찰은 2-9개월이며, 평균 추적관찰 기간은 4.5개월이었다. 17명의 환아 중 추적 경과관찰이 되는 환아는 최근 2004년 9월까지 17명이었다. 의미 있는 언어습득을 시작한 환아는 아직 없어서 언어발달에 기여를 하는지 객관적인 평가를 적용할 수 없었다.

합병증 없이 회복된 환아는 15명이었으며, 비기도 누공이 생긴 환아는 2명이었다. 비기도 누공이 생긴 환아는 술후 7-10일째 형성되었으며 크기는 0.1-0.2 cm였다. 이 2명은 자연치유되지 않았지만 2차 수술은 시행하지 않았으며, 2004년 9월 현재 추적관찰 중에 있다. 현미경을 이용한 구개성형술을 시행받은 환아 중 정상적으로 회복된 15명의 환아들의 추적결과 술후 9개월째인 현재에도 비기도누공을 포함한 다른 합병증은 관찰되지 않았다 (Table I). 수술시간은 마취유도시간, 환기튜브 삽입시간

및 회복시간을 모두 포함하여, 평균 2시간 45분으로, 가장 긴 시간은 3시간 35분이었으며 가장 적게 걸린 시간은 1시간 40분이었다. 고식적인 구개성형술의 평균 수술시간은 과거 저자들의 수술시간을 의무기록을 통하여 분석하였으며, 평균 2시간 32분으로 평균 13분의 차이를 보였다(Table II).

IV. 고 찰

구개열은 구순열과 달리 미용적인 문제보다는 언어장애 등의 기능적인 문제가 중요시되는 질환이다.^{1,2,8} 16세기 후반에 Franco씨는 구개열을 치료하기 힘든 병으로 기술하였고, Pare씨는 금이나 은으로 만든 구강 내 보철물(intraoral prosthesis)의 개념을 도입하였다.² 1816년 Graefe씨는 연구개의 수술을 시도하였고, Diffenbach씨는 경구개의 점막(mucosa)을 분리하여 구개를 닫아주는 수술을 하였다.⁹ Bernard von Langenback(1859)이 점막골막피판(mucoperiosteal flap)을 일으켜 경구개열을 닫아준 것이 소개된 이래 이 방법은 널리 사용되어 왔다.² 그러나 Veau는 이 방법이 짧고 반흔화된 구개를 만들고 발음의 결과가 만족스럽지 못하다고 지적하였다.⁸

Table I. Patients Summary and Results

Patient	Sex	Age (Month)	Follow-up time (month)	Type	Oronasal Fistula
1	F	9	3	CP	N
2	M	13	7	IP	Y
3	F	15	6	IP	N
4	F	20	6	IP	N
5	M	16	5	CP	N
6	F	8	6	IP	N
7	F	12	3	IP	N
8	M	12	2	IP	N
9	F	14	7	CP	N
10	F	8	4	IP	N
11	M	9	3	IP	N
12	F	19	5	IP	N
13	F	14	4	CP	Y
14	M	27	6	IP	N
15	F	13	7	IP	N
16	F	14	3	IP	N
17	M	12	4	IP	N

*CP, complete type cleft palate; IP, incomplete type cleft palate

Table II. Operating Time including Anesthetic Induction, V-tube Insertion and Recovery from Anesthesia

Patients	Operating Time (Hour, minute)
1	2h 01m
2	1h 55m
3	3h 35m
4	2h 33m
5	2h 20m
6	1h 45m
7	2h 48m
8	2h 22m
9	3h 05m
10	1h 40m
11	2h 26m
12	2h 15m
13	3h 19m
14	1h 58m
15	2h 49m
16	1h 37m
17	2h 15m
Mean time	2h 45m

점막만을 이어주는 구개열 봉합만으로 언어장애를 개선할 수 없으며, 구개의 길이를 연장시키는 방법을 통해 언어적 결과를 개선해야 한다는 인식하에 Veau, Wardill, Kilner는 오늘날에도 널리 사용되는 방법들과 비슷한 구개의 길이를 연장시키는 술식을 고안하였다.^{2,10} 하지만 이들의 Pushback 방법은 경구개의 골막점막피판을 광범위하게 일으키고 많은 부분의 골을 노출시켜 이차 치유과정(secondary intension)으로 치유시킴으로 인하여 상악골 성장에 장애를 유발한다고 알려져 있다. 구개 연장을 위한 변형된 방법으로 Cronin은 비측피판(nasal flap)을 절개하여 비강측 점막연장(nasal side lengthening)을 시도하였고, Kaplan은 구강협부점막피판(buccal mucosal flap)을, Millard는 대구개동맥(greater palatine artery)을 혈관경으로 하는 피판을 경구개와 연구개 사이에 넣어서 비측 연장을 시도하였다.²

Furlow는 입천장을 연장해주고 구개범거근을 아취모양으로 연결해 주기 위해 구강측과 비강측에서 각기 서로 다른 방향으로 Z성형술을 시행하였다.¹¹ 이 방법은 종적인 반흔 구축을 피하면서도 구개 길이의 연장을 피할 수 있는 방법이다. 또한 비정상적으로 위치된 구개거근을 횡적인

방향으로 바꾸어 주어서 근걸이(muscle sling)를 재건한다는 이점이 있다.^{2,10} 하지만 근육이 비대칭적으로 복구되고, 충분히 뒤쪽으로 전위되지 않으며 여전히 두 층 사이에 반흔이 존재한다는 것이 단점으로 지적되었다.⁴

언어 형성에 있어서 더욱 향상된 결과를 얻기 위해서는 확실한 근육의 재배치와 근걸이를 형성하여야 하며, 구개근의 근력이 최대화 되어야 한다는 개념 하에 Cutting의 구개열내 근성형술(veloplasty)와 Sommerlad의 방법이 소개되고 있다.^{2,4} 저자들이 소개하고 있는 현미경을 이용한 술식은 Sommerlad씨가 소개하고 있는 방법이다. 타 방법과 비교하여 현미경을 이용하기 때문에 정교한 술식이 가능하여 연부조직에로의 손상을 최소화 할 수 있다. 또한 신경혈관 공급의 손상을 최소한으로 할 수 있으며, 근육들의 정교하며 광범위한 박리가 가능하다. 근육의 이완이 용이하며 근걸이의 형성도 가능하다. 이로 인하여 연구개범거근의 기능을 최대화 할 수 있고, 추후 언어기능 및 상악골 형성에 있어서 정상적인 기능을 할 것으로 기대하고 있다.⁴ 다만 구개 성형술시 기술적으로 어렵다는 막연한 불안이 있는 것이 사실이다.

Sommerlad씨의 술식을 사용하면서, 현미경을 통하여 충분하고 자세한 시야가 확보되어 근육의 박리가 더욱 완벽하고도 안전하게 될 수 있다는 점을 느끼게 되었다. 이를 통하여 완벽한 근걸이를 만들어 주게 되면 언어의 개선도 더욱 향상되리라 사료되었다. 다만 기존 술식에 비하여 구강측 점막골막판의 박리가 제한되어 있어 결과적으로 점막골막판의 과도한 긴장으로 인한 비기도 누공의 가능성이 고식적인 방법에 비하여 높아 보였다.¹² 하지만 Sommerlad 등⁴은 비기도 누공의 봉합 비율이 12-15%라고 보고하였으며, 이는 Wilhelmi 등³이 보고한 고식적인 수술방법에서의 비기도 누공발생률인 12-45%과 비교하여 유의하게 차이가 있는 수치는 아니다. 또한 수술의 경험이 누적되면서 제한적인 점막 골막판의 거상에 의한 긴장을 해소시키는 방안 역시 누적되어 비기도 누공의 빈도 역시 고식적인 방법과 차이가 없어질 것으로 기대되었다. 10%가 넘는 비기도누공의 발생에도 불구하고, 최소한의 절개로 인한 최소한의 흉터로 부정교합 및 상악골의 성장장애를 예방할 수 있고, 구개근육의 박리를 최대화하여 정상적인 발음을 더욱 유도할 수 있는 장점을 고려한다면, 작은 누공으로 인한 불편감은 상쇄될 수 있다고 사료된다. 또한 현미경의 사용법이 고식적인 수술법에 비하여 복잡하거나 시간이 특별히 많이 걸리지 않는다.⁵ 따라서 현미경이 사용 가능한 수술 장이라면 충분히 고려해 볼직하다.

언어기능을 회복할 수 있다는 것은 구개열 수술의 가장 중요한 목적이 될 수 있다. 하지만 현재까지 환자들의 추적결과 관찰기간이 평균 4.5개월로 짧을 뿐 아니라, 의미

있는 언어를 배워 온 환아가 없어, 이에 대한 평가를 할 수 없었다.^{1,9,13} 비기도 누공 이외에 언어기능에 있어서 매우 중요한 합병증인 구개인두기능부전(velopharyngeal insufficiency)에 대한 평가나 접근이 이루어지지 않았다. 또한 대상이 17명으로, 대상군이 적어 유의성을 갖는 통계학적 고찰이 이루어지지 않았다. 언어기능에 있어서 다른 수술 방법과의 직접적인 비교를 하지 않아 저자들이 소개하는 Sommerlad씨 방법에 대한 객관적 비교 평가를 내릴 수 없었다. 다만 수술 후 이학적 검사 소견으로는 구개가 충분히 운동하여 구개 인두 폐쇄(velopharyngeal closure)가 충분한 것이 관찰되었다. 추후 지속적인 경과 관찰과 이로 인한 언어적인 평가와 해부학적인 고찰이 동반되어, Sommerlad씨 방법에 대한 여러 측면에서의 접근과 이에 대한 평가가 이루어져야 할 것으로 사료된다.

V. 결 론

Sommerlad씨가 소개하고 있는 현미경을 이용한 술식은 타 방법과 비교하여 정교한 술식이 가능하여 구개근육들과 신경혈관 공급의 손상을 최소한으로 할 수 있어 연구 개거근 기능을 최대화 할 수 있는 장점이 있다.⁴ 또한 근육의 섬유층까지 광범위한 박리가 가능하며, 연부조직의 손상을 줄일 수 있어 섬유성 반흔을 최소화 할 수 있고 이로 인하여 추후 언어발달에 있어서 정상적인 기능을 할 것으로 기대하고 있다.

REFERENCES

1. Jue CK, Hong IP, Kim JH, Lee SI: A Clinical study of Language development after the operation of Cleft Palate by Push-Back Method and Double reversing Z-Plasty. *J Korean Soc Plast Reconstr Surg* 21: 745, 1994
2. Milard DR: Cleft Palate. In McCarty JG: *Plastic Surgery*. 1st ed, Philadelphia, WB Saunders Co., 1990, p 2723
3. Wilhelmi BJ, Appelt EA, Hill L, Blackwell SJ: Palatal fistulas: rare with the two-flap palatoplasty repair. *Plast Reconstr Surg* 107: 315, 2001
4. Sommerlad BC: A technique for cleft palate repair. *Plast Reconstr Surg* 112: 1542, 2003
5. Sommerlad BC: The use of the operating microscope for cleft palate repair and pharyngoplasty. *Plast Reconstr Surg* 112: 1540, 2003
6. Gault DT, Brain A, Sommerlad BC, Ferguson DJ: Loop mattress suture. *Br J Surg* 74: 820, 1987
7. Schnitt DE, Agir H, David DJ: From birth to maturity: a group of patients of who have completed their protocol management. Part I. Unilateral cleft lip and palate. *Plast Reconstr Surg* 113: 805, 2004
8. Bardach J, Salyer KE: *Surgical Techniques in Cleft Lip and Palate*. 2nd ed, St. Louis, Mosby Year Book, 1991, p 224
9. Hong CE: *Pediatrics*. 7th ed, Suwon, Dae Han publication, 2001, p 22
10. Choudhary S, Cadier MA, Shinn DL, Shekhar K, McDowall RA: Effect of Veau-Wardill-Kilner type of cleft palate repair on long-term midfacial growth. *Plast Reconstr Surg* 111: 576, 2003
11. Witt PD, Berry LA, March JL, Grames LM, Pilgram TK: Speech outcome following palatoplasty in primary school children: do lay peer observers agree with speech pathologists? *Plast Reconstr Surg* 98: 958, 1996
12. Emory RE, Clay RP, Bite U, Jackson IT: Fistula formation and repair after palatal closure: an institutional perspective. *Plast Reconstr Surg* 99: 1535, 1997
13. Kim JY, Lee DG, Chung HY, Park JW, Cho BC: Effect of furrow palatoplasty for correction of submucous cleft palate: cephalometric and speech analysis. *J Korean Soc Plast Reconstr Surg* 30: 685, 2003

1. Jue CK, Hong IP, Kim JH, Lee SI: A Clinical study of Language development after the operation of Cleft Palate