

## 국소 스테로이드 주사 후에 발생한 장무지신건 파열

최윤석 · 김태형 · 임진수 · 전영준

가톨릭대학교 의과대학 빈센트병원 성형외과학교실

### Extensor Pollicis Longus Tendon Rupture Following Local Steroid Injection

Yun Seok Choi, M.D., Tae Hyung Kim, M.D.,  
Jin Soo Lim, M.D., Young Joon Jun, M.D.

Department of Plastic Surgery, The Catholic University of  
Korea College of Medicine, Seoul, Korea

Spontaneous extensor pollicis longus tendon rupture is commonly caused by attrition of the tendon from trauma or inflammatory processes. We experienced a patient with extensor pollicis longus tendon rupture after steroid injection, in which the rupture may have been caused by the effects of steroid itself as well as direct damage from the needle. A 51-year-old woman complained of inability to extend her right thumb at the first metacarpophalangeal & interphalangeal joint level. The patient had a history of local steroid injection into the dorsal & radial side of wrist on two occasions, and had no history of trauma or rheumatologic disease.

After a physical examination of the patient, we decided to explore the wrist. The patient agreed with operation. Intraoperatively, an incision was made into the wrist and the proximal and distal ends of the ruptured extensor pollicis longus tendon were identified. The defect between the proximal and the distal end was measured to approach 8cm, and a palmaris longus tendon graft was performed. After three months of rehabilitation, the first metacarpophalangeal & interphalangeal joint recovered the normal range of motion.

Steroid injection has been widely used in various musculoskeletal disorders such as rheumatoid arthritis and osteoarthritis. However, inadvertent steroid injection into the extra or intra articular spaces may lead to

tendon rupture. Steroids reduce tensile strength by decreasing tenocyte activity and collagen synthesis. Also, the physical effect of direct needle-stick injury into the mesotenon and blood vessels around the tendon may cause damage. In addition, hematoma and edema may increase pressure around the tendon and compromise blood supply, leading to tendon degeneration and subsequent rupture. When injecting steroid into an articular area, all physicians should have a complete understanding of the surrounding anatomy and always keep in mind the hazards of such procedures.

**Key Words:** Steroid injection, Extensor pollicis longus, Tendon graft

### I. 서 론

건의 자연파열은 골절에 의해서 발생할 수 있고, 류마티스 질환이나 만성 염증성 질환이 있는 경우에 건 자체에 퇴행성 변화가 일어나 자연파열이 일어날 수 있으며, 스테로이드 주사요법 후에도 건의 자연파열이 흔히 발생한다는 보고가 있다. 관절내 또는 관절주위의 스테로이드 주사요법은 비교적 간편하고 안전한 술식으로 알려져 있으며, 다양한 근골격계 질환을 치료하는 데에 사용되어져 왔고, 류마티스 관절염, 퇴행성 관절염 및 급, 만성 통증 완화 등 그 사용 범위가 더욱 다양해지는 추세이다.<sup>1</sup> 하지만, 스테로이드는 건 세포의 활동성과 교원질 섬유유 합성을 저해하여 구조의 변형을 초래하며, 정확한 수부의 해부학적 이해 없이 주입되었을 경우 건 구조내부와 외부의 물리적 환경의 변화에 의한 허혈 상태의 지속화에 의해서 건 파열을 일으킬 수 있다.<sup>1,2</sup>

저자들은 통증 완화를 위해 손목 관절 부위에 국소적인 스테로이드 주사 후에 장무지신건(extensor pollicis longus tendon) 파열 및 결손이 발생한 환자를 경험하였고, 이를 장장건(palmaris longus tendon) 이식술을 시행하여 재건하여, 만족할만한 결과를 얻었기에 이를 보고하는 바이다.

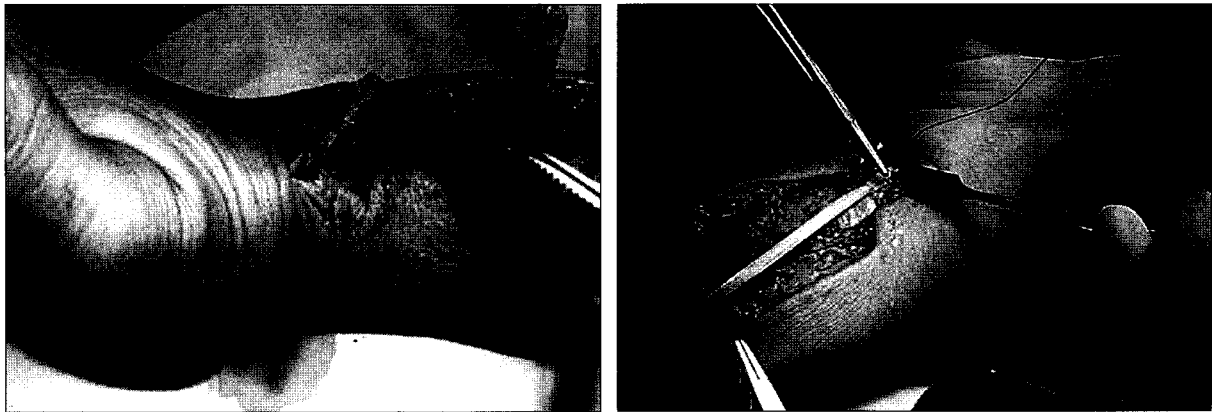
### II. 증 례

51세 여자 환자가 갑작스럽게 발생한 우측 무지의 중

Received August 19, 2005  
Revised November 15, 2005

**Address Correspondence:** Jin Soo Lim M.D., Department of Plastic Surgery, St. Vincent's Hospital, College of Medicine, Catholic University of Korea, 93 Jidong, Paldal-gu, Suwon 442-723, Korea, Tel: 031) 249-7206 / Fax: 031) 241-0005 / E-mail: prsdrim@yahoo.com

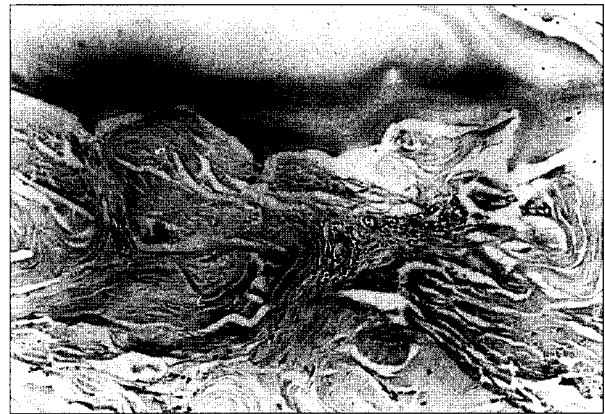\* 본 논문은 제 54차 대한성형외과학회 춘계학술대회에서 포스터 발표되었음.



**Fig. 1.** Intraoperative view shows ruptured EPL tendon. (Left) Proximal and distal end are shown. (Right) Palmaris longus tendon graft is positioned between proximal and distal end of EPL tendon.

수지관절(metacarpophalangeal joint)과 지골간관절(interphalangeal joint)에 신전장애를 주소로 내원하였다. 환자는 수년간의 손목 관절의 만성 통증으로 내원 약 6개월 및 내원 4일 전에 개인병원에서 우측 손목관절 배부의 요골 방향에 스테로이드 주사를 맞은 경력이 있었으며, 과거력상 외상이나 특별한 병력은 없었다.

환자는 전업 주부로 손을 많이 사용하는 편은 아니었으며, 혈청학적 검사에서 류마티스 인자 음성이었으며, 방사선학적 검사상에서 류마티스 관절염이나 기타 결체조직질환을 의심할 만한 소견은 보이지 않았다. 전신마취 하에서 시험적 절개술을 시행하기로 하였고, 장무지신건의 주행을 따라 절개를 진행하여 제 1중수지(metacarpophalangeal joint) 관절부위에서 파열된 건의 원위부 말단을 찾았고, 근위부로 박리를 진행하여 근-건 이행부의 약 5cm 말단부에서 역시 파열된 건을 발견하였다. 위치상 파열은 Lister절절부위에서 일어난 것으로 추정되었고 건의 양측 단단부는 외견상 석회화가 심한 소견을 보였고, 주위조직의 위축 및 반흔조직이 형성된 소견이 보였다(Fig. 1). 경로를 따라 반흔조직을 완전 절제한 뒤 약 8cm의 결손이 발생하였으며, 수동적으로 무지를 완전 신전시킨 상태에서 동측의 장장근(palmaris longus tendon)을 채취하여 건의 단면적이 파열된 장무지신건의 단단부와 거의 일치함을 확인하고 인장강도도 충분함을 확인한 뒤 양측의 단단 문합(변형 Kessler법)을 이용한 건이식을 시행한 후 창상을 봉합하고 고정은 이식건의 긴장을 감소시키기 위해 수근절(wrist joint)는 30-40° 신전, 모지는 완전히 신전-외전(extension-abduction)상태에서 부목으로 고정하고 상지를 거상시켰다. 건의 양측 단단부는 탈석회화를 시킨 후 시행한 조직학적 검사에서 다발성으로 유점액변성 소견을 보이고 있었고 건 주변에 교원성 섬유와 섬유모세포의 증가소견을 보였다. 또한 국소적으로 만성 비특이성

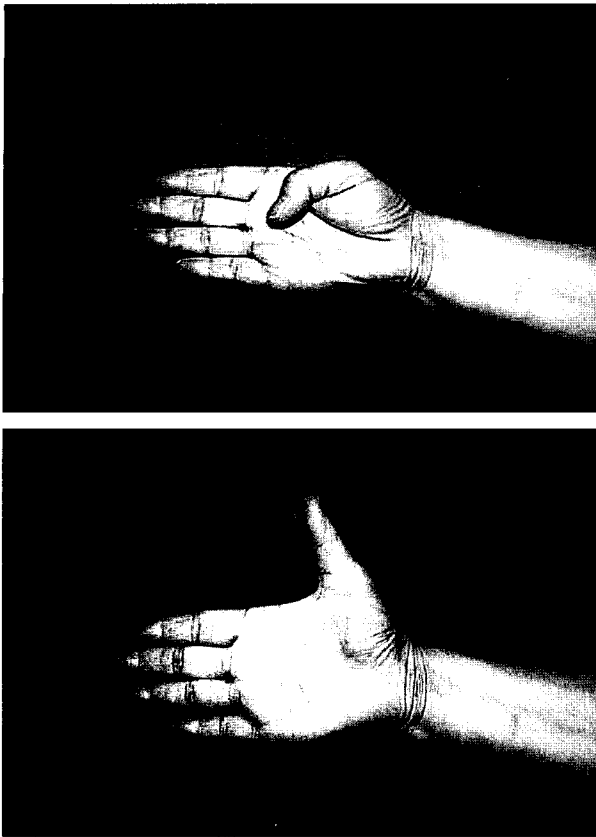


**Fig. 2.** Histologic slide of the ruptured EPL tendon (Hema-toxylin-eosin stain, × 100). Mucinous degeneration with increase of collagenous connective tissue and lymphocyte infiltration are seen.

염증세포의 침윤 소견을 보이고 있었고, 모세혈관이 증식되어 국소적인 출혈이 있었음을 알 수 있었다(Fig. 2). 술 후 1주일에 수동적 운동을 시작하였고, 6주부터 능동적인 운동을 시행하였으며, 3개월에 정상적인 운동범위를 회복하였다(Fig. 3).

### III. 고 찰

장무지신건이 자연 파열되는 경우는 고령의 여성에서 Colles, 골절 후에 주로 발생하는 것으로 알려져 있으며, 수상 받지 않은 상태에서 자연 파열이 발생하는 경우에는 류마티스 관절염, 매독, 임질, 결핵 혹은 국소적으로 감염이 지속되는 경우, 그리고 반복적인 활동에 의한 만성적인 염증 등과 관련이 있다고 보고되고 있다.<sup>3,4</sup> 류마티스 관절염이나 결핵 등의 경우 질병 자체의 원인으로 활막염이 직



**Fig. 3.** Postoperative three months photography. The range of motion in metacarpophalangeal joint was fully recovered. (Above) Flexion state, (Below) Extension state.

접 인대주위로 파급되어 건 자체에 퇴행성 변화가 일어나 자연 파열되는 경우가 보고되고 있으며, 포함되는 건은 슬개인대(patella tendon), 아킬레스건(Achilles' tendon), 이두박근(biceps tendon) 등인데, 이는 수부 건도 예외는 아니다.<sup>1</sup> 직업적으로 군대의 드러머나 수작업을 많이 수행하는 직종을 가진 경우나, 스포츠와 관련되어 다이빙, 테니스, 유도, 킥복싱, 스키 선수들에서 장무지신건의 파열되는 경우가 보고되기도 하는데, 이는 반복적인 활동으로 인한 미세한 충격이 축적되어 건내의 미세출혈과 염증을 유발하며 결과적으로 건내의 허혈이 발생하여 자연 파열을 유도한다고 추정되고 있다.<sup>4</sup>

Colles' 골절과 동반되어 발생하는 장무지신건의 자연절단은 대부분 Lister결절부에서 일어나는데, 해부학적으로 장무지신건은 척골의 배면과 골간막에서 기시하여 배부수지인대의 한 분리된 부분을 통하여 요골 뒤쪽의 구(groove)속을 지나서 요골구의 Lister결절부위에서 비스듬하게 무지를 향하여 주행하게 된다. Engkvist 등<sup>4</sup>의 의하면, 장무지신건은 Lister결절부를 경계로 근위부와 원위부에서 풍부한 혈액공급이 이루어지나, Lister결절부에 위치

하는 약 5 mm 길이의 혈관분포가 빈약한 부위가 있는데 이곳은 건초내막 없이 활액으로부터 영양공급을 받고 있어 허혈성 괴사에 민감한 부분이라 하였다. 활막염이 Lister 결절부로 파급되거나, 반복되는 부상으로 압력-허혈 상태를 반복할 때, 수상 후 골절편이나 혈종이 Lister결절부를 압박하거나 건초내막을 손상시킬 때 건의 퇴행성 변화가 일어나고 결과적으로 파열을 유발하게 된다 하였다.<sup>4,5</sup>

Kannus 등<sup>6</sup>은 자연 파열된 아킬레스건, 상완이두건, 장무지신건, 슬개인대의 조직병리학상의 변화를 다양한 염색 방법을 통해 광학현미경과 전자현미경을 이용하여 관찰한 결과 저산소성(hypoxic degeneration)과 유점액변성(mucoïd degeneration)을 동반한 경우가 75%였고, 그 다음이 석회화성변성 그리고 저산소성변성 단독으로 변성의 순이었다. 저자들의 경우에서도 다발성으로 유점액변성 소견을 보이고 있었고 건 주변에 교원성 섬유와 섬유모세포의 증가소견을 보였다.

스테로이드 투여로 인한 건 파열은 고령환자의 신전건에 투여되었을 때 흔히 발생하며, 건 세포의 활동성이 저해되고 교원성 섬유의 합성이 감소하여 건 구조의 변형이 일어나기 때문에 자연 파열이 발생한다고 보고되고 있다.<sup>2</sup> 또한 Lister 결절부의 허혈에 민감한 영역에 주사되었을 경우, 주사 자체에 의한 물리적인 영향들, 즉, 주사 바늘에 의한 건과 건초의 손상, 주입되는 속도에 따른 건 내부 구조의 손상, 건의 주변부에 발생하는 혈종과 그에 따른 건에 대한 압력의 증가, 압박에 의한 국소적인 허혈 상태의 지속 등이 건 파열을 일으킬 수 있다.

본 증례의 경우에는 특별한 외상의 병력과 직업력이 없고 방사선학적인 이상이 없었고, 혈액학적 검사와 방사선 검사상에서 류마티스 질환 및 기타 결체 조직질환을 의심할 만한 소견도 보이지 않았으며, 손목 관절의 만성 통증완화를 위한 2회의 국소 관절부 스테로이드 주사의 과거력이 있어, 스테로이드의 건에 대한 영향과 Lister 결절부에서 주사의 물리적인 영향이 건의 퇴행성 변성 및 파열이 된 원인이라고 생각된다. 장무지신건의 자연절단의 치료법으로 절단부의 퇴행성 괴사로 일차건봉합술을 시행하기에 적합하지 않은 경우가 많기 때문에 건이행술을 시행해 왔다. 건이행술은 고유시지신건(extensor indicis proprius)과 장요측수근신건(extensor carpi radialis longus)이 사용되는데, 고유시지신건은 장무지신건을 고유시지신건과 비슷한 운동폭과 방향을 갖고 있어 만족할만한 결과를 얻을 수 있으나 공여부인 인지의 운동약화를 초래하는 단점이 있고, 장요측수근신건은 파열된 건의 원위부에 옮겨줄 수 있으나 이는 이식된 건의 부적절한 운동범위 때문에 무지를 완전히 들어올릴 수 없는 단점이 있다.<sup>7</sup> 과거 건 파열

후 장무지신건의 근섬유에 발생하는 근정지성 구축 때문에 건이식 시행 후 장무지신건의 신전기능이 저하된다는 의견이 있었으나, Chales와 William<sup>8</sup>은 장무지신건의 파열 후 발생하는 근정지성 구축(myostatic contraction)은 순차적인 신전운동에 의하여 회복되며, 무지의 해부학적 구조상 단무지 외전근(abductor pollicis brevis)을 포함하는 무지구근육과 손목과 무지의 굽힘건이 생리적인 길항작용을 하기 때문에 건이식 후 이들 길항건에 의하여 순차적인 신전운동이 이루어지기 때문에 근정지성 구축은 극복할 수 있고, 손목의 굽힘시 무지의 신전범위가 늘어나는 해부학적 특성도 위에서 언급한 기전에 상승작용을 하여 장무지신건의 기능회복 기간을 단축시키고, 고유의 신경지배로 심지굴근과의 길항을 되찾을 수 있다는 장점이 있어 공여부에 이상이 없는 자유 건 이식이 가장 이상적인 치료법이라고 발표하였다. 저자들은 이에 착안하여 공여부에 기능장애가 거의 없는 수장장건을 이용한 건이식술을 시행하여 좋은 결과를 얻을 수 있었다.

현재 국소 관절 부위의 스테로이드 주사요법은 정형외과, 신경외과, 재활의학과 영역에서 급·만성 통증 및 염증의 완화를 위해 다양하게 시행되고 있으며, 간편한 시술 절차와 극적인 효과 때문에 적용 범위도 더욱 다양해지고 있다. 하지만 두 개의 관절 이상에 주입되었을 때 시상하부-피하수체-부신축을 억제시켜 내분비계 대사의 이상을 일으킬 수 있으므로 1회에 소량으로 한 관절 내에만 사용되어야 하며, 때 시행 사이사이에 적절한 시간적 간격을 가져야 한다. 또한 건파열과 같은 심각한 합병증이 생길 수 있어, 건이식, 건이행술 등의 재건의 과정이 필요할 수도 있음을 인식하여야 할 것이며, 그렇기 때문에 시행 이전에 정확한 진단 절차가 필요하고 확실한 적응증 내에서

만 시행되어야 할 것이다. 또한 주사침 자체의 물리적인 영향으로 건파열이 발생할 가능성이 있으므로 스테로이드 주사뿐만 아니라 관절 내 아편 유사제 주입이나 침 요법을 시행하는 경우에는 무엇보다 시술자의 수부에 대한 철저한 해부학적인 이해가 선행되어야 하며 각별한 주의가 필요하다.

## REFERENCES

1. Gray RG, Gottlieb NL: Intra-articular corticosteroid. *Clin Orthop Relat Res* 177: 235, 1983
2. Wong MW, Tang YN, Fu SC, Lee KM, Chan KM: Triamcinolone suppresses human tenocyte cellular activity and collagen synthesis. *Clin Orthop Relat Res* 421: 277, 2003
3. Straub LR, Wilson EH: Spontaneous rupture of extensor tendons in the hand associated with Rheumatoid arthritis. *J Bone Joint Surg* 38: 1208, 1956
4. Engkvist O, Lundborg G: Rupture of the extensor pollicis longus tendon after fracture of the lower end of radius—a clinical and microangiographic study. *Hand* 11: 76, 1976
5. Hirasawa Y, Katsumi Y, Akiyoshi T, Tamal K, Tokioka T: Clinical and microangiographic studies on rupture of the extensor pollicis longus tendon after distal radius fracture. *J Hand Surg* 15: 51, 1990
6. Kannus P, Jozsa L: Histopathological changes preceding spontaneous rupture of a tendon. *J Bone Joint Surg* 73: 1507, 1991
7. Kim DK, Kim SH, Lee SH, Lee YH: Restoration of the spontaneous extensor pollicis longus tendon disruption by segmental palmaris longus tendon graft. *J Korean Soc Plast Reconstr Surg* 8: 167, 1981
8. Charles H, William L: Restoration of the extensor pollicis longus tendon by an intercalated graft. *J Bone Joint Surg* 59: 412, 1977