

## 안비 변형의 교정에 있어 능골능연골 외팔보이식의 유용성

서상우 · 유원민

연세대학교 의과대학 성형외과학교실

### The Usefulness of Costochondral Cantilever Graft for Correction of Saddle Nose

Sang Woo Seo, M.D., Won Min Yoo, M.D.

Department of Plastic and Reconstructive Surgery, Yonsei University College of Medicine, Seoul, Korea

**Purpose:** Saddle nose deformity results from lack of support to the nasal dorsum. The integrity of both the cartilaginous or bony portion of the nose is compromised. Cantilever bone graft is the mainstay for correction of saddle nose deformity, but the problems of bone graft are stiffness of the nasal tip and resorption. Thus the authors propose a costochondral cantilever graft, with the bony and cartilaginous portion harvested as one block, using cartilaginous portion as support to the nasal tip.

**Methods:** Between October of 1996 and July of 2005, 8 cases of saddle nose deformity were treated by the same surgeon. All patients had undergone costochondral cantilever graft. Postoperative evaluation included the depression of the nasal dorsum and tip. Comparisons of preoperative and postoperative photographs was done if possible.

**Results:** The mean follow-up period was 5.9 years. The results were excellent aesthetically and there was no complication.

**Conclusion:** The authors' method maximize the benefits of each bone and cartilage graft while minimizing their inherent limitations.

**Key Words:** Saddle nose, Costochondral cantilever graft

## I. 서 론

안비(saddle nose) 변형의 원인은 선천성, 의인성, 외상

Received October 4, 2005

Revised May 17, 2006

**Address Correspondence:** Won Min Yoo, M.D., Department of Plastic and Reconstructive Surgery, Yongdong Severance Hospital, Yonsei University College of Medicine, 146-92 Dogok-dong, Kangnam-gu, Seoul 135-720, Korea. Tel: (02) 3497-3420 / Fax: (02) 3463-4914 / E-mail: wnmnyoo@yumc.yonsei.ac.kr

\* 본 논문은 제 50차 대한성형외과학회 춘계학술대회에서 구연 발표되었음.

후 변형의 3가지 범주로 나눈다. 선천적 원인은 가장 빈도가 낮으며 전비부 이형성(frontonasal dysplasia), 안면부 내측열(medial clefts of the face), 비상악부 저형성(nasomaxillary hypoplasia)을 특징으로 하는 Binder 증후군 등이 있다. 의인성으로 발생하는 경우는 비봉(hump)의 과도한 절제가 가장 흔한 원인으로 넓고 편평한 비배부 변형이 오게 된다. 비중격연골의 과도한 절제나 비중격 골절, 적절히 처치되지 못한 비중격 혈종도 의인성, 외상 후 변형의 원인이 되며 외상 후 변형이 안비 변형의 가장 흔한 원인이다.<sup>1</sup> 이러한 안비 변형은 연골성 비배부(cartilaginous dorsum)의 함몰, 골성교(bony bridge)의 확장(widening), 비첨부의 처짐(drooping)이 동반된다. 이를 교정하기 위해 비골격의 지지가 수술적 교정의 기본이 되었고 인조 보형물이나 자가조직 등 다양한 술식이 이용되어 왔다. 그러나 이러한 술식 중 인조 보형물을 이용하는 경우에는 비생물학적 융합(non-biologic integration), 보형물의 이동으로 인해 만성 염증과 보형물의 유출(extrusion) 증례 등이 보고되어<sup>2</sup> 자가조직을 이용한 비골격의 지지가 일반화되어 가고 있다. 자가조직은 골이식이나 연골이식이 사용되고 있으며, 골조직으로는 두개관골, 장골, 능골이 연골조직으로는 비갑개연골이나 능연골이 사용되고 있다. 안비 변형의 교정은 비배부뿐만 아니라 비주 지주(columella strut)도 함께 지지할 수 있는 광범위한 재건이 요구되며 이를 위해 본 저자들은 능골능연골 외팔보이식을 이용하였으며 미용적, 기능적으로 만족할만한 결과를 얻었기에 보고하는 바이다.

## II. 재료 및 방법

### 가. 대상

1996년 10월 14일부터 2005년 7월 27일까지 내원한 안비 변형 환자들을 대상으로 동일한 술자에 의해 능골능연골 외팔보이식을 시행받은 8명의 환자를 대상으로 하였다. 환자들의 평균연령은 47세였으며 안비 변형의 원인은 Binder 증후군 1례, 유아기시 수두로 인한 염증성 변형 1례, 외상 후 변형 4례, 수술 후 변형 2례였다. 전례에서 능

**Table 1.** Clinical Details of Saddle Nose Deformity Patients

No.	Sex	Age	Etiology	Columella strut formation	Follow up period(year)
1	F	58	Postoperative	Costal cartilage graft	5
2	M	36	Posttraumatic	Not done	6
3	F	47	Binder syndrome	Not done	6
4	M	63	Posttraumatic	Not done	6
5	M	38	Posttraumatic	Costal cartilage graft	7
6	F	55	Postinflammatory	Not done	8
7	M	38	Posttraumatic	Not done	9
8	M	26	Postoperative	Costal cartilage graft	0.25

골늑연골 외팔보이식을 시행하였으며 3례의 환자를 대상으로 비주 지주 형성을 위한 늑연골이식을 함께 시행하였다. 평균 관찰기간은 5.9년이었으며 최단 관찰기간은 3개월, 최장 관찰기간은 9년이였다(Table 1).

**나. 수술방법**

1) 공여부

8번째에서 10번째까지의 늑골을 측흉부 절개를 통하여 채취하였다. 교정하고자 하는 비배부의 길이에 따라 공여부를 선택하였다. 지지해야 할 비배부의 길이가 긴 경우 8번째, 9번째 늑골을 사용하였으며 변형이 비배부에 국한되어 지지해야 할 비배부의 길이가 짧은 경우 10번째 늑골을 사용하였다. 너비에 따라 필요한 이식편의 너비가 넓을수록 8번째나 9번째 늑골을 채취하였으며 좁을 경우 10번째 늑골을 채취하였다. 비주 지주 형성을 위한 늑연골이식이 필요할 경우 동일한 이식편에서 채취하였다.

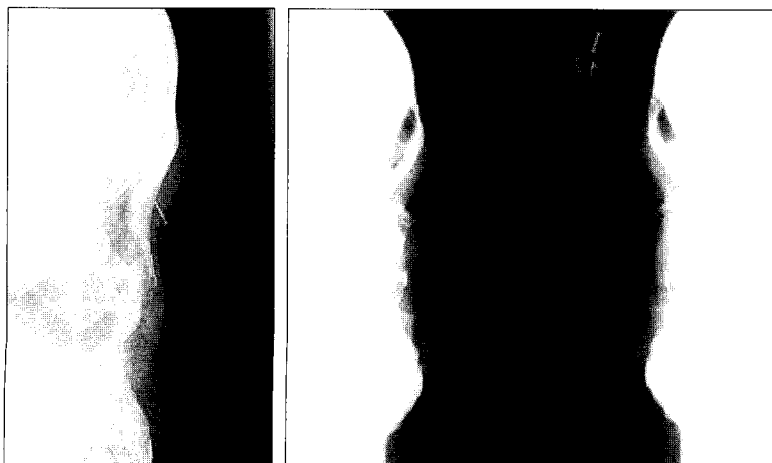2) 수혜부

대부분의 수술은 관혈적 접근법을 이용하였다. 절개는

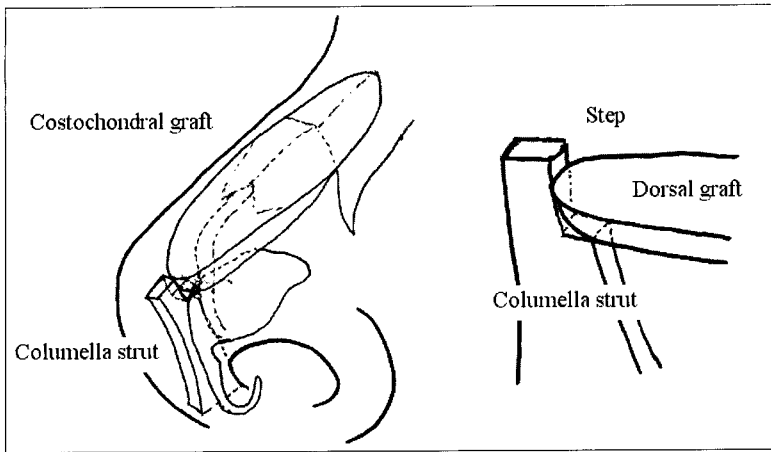
비주 최하연에서 V상으로 작도하여 비연골부를 노출시켰다. 수술 후 늑골늑연골 외팔보이식을 통해 연장된 비주의 길이만큼 V상 절개를 V-Y 전진시켜 봉합하였다. 연골부위의 연조직을 거상한 후 골막부에 이르면 비골과의 연결부를 따라 절개를 가한 후 비배부 골막을 완전히 거상하였다. 골막은 이식편 삽입시 이식편을 감싸면서 비골에 완전히 밀착시킬 수 있도록 연결부위를 제외하고는 절개를 가하지 않았으며 수혜부 표면 비골 부위에 줄질(rasping)이나 골절제술 등은 시행하지 않았다.

3) 이식편

교정해야 할 비배부와 비첨부의 정도에 따라 적절한 두께, 너비, 종축의 기울기를 얻을 수 있도록 이식편을 다듬었다. 비골격의 전체적인 지지를 통해 교정이 가능한 경우 편평한 이식편을 사용하였으며 비골격의 지지만으로 비첨부의 거상이 충분하지 않을 경우에는 이식편을 경사지게 다듬어 이식하였다. 비봉(hump)이 있는 환자의 경우 비봉 절제술을 시행치 않고 이식편의 골성 부분 비봉과 맞닿게 될 면을 연질(burring)하여 비봉을 감추었다. 이식편은 골막을 거



**Fig. 1.** Lateral nasal view at postoperative 6 years. (Left) Case 1. (Right) Case 3.



**Fig. 2.** Step contouring of the costal cartilage for columella strut. (Left) Costal cartilage position for columella strut formation. (Right) Step contouring as to junction between dorsal and columellar graft.

상한 상태에서 비골과 골막 사이의 공간으로 밀어 넣어 비배부에 자절개(stab incision)를 가한 후 천공기(drill)로 뚫어 1개의 미세나사(microscrew)로 고정하였다(Fig. 1).

4) 비주

후퇴 비주(retracted columella)가 동반되어 있거나 이식편의 길이가 긴 경우 늑연골을 이용한 비주 지주 형성을 함께 시행하였다. 늑연골을 계단상으로 다듬어, 양측 비익연골의 내측 각(medial crus) 사이로 넣어 전비극(anterior nasal spine)에 얹어 비중격연골에 5-0 흡수성 봉합사로 고정하고 양측 비익연골의 내측 각과도 5-0 흡수성 봉합사로 고정하였다(Fig. 2).

다. 추적관찰

술자에 의하여 비배부 저하 정도, 비첨부 저하 정도 및 처짐 여부를 술전 사진과의 비교 및 환자 면담을 통하여 시행하였다. 방사선학적 검사를 시행하여 골흡수 여부를 관찰하였다. 환자 사정상 내원하지 못하는 경우는 전화 설문 조사를 실시하였다.

III. 결 과

안비 변형을 주소로 내원하여 늑골늑연골 외팔보이식을 시행받은 8례의 환자를 대상으로 추적관찰을 실시하여 수술 전, 수술 후 안비 변형의 교정 정도 및 임상사진과 방사선학적 소견, 술후 합병증에 대하여 조사하였다. 전례에서 환자들은 육안적으로 인지할 만한 비배부의 저하나 비첨부의 저하를 호소하지 않았다. 내원한 2례의 환자에서 시행한 방사선학적 소견상 육안적으로 인지할 만한 골흡수 소견은 관찰되지 않았다(Fig. 1). 1례에서 술후 5개월 경과 측으로의 비중격 변위 소견 발견되어 비중격 교정술 시행한 외에 비불편감이나 비폐쇄 등의 합병증은 발견되지 않

았다.

가. 선천성 변형(증례 1)

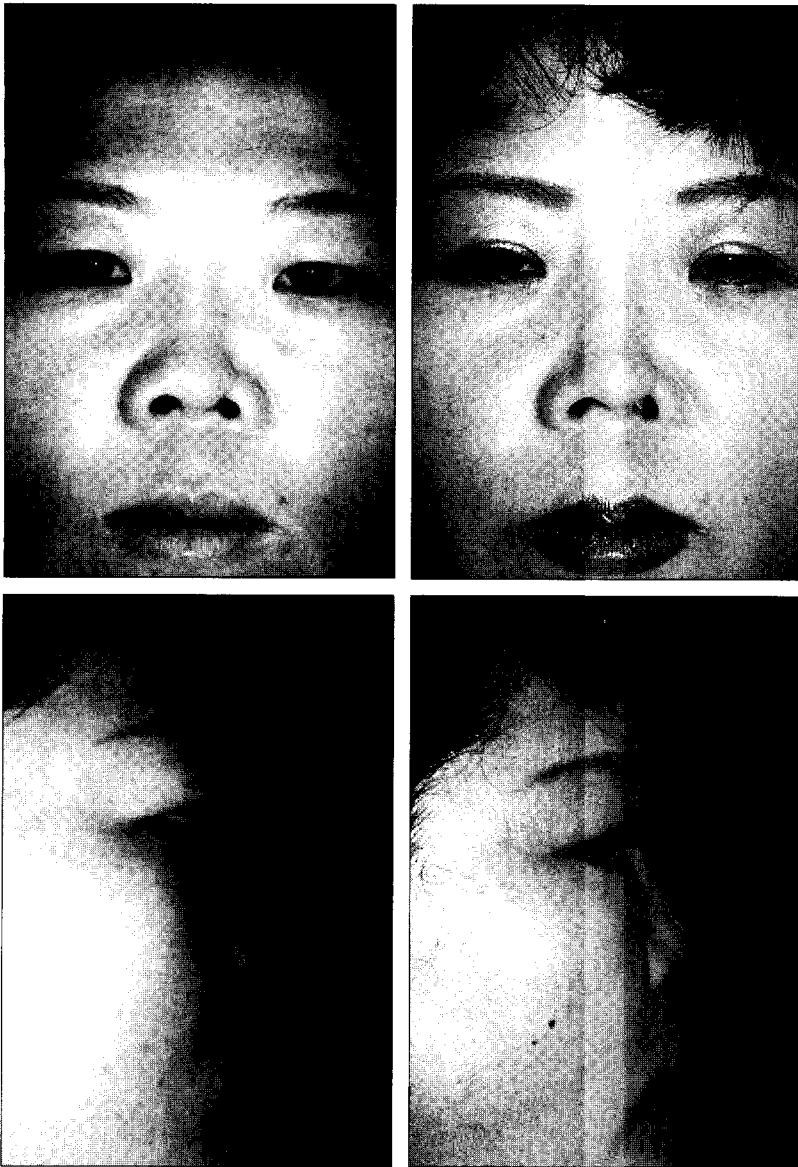
47세 여자 환자로 중안면부의 후퇴로 인한 안비 변형 주소로 내원하였다. 수술 전 우측으로의 비배부의 우측 변위 소견 관찰되었으나 비중격 변위 소견 관찰되지 않았다. 9번째 늑골에서 늑골늑연골이식편을 채취하여 외팔보이식을 시행하고 이개연골을 이용하여 비첨 성형술을 함께 시행하였다. 수술 후 임상사진과 수술 후 6년 경과 후 임상사진 상 육안적으로 인지할 만한 비배부 저하나 비첨부 저하 소견 관찰되지 않았으며 환자도 수술결과에 만족하였다(Fig. 3). 방사선학적 검사에서도 육안적으로 인지할 만한 이식편의 흡수나 변위 소견 관찰되지 않았다(Fig. 1, Left).

나. 후천성 변형(증례 2)

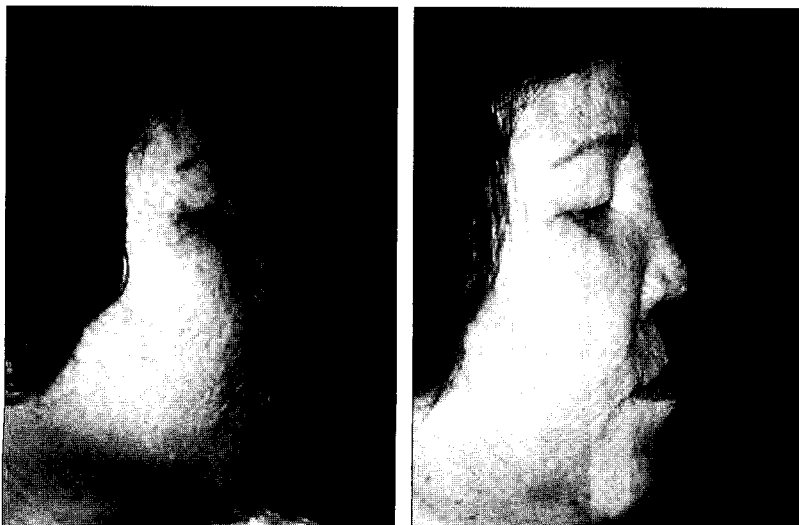
55세 여자 환자로 3세경 천연두를 앓은 후 안면부 전체의 염증성 변형으로 인하여 발생한 안비 변형을 주소로 내원하였다. 수술 전 심한 비배부 함몰과 양측 비공의 심한 협착을 보였다. V형 절개를 이용하여 관혈적 비성형술 시행하였으며 심한 반흔으로 인하여 충분한 지렛대 힘을 얻기 위해 8번째 늑골에서 2.5 cm의 늑골부와 1.5 cm의 늑연골부를 한 이식편으로 채취한 후 경사지게 다듬어 외팔보이식을 시행하였다. V형 절개를 전진시켜 비주 길이를 연장하였고 양측 비공은 국소피판삽입술(interposition)로 확장시켜 미용적, 기능적으로 만족할 만한 결과를 얻었다(Fig. 4).

다. 외상 및 수술 후 변형(증례 3)

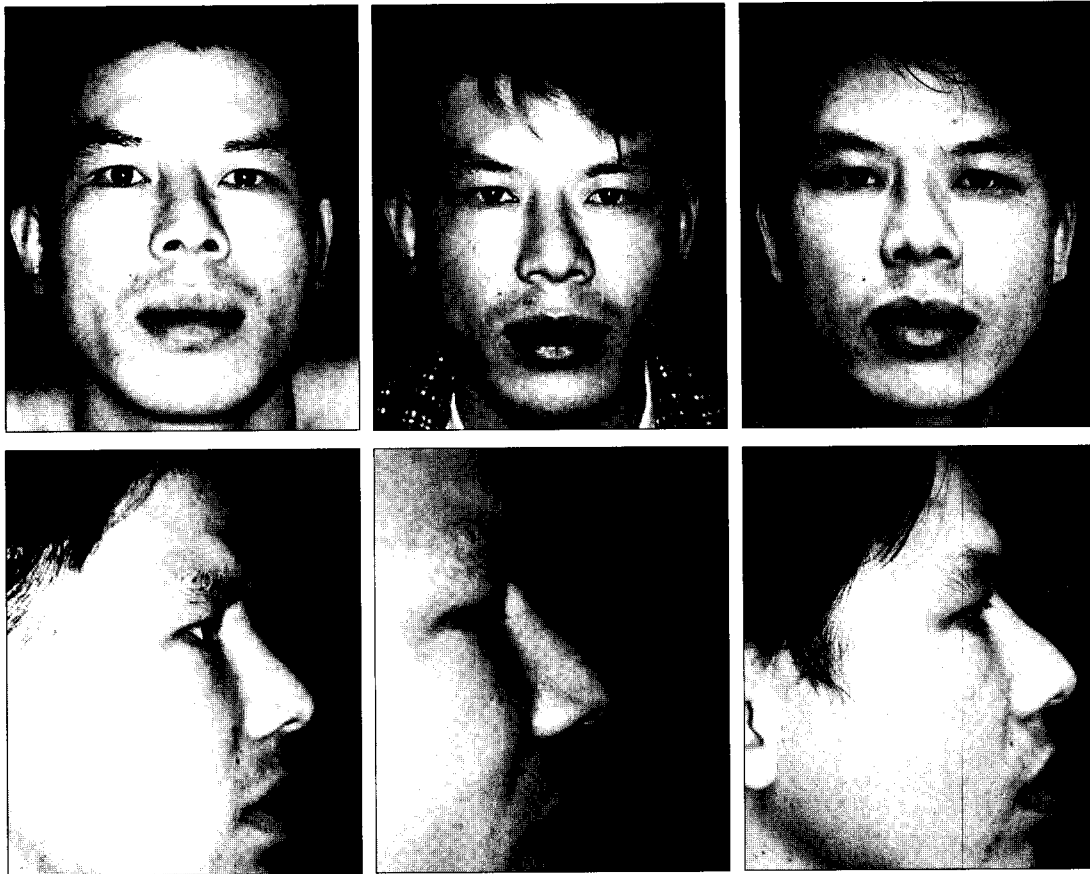
36세 남자 환자로 내원 6년 전 수상입어 비사골안와 골절 및 좌측 상악골 골절입어 관혈적 정복술 시행받고, 안비 변형 주소로 술후 8개월째 내원하였다. 심한 비변위 소



**Fig. 3.** Case 1. A 47-year-old woman with Binder syndrome. (Left) Postoperative appearance at 23 days. (Right) Postoperative appearance at 6 years.



**Fig. 4.** Case 2. A 55-year-old woman with postinflammatory saddle nose deformity. (Left) Preoperative appearance. (Right) Postoperative 1 month appearance.



**Fig. 5.** Case 3. A 36-year-old man with posttraumatic saddle nose deformity. (Left) Preoperative appearance. (Center) Postoperative appearance at 4 months. (Right) Postoperative appearance at 6 years.

견 보여 비판혈적 비성형술 시행하였다. 10번째 늑골에서 2.5 cm의 늑골이식편을 채취하여 연골간 절개(intercartilaginous incision)를 이용하여 외팔보이식을 시행하였다. 수술 후 비변위 변형은 현저히 호전되었으며 6년 후의 추적관찰에서도 비변위 소견 더 진행되지 않았다(Fig. 5). 방사선학적 검사에서도 육안적으로 인지할 만한 이식편의 흡수나 변위 소견 관찰되지 않았으며(Fig. 1, Right), 환자도 수술결과에 만족하였다.

#### IV. 고 찰

안비 변형의 교정을 위한 수술적 방법은 크게 인조 보형물을 이용하는 방법과 자가조직을 이용하는 방법으로 나눌 수 있다. 인조 보형물을 이용하는 경우 공여부의 이환률(morbidity) 없이 쉽게 작도하고 다듬을 수 있다는 유용성이 있으나 보형물의 변이, 감염, 보형물의 유출 등의 발생빈도가 높아 가급적 사용되지 않고 있다.<sup>23</sup> 이런 결과로 자가조직의 사용이 일반화되었는데 비중격연골이나 비갑개연골을 이용한 연골이식만으로 교정을 시도할 경우 비

배부, 비첨부, 비주의 소변형(minor deformity)의 교정에는 만족할만한 결과를 얻을 수 있지만 재건을 요하는 주요 골 결손을 교정하기에는 부적절하다.<sup>3</sup> 늑연골의 경우 비배부 재건에 가능한 충분한 길이의 이식편을 얻을 수 있다는 장점이 있어 사용될 수 있다. 그러나 늑연골의 경우 비배부의 교정을 위해 사용될 때 뒤틀림(warping)이 발생하는 것이 주요 단점으로 알려져 왔으며 Horton과 Matthews<sup>4</sup>가 보고한 늑연골을 이용한 두 레의 비재건 환자의 43년간의 장기간 추적관찰 결과에서도 두 레 모두 비배부의 변형이 나타났으며 이로 인한 2차적 수술이 필요하였다. 안비 변형의 교정을 위해서는 비골격의 지지가 필수적이므로 연골이식만을 통한 교정에는 한계가 있으며 특히 비배부의 지지를 위해 연골만을 사용할 경우 시간의 경과에 따라 변형이 동반될 가능성이 높다.

비배부의 지지를 통한 비골격의 지지를 위해 장골, 두개관골, 늑골 등을 이용한 골이식이 이용되어 왔다. 장골의 경우 내연골(encondral bone)의 특성상 술후 높은 흡수(resorption)가 보고되어 두개관골이식이 대두되었다.<sup>2,3,5</sup> 두개관골은 막성골(membranous bone)로서 Kuisak 등<sup>5</sup>의

보고에 따르면 이유는 알 수 없지만 실험적으로 중첩(onlay) 이식의 경우 막성골이 내연골골에 비해 더 빠른 재혈관화(revascularization)를 보여 주었다. 내연골골은 종축 골격을 구성하며 이미 존재하는 연골 구조물에서 형성되지만 막성골은 접형골을 제외하고는 두개나 두개저의 골성 구조에서 간질 조직(mesenchymal tissue)에서 직접 형성되기 때문에 두개관골의 흡수율이 낮은 것으로 알려져 있다. Thomassin 등<sup>2</sup>은 실제 안비 변형의 교정에 장골을 이용한 교정술 후 평균 10년 후의 결과와 두개관골을 이용한 교정술 후 평균 4년간의 결과를 비교하였을 때도 장골은 13.5%의 흡수율을 보였지만 두개관골은 흡수되지 않았다고 보고하였다.

그러나 두개관골은 공여부에 따라 두께가 가변적이고 작도하기 어려우며 장골이나 늑골에 비해 부서지기 쉬운(brittle) 특징이 있어 비골격의 재건을 위해서는 세심한 주의가 필요하다. Powell과 Riley<sup>6</sup>는 두개관골의 외측판을 안면부 부위별로 이식하여 시행한 510례의 안면 성형술의 평균 4년 후 추적관찰 결과를 보고하였는데 술후 2년까지는 육안적으로 인지할 만한 흡수를 보이지 않았지만 2년 후부터 부분적인 흡수를 보인다고 보고하였다. 비부에 두개관골을 사용할 시 외상 후 변형과 같은 경우에는 심한 반흔형성(dense scarring)이 되기 때문에 더 큰 이식편이 필요하며 비첨부에서의 소실이 나타날 수 있다고 보고하였다. Takato 등<sup>7</sup>은 구순열 환자에서 동반된 비변형을 장골 외팔보이식으로 교정한 결과를 보고하였는데 골이식의 단점으로 딱딱한(stiff) 비첨부를 지적하였다. 그러나 장골 이식의 경우 수개월 후에 골의 흡수로 인해 비첨부가 부드러워지는 양상을 보인다고 보고하였다.

안비 변형의 가장 많은 원인은 외상성이며 그 다음이 의인성, 가장 적은 것이 선천성이다.<sup>1</sup> 따라서 안비 변형의 수술적 교정은 이차성 비성형술(secondary rhinoplasty)의 특징을 가진다. 비골격의 지지가 필수적이며 이를 위해 비배부에 이식 및 비주 부위의 지지가 함께 필요하다.<sup>8</sup> 장골이식을 통한 교정은 높은 흡수율로 인해 큰 이식편이 필요하며 비주 부위 및 딱딱한(rigid) 비교정에는 적용이 어렵다는 단점이 있다. 두개관골이식을 통한 교정은 이식편의 채취가 어렵고 두께가 제한적이며 작도하기 어렵고 공여부 이환률 등의 단점이 있다. 특히 비첨부가 문제가 되는데 골이식만 시행하였을 경우 비첨부는 비배부에 비해 상대적으로 흡수율이 높아서 비첨부에서의 이식골편의 소실이 나타날 수 있고 안비 변형에서는 비주 부위의 지지가 필요한 경우가 많아 장골이나 두개관골을 이용하는 경우 비주 부위는 비중격연골이나 비갑개연골을 이용하여 따로 지지해주어야 한다. 따라서 본 술식과 같이 늑골늑연골 이식편을 이용할 경우에는 비배부이식편에 연골을 함께 포

함시켜 흡수율이 높은 비첨부위에 연골편을 위치시킬 수 있고 비주 지지가 필요한 경우 같은 공여부에서 연골이식편도 함께 얻을 수 있다는 장점이 있다.

늑골은 장골과 같은 내연골골로서 막성골에 비해 흡수율이 높다는 단점이 있다. 그러나 Phillips와 Rahn<sup>9</sup>의 보고에 따르면 10마리의 양에서 같은 크기의 두정골과 5번째 늑골골편을 얻어 20주 후 고정 여부에 따른 흡수율을 비교할 경우 고정되지 않은 경우 내연골골이 막성골에 비해 현저히 높은 흡수율을 보이지만 고정된 경우 내연골골과 막성골 사이에는 흡수율의 차이를 보이지 않았으며 통계학적으로 유의하였다. 따라서 저자는 흡수율을 최소화시키기 위해 비골과 비연골의 연결 부위에만 횡절개를 가하여 비골골막을 완전히 거상하여 이식편을 삽입함으로써 골막의 긴장도를 이용(tenting)하여 이식편을 골막에 밀착시키고 1개의 미세나사를 이용하여 고정시킴으로써 이식편이 비골에 완전히 밀착되도록 하였다. 이는 또한 미세나사로 인한 고정 이외에 골막의 긴장도를 이용 외팔보의 지지력을 더욱 견고히 해주는 효과도 있다.

본 술식은 비첨부 성형 및 비주 지주 형성에 있어서도 다양한 응용(options)을 가능하게 해주는 장점이 있다. Daniel<sup>8</sup>은 늑골과 늑연골을 이용하여 비성형술을 시행받은 14례의 환자를 대상으로 늑골과 늑연골이식을 통한 다양한 응용법들을 소개하였다. 본 술식에서와 같이 늑골늑연골이식편의 경사도를 조절하여 비첨부의 거상을 함께 시행할 수 있는 방법(Fig. 4)을 제시하였으며 비주 지주 형성에 있어서도 비배부이식편에 금(notch)을 내어 비주 지주 이식편과 접촉시키는 방법, 홈과 혀(tongue-in groove) 상으로 다듬어 고정시키는 응용법들을 소개하였다. 그러나 이러한 방법들은 외팔보이식의 경우 비배부이식편의 하중을 분산시키는 효과를 기대할 수는 없다. 그러나 본 술식의 경우 비주 지주 이식편으로 사용하는 늑연골에 계단상 홈을 내어 비배부 이식편을 받쳐 줌으로써 비배부 이식편의 하중을 분산시켜 수술 후 발생할 수 있는 비배부의 재합몰을 예방할 수 있는 장점이 있다. 적절한 응용법을 사용할 경우 늑골늑연골 외팔보이식은 증례 2의 환자와 같이 염증성 변형으로 인하여 심한 반흔 형성이 되어있는 환자에서도 비배부와 비첨부를 동시에 거상할 수 있는 충분한 지지력을 얻을 수 있는 장점이 있다(Fig. 4).

비봉(hump)이 있는 환자의 경우에도 본 저자는 이식편의 골성 부분에서 비봉과 맞닿게 될 면을 연질(burring)하여, 비봉을 이식편으로 감추는 효과를 얻으면서 비봉 절제술과 같은 추가적 술식없이 이식편과 수혜부의 연결면을 증가시키는 효과를 함께 얻을 수 있었다.

이식편의 고정에 있어서도 골막에 대해서 구체적인 언급은 없지만 Daniel<sup>8</sup>은 비근부(radix)를 줄질(rasping)하여 비

골을 편평하게(platform) 다듬고 두 개의 초미세나사(ultra-microscrew)로 고정하는 방법을 제시하였다. 그러나 이 과정에서 골막이 손상될 가능성이 있으므로 이런 술식보다는 본 술식과 같이 골막이 이식편을 감싸서 비골과 골막 양측에서 이식편으로의 재혈관화를 가능하게 하는 방법이 수술 후 골흡수를 최소화시키는데 더 유용하리라 사료된다. 또한 두 개의 초미세나사를 사용하는 것보다 한 개의 미세나사를 이용하여 고정하는 것이 이식편과 비골 사이의 더 넓은 밀착면을 얻을 수 있으리라 사료된다.

본 연구에서 평균 5.9년 후에 추적관찰 하였는데 육안적으로나 방사선학적으로 인지할만한 이식편의 흡수를 관찰할 수 없었다. 이에 본 술식이 안비 변형 환자에서 연골이식만을 이용할 경우 발생하는 비배부의 변형을 막으면서, 장골이나 두개관골을 이식했을 경우 발생하는 비첨부의 변형을 동시에 막을 수 있는 골이식과 연골이식의 장점을 동시에 얻을 수 있는 술식으로 비주 지지를 위해 두 부위의 공여부를 이용해야 하는 다른 골이식과 달리 동일한 공여부에서 연골이식편을 함께 얻을 수 있다는 장점도 가지고 있고 장기 추적관찰 결과에서도 이식편의 흡수가 거의 없는 안비 변형 교정에 유용한 방법으로 사료된다. 또한 기존의 늑골, 늑연골이식과 비교해서도 골막을 손상시키지 않고 거상함으로써 골막의 긴장도를 이용하여 이식편을 비골에 더욱 밀착시키면서 골막과 비골에서의 재혈관화를 모두 기대할 수 있어 골흡수를 예방할 수 있고, 비주 지주 형성을 위한 늑연골이식편 사용시에도 계단상 홈을 이용하여 비배부 늑골늑연골이식편의 하중을 분산시키는 효과도 아울러 얻을 수 있어 안비 변형에 있어 더욱 우수한 방법으로 사료된다.

## V. 결 론

저자들은 안비 변형 환자 8례를 대상으로 늑골늑연골 외팔보이식을 통한 교정술을 시행하였다. 비첨부에 늑연골을 위치시켜 하나의 이식편으로 비배부 및 비첨부를 동시에 교정하였으며 이를 통해 연골이식에서 얻을 수 있는 비배부의 변형과 골이식에서 얻을 수 있는 비첨부의 소실을 동

시에 막을 수 있는 장점을 얻을 수 있었다. 또한 골막을 손상시키지 않고 거상하여 이식편의 비골에의 밀착도를 더욱 높이면서 비골, 골막 양측에서의 재혈관화를 기대할 수 있고 동일한 공여부에서 늑연골을 채취하여 비주 지주 형성을 함께 시행하는 경우에도 계단상 홈을 이용하여 비배부 이식편의 하중을 분산시킬 수 있다는 점에서 기존의 안비 변형 방법에 비해 다양한 장점 및 응용력을 가진 술식이라 사료된다. 평균 5.9년의 추적관찰 후에도 비배부나 비첨부의 저하나 변형이 관찰되지 않았다는 점에서 본 술식이 안비 변형 환자의 교정에 있어 기존 술식들의 단점을 보완하고 장기 추적관찰 상 만족할만한 결과를 보이는 유용한 방법으로 사료된다.

## REFERENCES

1. Stuzin JM, Kawamoto HK: Saddle nasal deformity. *Clin Plast Surg* 15: 83, 1988
2. Thomassin JM, Paris J, Richard-Vitton T: Management and aesthetic results of support grafts in saddle nose surgery. *Aesthetic Plast Surg* 25: 332, 2001
3. Posnick JC, Seagle MB, Armstrong D: Nasal reconstruction with full-thickness cranial bone grafts and rigid internal skeleton fixation through a coronal incision. *Plast Reconstr Surg* 86: 894, 1990
4. Horton CE, Matthews MS: Nasal reconstruction with autologous rib cartilage: a 43-year follow-up. *Plast Reconstr Surg* 89: 131, 1992
5. Jackson II, Choi HY, Clay R, Bevilacqua R, TerKonda S, Celik M, Smith AW: Long-term follow-up of cranial bone graft and dorsal nasal augmentation. *Plast Reconstr Surg* 102: 1869, 1998
6. Powell NB, Riley RW: Facial contouring with outer-table calvarial bone. a 4-year experience. *Arch Otolaryngol Head Neck Surg* 115: 1454, 1989
7. Takato T, Yonehara Y, Mori Y, Susami T: Use of cantilever iliac bone grafts for reconstruction of cleft lip-associated nasal deformities. *J Oral Maxillofac Surg* 53: 757, 1995
8. Daniel RK: Rhinoplasty and rib grafts: evolving a flexible operative technique. *Plast Reconstr Surg* 94: 597, 1994
9. Phillips JH, Rahn BA: Fixation effects on membranous and endochondral onlay bone-graft resorption. *Plast Reconstr Surg* 82: 872, 1988